R-415

Latvijas ūniversitātes acu klīnika
Direktors: Prof. Dr. med. **J. Ruberts**

Salīdzināmi novērojumi par mēchanisko un ķīmisko radzenes tetovēšanu

(ar 14 tabulām, 12 krāsainiem zīmējumiem un 26 foto-uzņēmumiem)

Latv. ūniv. acu klīnikas asistents
Kārlis Balodis

Disertācija

Latvijas ūniversitātes medicīnas doktora grada iegūšanai

16/IV 34
50/3087
BIBLIOTĒKA
63

Rīgā, 1933

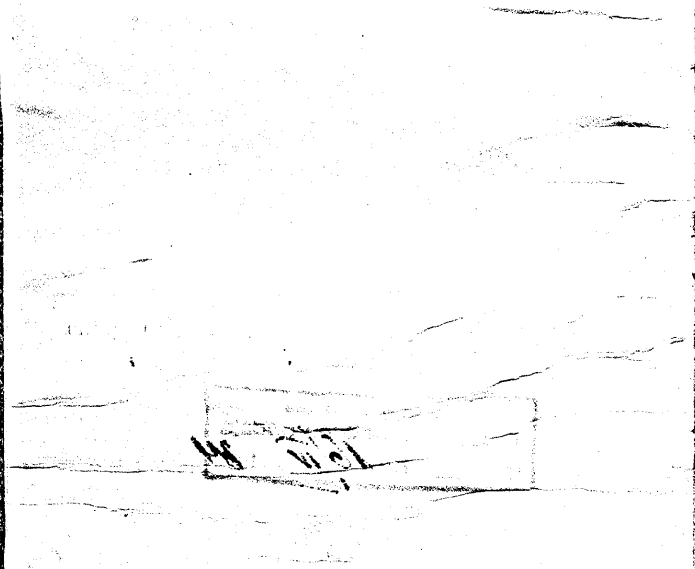

Iespiests »Grāmatu Draugs« spiestuvē
Rīgā, Pēterbaznīcas laukumā 25-27

Satura rādītājs

Ievads 5

Literātūras apskats

Tetovēšanas vēsture 7
Tetovēšanas materiāls 12
Krāsainā radzenes tetovēšana 14
Ķīmiskā radzenes tetovēšana 17

Klīniskie novērojumi par radzenes tetovēšanu

I. **Mēchaniskā radzenes tetovēšana** 25

Tetovēšanas technika 25
Tetovējumi ar tušu 27
Klīniskais materiāls 27
Tetovējumi ar tušu un krāsu pulveriem 44
Klīniskais materiāls 44
Klīniskā materiāla pārskats 67
Patoloģiski-anatomiskā izmekle 78
Personīgi novērojumi 81
Secinājumi 88
Intrakorneālā tetovēšana 89
Klīniskais materiāls 90
Patoloģiski-anatomiskā izmekle 93
Personīgie novērojumi 94
Secinājumi 95

II. **Ķīmiskā radzenes tetovēšana** 96

Tetovēšana ar zelta chlōridu . . . 96
Tetovēšanas metodika 96
Klīniskais materiāls 97
Klīniskā materiāla pārskats 120
Patoloģiski-anatomiskā izmekle 126

Personīgie novērojumi 127
Secinājumi 131
Tetovēšana ar platina chlōridu . . 132
Tetovēšanas technika 132
Klīniskais materiāls 132
Klīniskā materiāla pārskats 142
Patoloģiski-anatomiskā izmekle 145
Personīgie novērojumi 145
Secinājumi 149

III. **Optiskā radzenes tetovēšana** 150

IV. **Radzenes tetovēšanas indikācijas** 152

V. **Salīdzināmi klīniski novērojumi par mēchaniskās un ķīmiskās tetovēšanas metodēm** 153

Mikrofotografijas un to paskaidrojumi 163
Literātūra 168
Tezes 180
Autoreferāts vācu valodā 181
Curriculum vitae 192

Ievads

Visi ķermeņa dēfekti ir grūti panesami, bet jo sevišķi dunas acis un atbaida trūkumi tādā izteiksmes pilnā orgānā, kā acī. Kāda liela nozīme ir acij, ļoti skaisti ir izteicis mans augsti godājamais skolotājs prof. Ruberts (134), apzīmēdams aci kā dvēseles un miesas spoguli. Acis mēs nevaram noslēpt. Rētas, balti plankumi uz radzenes neatvairāmi vērš uz sevi līdzcilvēku uzmanību un stipri sarūgtina slimnieka dzīvi. Šāds slimnieks nevien cieš savās aistētiskās jūtās un no apziņas, ka viņam nav tādas acis, kā citiem cilvēkiem, bet arī līdzcilvēki viņu uzskata par mazvērtīgāku būtni. Daudzas darba nozares, kur darīšana ar publiku, kā piem., pārdevēju, pakalpotāju, skatuves darbinieku un tamlīdz., šādam slimniekam nav pieejamas. Ļoti lielā konkurence tagadējā civilizētā dzīvē uzņēmējiem ļauj izvēlēties strādnieku bez uzkrītošiem ķermeņa dēfektiem. Cilvēkam ar uzkrītošu acs bojājumu grūti arī atrast dzīves biedru (-eni), kādēļ cieš viņa matrimoniālās intereses. Šāds cilvēks tiek it kā izstumts no sabiedrības.

Padarot acs dēfektu nemanāmu vai neuzkrītošu, mēs nevien apmierinām slimnieka un viņa apkārtnes daiļuma sajūtu, bet padaram viņu spējīgāku arī cīņā uztura dēļ, pavairojam viņa enerģiju, jo nu visa slimnieka uzmanība vairs nav piegriezta slimai acij, un viņš ir drošs, ka arī citiem vairs neduras acīs viņa defekts.

Ir divas galvenās metodes, kā padarīt radzenes leukōmus neuzkrītošus: mēchaniskā un ķīmiskā. Pēc mēchaniskās metodes gatavu krāsu vielu, piem., tušu ievada radzenes strōmā ar rievaino kaltiņu, adatu kūlīti, vai citu instrumentu. Pēc Knapp'a (78) 1925. g. publicētās ķīmiskās metodes

radzenes krāsojamo daļu atbrīvo no epitēla un ved sakarā ar dārgmetalla sālīm. Pēdējās iesūcas radzenē, un tur tās reducē radzenes dzīvie audi vai arī šim nolūkam lietotie reducētāji līdzekļi. Dārgmetalli izkrīt ļoti sīku graudiņu veidā, piešķirdami krāsotai radzenes daļai vienu vai otru krāsu.

Ķīmisko radzenes tetovēšanas metodi daudzi autori (Spanyol's, Rosenstein's (130), Schimkin's, Smirnova un daudzi citi) uzņēma ar lielu sajūsmu un izteica cerības, ka jaunā ķīmiskā metode technikas vienkāršības, gūto kosmētisko efektu, nieciga riska un ilgstošu kosmētisku rezultātu ziņā pārspēšot veco mēchanisko metodi. Beidzamos gados dažu autoru (Wiegmann'a, Friede's (42), Uspenskaja's, Strupov'a) atsauksmes par ķīmisko tetovēšanas metodi kļuvušas atturīgākas.

Radzenes tetovēšana ir maza, bet tomēr svarīga acs operācija, un tai paliekama vieta oftalmoloģijā, kādēļ ir svarīgi noskaidrot, ar kuŗas metodes palīdzību mēs ar vismazāko risku un slimnieka ciešanām varam gūt vislabākos rezultātus.

Sistēmātisku klīnisku novērojumu par abu šo metožu priekšrocībām oftalmoloģiskā literātūrā trūkst, kādēļ uz mana augsti godātā skolotāja un šefa prof. Dr. med. J. Ruberta kunga priekšlikumu ar prieku uzņemos šo darbu.

Mani novērojumi par radzenes tetovēšanu ilgst no 1928. g. līdz šim laikam.

Šis darbs izdarīts Latvijas ūniversitātes acu klīnikā prof. Dr. med. Ruberta kunga pastāvīgā uzraudzībā. Visas šai darbā ietilpstošās tetovēšanas operācijas uz prof. Dr. med. Ruberta kunga laipnu priekšlikumu izdarīju personīgi.

Izsaku vissirsnīgāko pateicību manam augsti godātam skolotājam un šefam prof. Dr. med. J. Ruberta kungam par manam darbam veltīto interesi un par padomu un palīdzību darbu veicot.

Literātūras apskats

Tetovēšanas vēsture.

Tieksme padarīt neredzamas radzenes rētas, baltus plankumus uz tās, pastāvējusi jau senos laikos. Pēc Hirschberg'a (57) pirmās ziņas par radzenes plankumu krāsošanu sastopamas Galēna darbos. Viņa krāsošanas metode bijusi ķīmiska. Ar sakarsētu sondu ņēma labi sasmalcinātu un uzglabātu tintes riekstu pulveri un ieberzēja leukōmā, pēc tam leukōmu aplēja ar ūdenī atšķaidītu „chalkantos", daudz dzelzsulfāta saturošu vara vitriolu. Pēc Hirschberg'a domām vara vitriols iedarbojies kā kodne un dzelzs sulfāts kā krāsa, kas ar tintes riekstu pulveri devusi melnu krāsu. Senās tautas krāsojušas arī leukōmu uz laiku ar tādu pašu paņēmienu, kā krāsojot sirmus matus. 14 dienu laikā leukōmā bijusi jāieberzē granātābola vai driģeņu sula. Krāsa turējusies vienu gadu. Arī grieķiem bijusi pazīstama tetovēšana. Viņi nav tetovējuši acis, bet ādu, ar melnā pigmentā iegremdētu adatu. 240 g. pēc Kristus dzimšanas Kōsā un Aleksandrijā tādā veidā tetovējuši vergus.

VI. gadu simtenī Aetius'a darbos pieminēta radzenes krāsošana. VII. gadu simtenī Aeginas Paulus darbos atrodama recepte radzenes plankumu krāsošanai; tintes rieksti un akācija, no katra 4 drachmas, chalkantos 2 drachmas (Hirschberg § § 241). Arī arābiešu autors Aliben Iza piemin šo Galēna leukōma krāsošanas metodi. XIII. gadu simtenī Guy (Hirschberg § § 296.) aizrāda uz radzenes leukōma krāsošanu pēc Galēna parauga. No šī laika līdz XIX. g. s. otrai pusei radzenes krāsošana pilnīgi aizmirsta. 1861. g. Rava atkal nācis uz domām nokrāsot leu-

kōmus melnā krāsā. Viņš krāsojis ar acidum tannicum un dzelzs sulfātu vairākos gadījumos, kamēr viens gadījums, kur iestājās panophthalmitis, atbaidīja viņu no tālākiem mēģinājumiem (126).

Mēģinājumus nokrāsot dzidru radzeni baltā un dzeltenī brūnā krāsā vairākkārt izdarījuši jauniesaucamie kareivji agrākajā Varšavas apriņķī, ar nolūku izvairīties no kara dienesta. Vasjutinskis domā, kā radzene šais gadījumos krāsota ar sudraba nitrātu substancē. Uz gluži jaunām domām — krāsot leukōmus mēchaniskā ceļā, ar tetovēšanu, nāca Abadie de Wecker'a skolnieks 1869. g.

Vārds tetovēšana cēlies no polinēziešu vārda tatau (Šternberg's) un nozīmē ūniversālu parašu taisīt ādā paliekošas zīmes, līnijas un dažādas figūras, ievadot ādā mēchaniskā ceļā, durstot vai ar griezieniem, dažādas krāsu vielas. Šī paraša sastopama jau sirmā senātnē. Tai bijis reliģisks raksturs, jo tā apzīmējusi cilvēka asinsradniecību ar dievību — totemu. Krāsām bijušas attiecības ar mājas pavardu (ogles, pelni). Kā tetovēšanas instrumenti noderējušas adatas, zivju zobi, dzeloņi un gliemežu vāki. Vēlākos laikos tetovēšana zaudē reliģisko raksturu un sastopama arī augsti kulturālās tautās ar gaišu ādas krāsu, it sevišķi Japānā un Ķīnā. Romieši tetovējuši kara gūstekņus un noziedzniekus (Hirschberg, 57).

Abadie ierosināts, de Wecker's (170) 1869. gadā izdarīja pirmo leukōma tetovēšanu ar kataraktas nažiti un ķīniešu tušu. Pirmais mēģinājums palika bez panākumiem. Pēc dažām dienām tetovēšanas mēģinājums tika atkārtots ar rievaino pēc de Wecker'a priekšraksta pagatavotu kaltiņu. Šoreiz panākumi bija labi. Pēc daudziem tetovēšanas gadījumiem de Wecker's izstrādājis sekošo operācijas techniku. Operāciju izdara ar rievaino adatu vai noasinātu rievaino kaltiņu. Kaltiņu iegremdē smalki saberztas ķīniešu tušas koncentrētā atšķaidījumā, un zem epitēliālās kārtas leukōmā taisa 10—15 slīpus, vienu otram tuvu stāvošus dūrienus. Nākošos seansos tetovē vēl pāri palikušās baltās vietas. Lai gūtu labus panākumus, jāoperē 6—8 seansos. Stipru kairinājumu pēc tetovēšanas operācijas autors nekad nav novērojis. Mikstos leukōmos tušu ļoti viegli impregnēt, kurpretim vecu rētu ga-

dījumos, it sevišķi, ja tais ir kalcija sālis, operācija tehniski grūtāki izdarāma, un operācija vairākas reizes jāatkārto. De Wecker's (169) arī pirmais novēroja, ka leukōmu tetovējot var panākt nevien labus kosmētiskus rezultātus, bet dažos gadījumos arī redzes uzlabošanos. Jātaisa šaurs mākslīgs kolōbōms, jānotetovē leukōma centrs un pelēkās radzenes daļas gar kolōboma malām koši melnas. Tetovēšana šai gadījumā atvieto stenopeiskās brilles. De Wecker'a ziņojumu pamudināti, daudzi oftalmologi sāk nodarboties ar radzenes tetovēšanu. Sekojot literātūrai par radzenes tetovēšanu, redzams, ka daudz uzmanības vērsts uz dažādiem tetovēšanas operācijas tehniskiem papildinājumiem un meklēts pēc instrumenta, kas veicinātu labāku krāsas iekļūšanu leukōma audos.

Bader's apklāj radzenes leukōmu ar šķidru ķiniešu tušu un ar instrumentu, kas sastāv no 4 kataraktas adatām, izdara vairākus dūrienus. 1/4 stunda pēc operācijas acij vēl jābūt atvērtai, lai ar plakstiņu kustībām tuša netiktu noberzēta. Tigenhurst's lieto 2—4 adatu kūlīti iestiprinātu turētājā. Leukōms tiek bakstīts radzenei perpendikulārā vai mazliet slīpā virzienā. Biezu ķiniešu tušas kārtu uztriepj uz leukōma pirms bakstīšanas; pēc tam atkal uzliek tušu. Taylor's lieto tādu pašu adatu kūlīti, bet ieteic lietot metalla špateli tušas ieberzēšanai izbakstītā leukōmā. Hirschberg's (58) lieto arī Taylor'a adatu kūlīti un tetovē lielus radzenes leukōmus vienā seansā. Parisotti, ar nolūku sasniegt labāku tušas iekļūšanu adatu dūrienos, savieno Taylor'a adatu kūlīti ar kaučuka balonu. Adatu kūlīša vidū atrodas kanālis. Izvelkot adatu kūlīti no leukōma, balons tiek piespiests, un tuša iekļūst dūrienu kanālīšos. Hasner's lieto platu ielieklu kataraktas adatu ar rievinu konkavā pusē, kas iet līdz adatas galam. Šis instruments uzskatāms par modificētu de Wecker'a adatu. Thomson's ieteic mazu tērauda spalvu ar asmenim līdzīgi noasinātu galu. Spalvu piespiežot un izvelkot tuša labi ietekot brūcē. Hock's lieto rievaino adatu, liek krāsai adatā apžūt, tad tikai iedur leukōmā un tur tanī adatu vairākas sekundes, pēc tam ar lēnām rotējošām kustībām izvelk adatu laukā. Pie šādas technikas autors dabūjis leukōmā krāsainas svītras. Bel armin ov's uz liela ma-

teriāla pamata (vairāk kā 500 tetovēšanas gadījumu) atrod, ka vislabākais tetovēšanas instruments esot de Wecker'a rievainais kaltiņš, tikai Beļarminov's ieved mazu modifikāciju un taisa šo kaltiņu nevis cilindra, bet trijstūra veidā, jo tad esot vieglāk izdarīt dziļākus un platākus dūrienus, kāpēc arī tuša dziļāki impregnējas. Arī lietošanas ziņā šāds kaltiņš esot izdevigāks, jo tas tik ātri nenotrulinoties. Niedēn's lieto pildāmspalvu, kas savienota ar elektromotoru un ātri dabū daudzus un vienmērīgi dziļus dūrienus.

Ar plašākiem griezieniem mēģināts panākt labāku tušas impregnēšanos leukōmā. Bajardi un Liebrecht's*) ar mazu nazīti taisīja leukōmā kabatiņas un pildīja tās ar tušu. Bergh's tetovē ar kataraktas nazi, kas pirms katra dūriena iemērcēts ne pārāk šķidrā ķīniešu tušas šķidinājumā. Nazi iedur parallēli radzenes slāņiem, tad asmeni pavērš uz āru, lai palielinātu brūci un lai tuša labāki ietecētu tanī. Pēc katra dūriena tušu ar sūcekli nomazgā no radzenes. Lippay's ieteic ar konveksu nazīti izdarīt leukōmā, kā epitēlā, tā arī strōmā, tuvu stāvošus griezienus: 1 mm platumā jātaisa 3—4 griezieni. Griezienus izdara vispirms vienā virzienā, pēc tam taisa tādus pašus griezienus krusteniski pirmajiem. Šādā veidā skarificētā radzenē ieberzē biezu ķīniešu tušas atšķaidījumu. Kugel's taisa tādus pašus griezienus ar šķēpveidīgo nazi. Griezieni ar šķēpveidīgo nazi mazāk sāpot un ātrāk sadzīstot, nekā griezieni ar skalpeli. Blaskovic's tetovē pēc tādas pašas metodes, kā Lippay's, tikai cer panākt vēl labākus rezultātus, noskrāpējot pirms tetovēšanas no leukōma epitēlu, lai dzīšanas gaita un tetovētā plankuma virsma būtu gludāka. Epitēla nokasīšanu prieks tetovēšanas lietoja arī jau agrāk daudzi citi autori, kā piem., Hirschberg's. Hirschberg's domā, ka ar šādu paņēmienu tuša ātrāk un vienmērīgāk tiekot impregnēta radzenes audos, un epitēls kā pernica pārkļājot tetovēto vietu, piešķirdams tai spīdumu. Gluži pretējās domās ir Beļarminov's. Viņš atrod, ka jo mazāk tiek traumatizēta acs, jo labāk. Bez tam katram epitēla gabaliņam uz tetovēšanas vietas liela nozīme, jo tas veicina visa tetovētā plankuma epitēlizāciju.

*) Citēts pēc Landau'a.

Czermak's papildina tetovēšanas techniku ar paņēmienu, ka dod iespēju dabūt tiešām apaļu, stingri norobežotu šķietamo zīlīti. Ar Hippel'a trepanu viņš iegriež vēlamā lielumā apaļu rievu un tad tetovē apzīmēto iecirkni. Metallisku cilindru un vēlāk dažāda lieluma trepanus zīlītes asai norobežošanai lieto arī Holth's (63). Armaignac's trepana vietā lieto apaļu šablonu ar 3 maziem zobiem šablona apakšējā malā, kuŗus iespiež leukōmā, lai šablons nekustētos. Lai padarītu ar trepanu iegriezto rieviņu redzamāku, German's trepanu papriekšu iemērcē atšķaidītā ķiniešu tušā un tad izdara leukōmā griezienu. Pēc trepana noņemšanas uz balta leukōma dabū melnu riņķi.

Ar nolūku dabūt homogenu koši melnu šķietamo zīlīti, tetovējot caurspīdīgo radzeni, Hesse, R. izdara radzenē ar Hippel'a trepānu $^1/_2$ mm dziļu griezienu; nopreparē virsējo kārtu, atstājot vienā malā šauru tiltiņu, ar kuŗu nopreparētais gabals saistīts ar pārējo radzeni; zem atpreparētā vāciņa pabīda biezu tušas šķidinājumu, vāciņu atliek atpakaļ. Šo pašu principu pielieto arī tetovējot leukōmu. Karelus ar asu nazi iegriež leukōma malas, atpreparē leukōma virsējo kārtu priekšautveidīgi. Priekšauts tiek atgāzts, brūci tetovē ar adatu kūlīti, pēc tam priekšautu novieto pirmatnējā stāvoklī.

Ar nolūku aizklāt lielu īriskolobōmu Axenfeld's ar tievu šķēpveidīgu nazi izdara radzenes strōmā dziļus dūrienus, izveido kabatas, kuŗās ar špateļa palīdzību tiek pildītas ar tušu. Otrā seansā taisa zīlītes malu, un ar krāsas pulveriem paviršāki tetovējot vaŗavīksnei līdzīgu zīmējumu. Kosmētiskais efekts esot ļoti labs.

Vēl jāatzīmē paņēmieni, izveidojot limbu totāla leukōma gadījumos, kur limbs vairs nav saredzams. Holth's (65) ieteic lietot trepanam līdzīgu instrumentu 10 un 11 mm diametrā. Instrumenta apakšējā mala asa. Uzspiežot ar šo riņķi uz leukōma, dabū iespiestu tievu rievu limba lielumā, kuŗu tad tetovē.

Oriģināls ir Streiff'a paņēmiens. Cietu ķiniešu tušu vāra 10 minūtes ūdenī. Par tādā kārtā atmiekšķēto tušu velk vairākas reizes šurpu un turpu zīda diegu. Lieko tušu no zīda diega noslauka ar gumijas cimdos tērptiem pirkstiem. Limba

vietā tad taisa vairākus dūrienus, $2^1/_2$ mm attālumā vienu no otra, un diegu zem konjunktīvas izvelk cauri. Atsevišķā grupā jāievieto intrākorneālā radzenes tetovēšana. Ar šļirceni un tievu adatu iešļircina tušu dzidras radzenes strōmā jeb leukōma audos. Pirmos mēģinājumus šai virzienā izdarījuši Bajardi un Liebrecht's, kā redzams no piezīmes Landau'a darbā. Rotschild's tetovējis vairākas truša acis ar labiem panākumiem. Viņš iedur radzennes virsējos slāņos tievu adatu ar caurumiņu uz augšu; tad pagriež adatu tā, lai caurumiņš būtu uz apakšu, un iešļircina tušu radzenes strōmā. Radzene dabū apaļu, košu melnu plankumu. Ja dūriens taisīts dziļākos radzenes slāņos, tad dabū pelēku plankumu. Tādu pašu metodi radzenes krāsošanā lietojis arī Guival's. Pilnīgi neatkarīgi no agrākiem autoriem, pēc šīs pašas metodes krāsojis gan truša acis, gan arī leukōmus uz cilvēka acīm Rollet's. Panākumi bijuši spoži. Viņa skolnieks Djacos's savā disertācijā jo sīki apraksta šo metodi un uzacim Rollet's. Panākumi bijuši spoži. Viņa skolnieks skata viņu par vislabāko no līdz šim lietotām.

Attiecībā uz plakstiņu turētāja un fiksācijas pincetes lietošanu tetovēšanas operācijās, autoru starpā nav pilnīgas vienprātības. Daži, kā piem., Warlomont's un Reuss's nelieto ne fiksācijas pinceti, ne plakstiņu turētāju, bet aptin ar audekla drānu rādītāju un lielo pirkstu un ar tiem tur plakstiņus un aizsargā acis no asarošanas. Hirschberg's (58) lieto fiksācijas pinceti bez zobiem, lai nepārtrauktu konjunktīvu un nenokrāsotu viņu melnu, un fiksē acs ābolu augšā pie limba, lai gadījumā, ja konjunktīva tomēr tiktu nokrāsota, tā būtu apslēpta zem augšējā plakstiņa. Holth's (65) fiksē acs ābolu ar adatu kūlīti vai šķielēšanas āķi. Axenfeld's*) liek priekšā kaula riņķi ar rokturi. Uzspiežot riņķi uz acs ābola, pēdējais tiek fiksēts.

Tetovēšanas materiāls.

Mēchaniski tetovējot radzeni, parasti lieto ķīniešu tušu. Ķīniešu autori (37) par tās atradēju uzskata Tien Čenu,

*) Citēts pēc Friede's. (39)

kas dzīvojis vairāk kā $2^1/_2$ tūkstots gadu priekš Kr. dz. Tušu pagatavo no egles vai dažu augu ellas kvēpiem, parasti no kiniešu ellas koka (Dryandra cordata) sēklām vai kaņepju, kundžuta, kāpostu, pupu un daudz citām sēklām. No driandra ellas iegūst sevišķi spilgti melnu un spīdošu tušu, kas ar laiku paliek vēl melnāka. Egļu malku dedzina ierobežotā gaisa tilpumā, un dedzināšanas produktus vada caur ļoti garām caurulēm, uz kuru sienām nosēžas kvēpi. Tušas pagatavošanai ņem kvēpus tikai no caurules attālākām daļām, kur kvēpi ir tīri un vairs neatrodas nepilnas koku degšanas produkti. Egļu dedzina mazās māla lampiņās ar degli: kvēpi nosēžas uz māla kōniem, kas uzkārti virs lampiņām. Iegūtos kvēpus izberzē caur smalku sietu un uzglabā sausā vietā. Lai piešķirtu tušai vēlāmo konsistenci, lieto līmi, kas iegūta no vēršu ādām, jeb arī zivju līmi. Vislabākais esot maisījums no abām līmēm proporcijā 1 uz 9. Konservēšanas nolūkā pie tušas piejauc kamparu, musku un tamī. vielas. Kampara vairums sniedzas līdz 2 proc. no tušas svara. Iegūto masu savel bumbās un izkaltē. Pēc tam tušas bumbas vairāk reizes vāra ūdenī un pēc atdzišanas saberž piestā. Pēc tam šo tušas masu uz galdiem mīca, kamēr tā kļūst homogena. Tad sagriež mazos klucīšos, kādā veidā to arī pārdod. Tušas sagatavošanas veids un pie tās piejauktā līme dod iespēju tušā attīstīties sīkbūtnēm. Alise Hamilton*) atrada ķiniešu tušā kapselbaciļus. Augšanas optims 20—37°, bet var augt arī ledus skapī. Sicherer's izmeklējis vairākus tušas paraugus un konstatējis, ka neistā ķiniešu tuša satur vairāk kapseļu baciļu nekā īstā ķiniešu tuša. No īstās ķiniešu tušas veidiem sīkgraudainā tuša satur daudz mazāk baciļu, nekā rupjgraudainā tuša. Šie kapseles baciļi ir patogeni. Ieberzējot tos radzenē, dabūjam mazāku strutojošu infiltrātu, nekā ieberzējot stafilokokus.

Hirschberg's (58) vispirms izmēģina tušas gabalu truša acīs un tikai tad lieto to cilvēka acs tetovēšanai; bez tam drošības dēļ vēl atšķaida cieto tušu ar sublimāta atšķaidījumu 1:5000. Czermak's ieteic tušu sterilizēt 160° C. Sicherer's izmēģinājis dažādus sterilizācijas paņēmienus

*) Citēts pēc Sicherer'a.

un atradis, ka sterilu tušu dabū sterilizējot 30 minūtes 60° C., jeb 15 min. 98° temperatūrā, vai arī vairākas reizes iztvaicējot tušu. Visdrošāk tomēr esot sterilizēt pēc Czermak'a.

Ne vienmēr autori ar ķīniešu tušu ir guvuši apmierinošus rezultātus, tāpat ne vienmēr izdevies notetovēt leukōmu homogeni spilgti melnā krāsā, kādēļ ir meklētas citas krāsas vai krāsu kombinācijas. Par pirmo šai ziņā jāuzskata Taylor'a 1872. g. mēģinājums dabūt spilgti melnu krāsu, lietojot maisījumu no ķīniešu tušas, lampas kvēpiem un sudraba nitrāta. Šī metode ierindojama vidū starp mēchanisko un ķīmisko metodi. Nieden's 1911. g. liek priekšā vēršu acu horioideas pigmentu. Lai iegūtu 0,232 gr. pigmenta, ir vajadzīgas 26 vēršu acis. Holth's (65) sākot no 1904. g. lietojis lampas kvēpus. Roselli 1908. g. liek priekšā vārnu horioidālo pigmentu. Blaskovic's 1920. g. silti ieteic stearīna sveces kvēpus. Priekšmeta stiklu tur virs sveces liesmas 1 minūti, ar sterilu špateli noņem kvēpus un sausus ieberzē skarificētā radzenē. Atšķaidījumā kvēpus esot grūtāki ieberzēt, un tādējādi mazāk kvēpu iekļūstot radzenē. Acis ļoti labi panesot tetovēšanu. Vienā gadījumā tomēr pēc tetovēšanas ar sveces kvēpiem bijusi vajadzība taisīt enukleāciju.

Holth's (65) 1926. g. ziņo, ka jau ilgāku laiku esot ar labiem panākumiem lietojis šķidro „Pelikan-Perltusche". Priekš operācijas tušu sterilizē autoklāvā 120° C., 30 minūtes. Tā kā sterilizējot tuša bojājas, tad jāņemot katrai operācijai jauna pudelīte ar šķidro tušu.

Krāsainā radzenes tetovēšana.

Tūliņ pēc de Wecker'a pirmajiem ziņojumiem par radzenes tetovēšanu ir mēģināts tetovēt leukōma periferās daļas varavīksnenei līdzīgās krāsās. Pirmās leukōma daudzkrāsainās tetovēšanas operācijas izdarījuši Rava (126), Taylor's un Reuss's. Viņi tetovējuši ar parastām ūdens krāsām. Archer Th. Britt in's izmeklējis acs iecietību pret dažādām krāsām: tušu, Berlīnes zilo, ultramarīnu, indīgo, Sienas brūno un gumigutu. Vislabāk acs panesot tušu, ultra-

marinu un Sienas brūno. Indigo un Berlīnes zilais jau 10. dienā no tetovētās vietas pilnīgi izzūdot.

Hasner's 1873. g. guvis apmierinošus rezultātus, tetovējot ar cinobru, smaltu un chrōmskābo svinu. Hock's 1874. g. tetovējis ar okera brūno, sēpiju un terra di Siena, bet labus panākumus guvis tikai ar terra di Siena un tušas maisījumiem.

Tetovēšana ar krāsainiem pulveriem nav devusi tik labus panākumus, kā tetovēšana ar ķīniešu tušu. Operācija tehniski grūtāki izdarāma, jo krāsas pulverus grūtāki impregnēt rētas audos, un tie arī ātrāki izzūd no lēukōma. Beļarminov's 1898. g. atsakās no daudzkrāsainās tetovēšanas un iztiek ar Ķīnas tušu vien. Lai imitētu pelēku jeb zilu vaļavīksneni, viņš izdara leukōmā ar tušas atšķaidījumā iegremdētu kaltiņu retāk stāvošus dūrienus. Ja ir vajadzība imitēt brūnu vaļavīksneni, viņš attiecīgo vietu tetovē melnu.

Neskatoties uz ne visai apmierinošiem rezultātiem, mēģinājumi tetovēt leukōmu vaļavīksnenei līdzīgās krāsās turpinās.

Coffler's, maisot Japānas cinobru un Japānas zilo krāsu ar melno tušu, varējis ļoti labi imitēt dažādu krāsu vaļavīksnenes. Sevišķi daudz nodarbojies ar leukōmu daudzkrāsainu tetovēšanu Holth's (65). Sākot ar 1913. g., viņš lieto ļoti smalki samaltus krāsas pulverus, bez jebkādiem piemaisījumiem. Šos krāsu pulverus mazās pudelītēs pagatavo Günther Wagner krāsu fabrikā.

Melnā krāsa	— Elfenbeinschwarz (Nr. 7300 p.)
Pelēkā krāsa	— Graphit (Nr. 7300 n.)
Zilā krāsa	— Coelinblau (Nr. 7300 m.) — Kobaltstannat.
Dzeltenā krāsa	— Siena, rohe (Nr. 7300)
Sarkanā krāsa	— Zinnober (Nr. 7300 e.)
Dažādu niansu brūnās krāsas	Siena, gebrannte (Nr. 7300 d.) Ocker, braun (Nr. 7300 b.) Umber, gebrannt (Nr. 7300 f.) Umber, roh (Nr. 7300 a.) Ocker, roter (Nr. 7300 i.)

Jaucot šīs krāsas dažādos vairumos, var dabūt pēc patikas dažādas varavīksnenes krāsas. Chevallereau un Polack's ar labiem panākumiem lietojuši Neapoles dzeltenu, brūno okeru, sarkano okeru, zaļos mālus (grünen Ton), dabisko umbra zemi, ultrāmarinu un zilonkaula melno krāsu. Valude ieteic šīm krāsām vēl pievienot rouge vermillon un svina jeb cinka sālis, lai dabūtu gaišākas krāsu nianses. Jāatzīmē vēl oriģinālā metode, pēc kuŗas Streiff's krāso leukōmu brūnā krāsā. Leukōmu tetovē ar sublimāta atšķaidījumā saberzēto ķīniešu tušu. Zelta pulveri (Perla d'orovera) aplej ar sublimāta atšķaidījumu 1:1000, sublimātu noskalo, ar sudraba špateli ņem zelta pulveri un tur mazu laiciņu virs spirta lampas liesmas. Ja tad špateli piespiežot pie tetovētās vietas, tad zelta pulveris pielīpot, un dabūjot dzeltenu krāsu. Reakcija neesot lielāka, kā pēc tetovēšanas ar tušu vien. Kosmētiskais efekts esot ļoti labs, un vienā gadījumā vēl pēc 4 gadiem krāsa turoties ļoti labi.

Kā rāda daudzie ziņojumi literātūrā, ar mēchanisko radzenes tetovēšanas metodi mēs varam sasniegt labus, pat spožus kosmētiskus rezultātus, varam nokrāsot spilgti melnu „zīlīti" un imitēt dažādu krāsu varavīksneni. Mēchaniskās tetovēšanas metode nav gluži tik vienkārša, kā tas varētu izlikties no pirmā acu uzmetiena. Tā prasa zināmu veiklību, labus instrumentus un labi sagatavotu tetovēšanas materiālu. Ar zināmu uzmanību izpildīta, mēchaniskā radzenes tetovēšana ir gluži nevainīga operācija. Sevišķa uzmanība ir vajadzīga, tetovējot plānu un ar varavīksneni saistītu leukōmu. Pirmais, kas vērsa uzmanību uz varbūtējām ļaunām sekām pēc radzenes tetovēšanas, bija Rava (126), jo vienā gadījumā viņš novēroja īridociklītu pēc pirmā tetovēšanas seansa. V. Reuss's vienā gadījumā novēroja radzenes vāti, kas iestājās pēc tetovēšanas, Hirschberg's (60) — recidivējošu keratitis vesiculosa, de Wecker's panoftalmītu, Panas's un Trousseau otras acs simpatisko iekaisumu. Šie gadījumi tomēr ir ārkārtīgi reti, salīdzinot ar lielo tetovēto gadījumu skaitu. Bez tam jāievēro, ka visi šie gadījumi bija notikuši pirmos gados pēc tetovēšanas operācijas pielietošanas oftalmoloģijā, kad nebija pietiekoši izstrādāta vēl ne tetovēšanas technika, ne tās indikācijas.

Par acs kairinājumu pēc tetovēšanas operācijas un kosmētiskā efekta pastāvēšanas ilgumu literātūrā noteiktu datu trūkst. Dunage, Talko, Hirschberg's (59) pēc tetovēšanas neesot novērojuši stiprāku kairinājumu. Kā neizdevušies tetovēšanas gadījumi, tā arī tetovētā plankuma nobālēšana un galīga izzušana, ir vairākkārt literātūrā atzīmēta, bet mēchaniskās tetovēšanas rezultātus vispār uzskata par samērā konstantiem. Asmus's (9) novērojis vēl labu kosmētisku rezultātu 8 gadus pēc operācijas. Gutman's — 18 gadus pēc operācijas 2 gadījumos un 6 gadus 4 gadījumos.

Ķīmiskā radzenes tetovēšana.

Jautājums par radzenes tetovēšanu radīja ļoti dzīvu interesi 1925. g. pēc Knapp'a (78) publikācijas par jaunu radzenes tetovēšanas metodi. Šī jaunā ķīmiskā metode jau no paša sākuma iemantoja dedzīgus piekritējus. Tika ziņots par ļoti labiem panākumiem, kā arī par šīs metodes mazām modifikācijām un papildinājumiem. Pēc Knapp'a (78) paņēmiena, pēc iepriekšējās kokaīnizācijas tetovējamā vieta jāapzīmē ar asu skalpeli jeb trepanu, epitēlu jānokasa. Ar vati aptīta stikla nūjiņa līdz pusei jāiegremdē 1%—5% zelta chlōrida atšķaidījumā (vislabāki lietot 2% zelta chlōrida atšķaidījumu). Atšķaidījumam jābūt svaigi pagatavotam, jo vecākos atšķaidījumos zelta chlōrids izkrīt ļoti smalku nogulšņu veidā. Šo nūjiņu, saslapinātu ar zelta chlōrida atšķaidījumu, piespiež 2—3 minūšu laikā uz tetovējamās vietas, pie kam jāuzmana, lai zelta chlōrids no vates netecētu uz pārējo radzeni un lieki nekairinātu aci. Zelta chlōrida atšķaidījuma reakcija ir skāba. Knapp's ieteic neutrālizēt to ar natrium bicarbonicum līdz vāji skābai reakcijai, lai mazinātu tā kairinošo iespaidu uz aci. Neutrālizācija sevišķi vajadzīga, ja lieto stiprākus (5% zelta chlōrida) atšķaidījumus. Pēc 2—3 minūtēm tetovētais plankums kļūst dzeltens. Konjunktīvālo maisu izskalo ar destillētu ūdeni. Pēc 15 minūtēm, dzīvu audu reducēšanas spēju dēļ, plankums kļūst brūns vai melns. Redukciju var paātrināt, ja pēc zelta chlōrida lietošanas uzpiļina uz brūces dažus pilienus adrenālīna (1:1000). Pēc adrenālīna uz-

LPSR Veselības Aizs. Ministrijas № 50/3087

pilināšanas plankums pieņemot brūnganu krāsu. Pēc operācijas acī ieliek borskābes ziedi (smēru).

Lai būtu iespējams totāliem leukōmiem labi apzīmēt limbu, Knapp's liek priekšā kaula riņķi 11 mm diametrā, ar rokturi. Riņķa apakšējā puse noslīpēta pēc acs ābola izliekuma. Lai izsargātos no zelta chlōrida atšķaidījuma notecēšanas uz pārējo radzeni, tetovējot „zīlīti", Knapp's liek priekšā mazāka diametra kaula riņķi.

Spanyol's neutrālizē zelta chlōrida atšķaidījumu ar natrium hydrooxydatum. Lieto 2% zelta chlōrida atšķaidījumu 4 minūšu laikā un dabū koši melnu krāsu. Viņam arī pirmam izdevies nokrāsot leukōma zīlītes daļu melnā krāsā un pārējo daļu brūnā krāsā līdzīgi varavīksnenei. Polichrōmu leukōma nokrāsošanu varot panākt kā vienā, tā arī divos seansos. Krāsojot divos seansos, nokasa epitēlu no visa leukōma un tur 2% neutrālizētu zelta chlōrida atšķaidījumu 2 minūtes; pēc 3—4 nedēļām krāso zīlītes daļu un tur zelta chlōrida atšķaidījumu uz no epitēla atbrīvotās vietas 4 minūtes.

Krāsojot vienā paņēmienā, papriekšu nokasa epitēlu no leukōma zīlītes daļā un tur virsū zelta chlōrida atšķaidījumu 4 minūtes; pēc tam nokasa epitēlu no leukōma varavīksnenes daļā un tur virsū zelta chlōrida atšķaidījumu 2 minūtes. Apmēram pie tās pašas metodikas turas Kottenhahn's. Papriekšu krāso leukōma centru ar 3% neutrālizētu zelta chlōrida atšķaidījumu, iegūstot tumši brūnu krāsu. Pēc 8 dienām krāso visu leukōmu ar to pašu atšķaidījumu. Leukōma centrs attiecīgi zīlītei kļūst melnā krāsā un leukōma periferās daļas brūnā krāsā. Polichrōmu leukōma krāsošanu panācis arī Schimkin's. Zīlītes imitēšanai lieto zelta chlōrida atšķaidījumu 5 minūtes un varavīksnenes imitēšanai 3 minūtes, pie kam zelta chlōrida atšķaidījumu zīlītes daļā reducē ar 1% tannīna atšķaidījumu un varavīksnenes daļā ar adrenālīnu 1:1000. Jau 1 gadu agrāk Knapp's (80) ieteica dažos gadījumos lietot tannīnu, lai pastiprinātu leukōma audos iekļuvušā zelta chlōrida redukciju. Asmus's (9) krāsojis ar labiem panākumiem leukōmus ar 2% zelta chlōrida atšķaidījumu un reducējis ar 5% tannīna atšķaidījumu.

Vairāki publicētie negātīvie krāsošanas gadījumi vedina Knapp'u (81) uz domām, ka ar tannīnu esot biežāk jāre-

ducē, nekā tas līdz šim darīts. Bieži tika novērots, ka trepana grieziena vietas stiprāk nokrāsotas, nekā leukōma centrālās daļas. Jilek's (71) un Lisko ieteic izdarīt leukōma dziļāku skarifikāciju, uz ko Knapp's (82) atbild, ka dziļā skarifikācija neesot vajadzīga, jo tad zūdot viena no ķīmiskās metodes priekšrocībām, un tad jau varot iztikt ar veco mēchanisko metodi. Kugelberg's apslapina no epitēla atbrīvoto leukōmu ar 1% natr. bicarb. atšķaidījumu, tad uzliek uz brūces 2% zelta chlōridu, pēc tam kokaīnu substancē, tad atkal natr. bicarb. atšķaidījumu un, beidzot, tannīna atšķaidījumu. Visu procedūru varot atkārtot vairākas reizes. Lipovič's un Urina lieto 3% skābu zelta chlōrida atšķaidījumu un jau radzenē iesūkušos zelta chlōridu neutrālizē ar natr. bicarbon., un, beidzot, reducē ar 1% tannīna atšķaidījumu. Snegiref's krāso ar ļoti vājiem 1/2% zelta chlōrida atšķaidījumiem 3—4 min. un reducē ar 1/2% tannīna atšķaidījumu.

Kā rāda šie daudzie mēģinājumi modificēt Knapp'a ieteikto ķīmisko metodi, neviena no šīm modifikācijām nav guvusi vispārēju atzinību, un, lai gan atsauksmes par šo metodi bija sajūsmas pilnas, tomēr pastāvējusi zināma neapmierinātība, jo ne vienmēr izdevies dabūt spilgti melnu zīlītes krāsu.

Spilgti melnu krāsu dabūjis Krautbauer's (90), krāsojot ar 2% platīna chlōrida atšķaidījumu un reducējot ar 2% hidrazīnhidrātu. Arī cilvēku acis Krautbauer's (91) krāsojis ar 2% platīna chlōrida atšķaidījumu un reducējis ar 2% hidrazīnhidrātu. Panākumi bijuši ļoti labi.

Vajner's ar labām sekmēm krāsojis cilvēka acs leukōmus ar 5% sudraba nitrāta atšķaidījumu, reducējot ar 10% pirogallolu. Jasinski's guvis apmierinošus panākumus ar viegli kūstošām svina, dzelzs, vara un sudraba sālīm, liekot tām izkrist sēra savienojumu veidā, apstrādājot tās ar sērūdeņradi, natrija sulfītu, natrija polisulfītu vai kālija hiposulfītu. Oriģinālu paņēmienu lietojis Ševeļov's, apklājot tūliņ pēc operācijas ķīmiski krāsoto leukōma vietu ar kollōdija plēvīti, izdarot tādā kārtā it kā mākslīgu pārsējumu un sargot krāsoto plankumu no asarām un reducēta zelta graudiņu aizskalošanas. Holth's (67) mēģina atjaunot Galēna metodi, tetovējot ar $FeSO_4$ 5% un reducējot ar 5% tannīna

atšķaidījumu, bet atrod šo metodi par nelietojamu, jo viss tetovētais plankums pēc dažiem mēnešiem esot nokritis, kā sveškermenis.

Noskaidrojot, kādus rezultātus sasnieguši autori pēc tetovēšanas ar zelta chlorīdu, pārsteidz lielais skaits negātīvo gadījumu, t. i. tādu, kur leukōmu nokrāsot nav izdevies. Tieši noteikt, cik no krāsošanas gadījumiem ir negātīvu, nav iespējams, jo daži autori krāsošanas gadījumu skaitu nemin, daži, kā Taratin's, kas tetovējis 80 gadījumos, Smirnova — 25 gadījumos un Batračenko — 401 gadījumā, norāda tikai, ka vairākos gadījumos operācijas rezultāti bijuši negātīvi. Tuvāk iepazīstoties ar šiem negātiviem gadījumiem, mēs atrodam, ka gandrīz visos krāsošana notikusi gan ar skābu, gan neutrālizētu zelta chlorīda atšķaidījumu, bet bez sekojošas reducēšanas. (Maschler's, Brückner's (79), Blaskovič's (79), Kubik's, Salus's, Geis's (79), Huber's, Barteľs, Photakis's, Obrazcov's). Lietojot reducētājus līdzekļus, tūlītējie rezultāti pēc operācijas bijuši labāki, bet arī ar šādu techniku dažos gadījumos bijušas neveiksmes. Asmus's (9) 1 gadījumā, tetovējot ar 2% neutrālizētu zelta chlorīda atšķaidījumu un reducējot ar 5% tannīna atšķaidījumu, nav varējis nokrāsot leukōmu. No 46 gadījumiem 12 Snegirev's dabūja negātīvus rezultātus. Daļā no šiem gadījumiem krāsoja bez reducēšanas, daļā reducējot ar adrenālīnu.

13 gadījumos no 49 Barbel'am krāsošanu vajadzēja atkārtot.

Literātūrā sakrājies arī samērā liels skaits gadījumu, kas dod iespēju spriest, cik ilgi pēc tetovēšanas ar zelta chlorīdu leukōmā turas krāsa.

Pilnīgu krāsu izzušanu novērojuši:

Lahsbergene pēc 1 nedēļas 1 gadījumā,
Snegirev's pēc 2—3 nedēļām 3 gadījumos,
Braun's pēc 6 nedēļām 1 gadījumā,
Photakis's pēc 3 mēnešiem 1 gadījumā,
Friede pēc 3 mēnešiem 1 gadījumā,
Friede pēc 4 mēnešiem 1 gadījumā,

Braun's pēc 4 mēnešiem 1 gadījumā,
Strupov's pēc 6 mēnešiem 1 gadījumā,
Obrazcov's drīz pēc krāsošanas vairākos gadījumos,
Friede (42) pēc 4—4$^1/_2$ gadiem 8 gadījumos,
Batračenko un Faktorovič's (20) min pa 1 gadījumam, neuzrādot krāsas izzušanas laiku.

Krāsas daļēju izzušanu no plankuma, kas tetovēts ar zelta chlōridu, novērojuši:

Šimkin's pēc 3 dienām 1 gadījumā,
Photakis's pēc 1 nedēļas 1 gadījumā,
Obrazcov's pēc 3 mēnešiem 2 gadījumos,
Friede pēc 7 mēnešiem 1 gadījumā,
Friede pēc 9 mēnešiem 1 gadījumā,
Engel's pēc dažiem mēnešiem 1 gadījumā,
Abramovič's (1) pēc 1 gada 2 gadījumos,
Knapp's (84) pēc 3$^1/_2$ gadiem 1 gadījumā.

Konstantus rezultātus pēc tetovēšanas ar zelta chlōridu novērojuši:

Rosenstein's (131) 2 mēnešu laikā 1 gadījumā,
Sņegirev's 3 mēnešu laikā 1 gadījumā,
Photakis's 3 mēnešu laika 1 gadījumā,
Asmus's 3 mēnešu laikā 1 gadījumā,
Spanyol's 3$^1/_2$ mēnešu laikā 1 gadījumā,
Šimkin's 4 mēnešu laikā 1 gadījumā,
Sņegirev's 4$^1/_2$ mēnešu laikā 1 gadījumā,
Šņegirev's 5$^1/_2$ mēnešu laikā 1 gadījumā,
Šimkin's 6 mēnešu laikā 1 gadījumā,
Photakis's 6 mēnešu laikā 2 gadījumos,
Abramovič's 6 mēnešu laikā 1 gadījumā,
Sņegirev's 9 mēnešu laikā 1 gadījumā,
Sņegirev's 10$^1/_2$ mēnešu laikā 1 gadījumā,
Spanyol's 10 mēnešu laikā 1 gadījumā,
Blegvad's 1 gada laikā 1 gadījumā,
Holth's (67) 1 gada laikā 1 gadījumā,
Smirnova 2 gadu laikā vairākos gadījumos,

Batračenko krāsojis 34 gadījumos un novērojis labus rezultātus 3—4 mēnešu laikā. Vai tas pa šo laiku novērojis visus gadījumus, vai tikai daļu no tiem, nav zināms.

Tāpat nav zināms, cik daudzos no 80 ar zelta chlōridu tetovētiem gadījumiem Taratin's redzējis labus rezultātus pēc 6—7 mēnešiem.

Durās acīs, ka tetovējot ar zelta chlōridu, novērojams liels skaits negātīvu gadījumu. Pilnīga krāsu izzušana laikā no 1 nedēļas līdz $4^1/_2$ gadiem novērota vairāk kā 20 gadījumos, krāsu izzušana pa daļai sākot no 3 dienām līdz $3^1/_2$ gadiem 11 gadījumos, un tikai 17 gadījumos atzīmēti labi kosmētiski rezultāti no 2 mēnešu līdz 2 gadu laikā. Lielākā daļā no tetovēšanas gadījumiem nav zināms, cik ilgi krāsa turējusies.

Acs kairinājums pēc tetovēšanas ar zelta chlōridu ilgst apmēram 4—6 dienas. Daži autori (Weintraub's, Huber's, Seydel's, Rosenstein's (130), Friede (41), Braun's) atzīmē gadījumus, kur pēc operācijas nav bijušas acs kairinājuma pazīmes. Bet aprakstīti arī gadījumi, kur kairinājums pēc operācijas bijis ārkārtīgi stiprs. Šimkin's novērojis pēc operācijas iritis vienā gadījumā, otrā gadījumā hifaimu, citā gadījumā asarošanu 6 nedēļu laikā. Batračenko pēc krāsošanas novērojis recidivējošu hifaimu. Taratin's redzējis 10 gadījumos iritis un vienā gadījumā hypopyon'u. Hypopyon'u 2 gadījumos redzējis arī Aust's (12). Vienā no šiem gadījumiem kairinājums bijis tik stiprs, ka pat varavīksnene nokrāsojusies zelta chlōrida krāsā. 2 gadījumos hypopyon'u redzējis arī Photakis's. Plastisku iritis ar precipitātiem novērojuši arī Photakis's un Wiegmann's. Ilgstošu varavīksnenes iekaisumu pēc tetovēšanas ar zelta chlōridu novērojuši Balakin's 5 mēnešu laikā, Strachov's 3 mēnešu un Strupov's 1 gadījumā 7 nedēļu un otrā gadījumā 1 gada laikā. Beidzamā gadījumā kairinājums bijis tik stiprs, ka limbs, daudzo jaunattīstīto asinsvadu dēļ, vaļuveidīgi pacēlies.

Varētu domāt, ka stipram kairinājumam ir par cēloni ilgstoša (vairāk par 2 minūtēm) un stipra zelta chlōrida atšķaidījuma lietošana. Literātūrā minētos gadījumos tetovēšana notikusi parastā kārtā ar 2—5% zelta chlōrida atšķaidījumu. Ar tādu pat atšķaidījumu krāsojot citos gadījumos kairinā-

jums nav bijis tik liels. Kairinājuma iemesls nav meklējams arī tetovējamās radzenes raksturā. Stiprs kairinājums sekojis kā dzidras radzenes tā arī biezu un plānu leukōmu tetovēšanai.

Krāsojot ar platina chlōridu, autoriem bijis daudz mazāk variāciju technikā, jo nevien radzenes audi paši par sevi nav spējīgi reducēt platīna chlōrida atšķaidījumu, bet vajadzīgi vissstiprākie reducētāji līdzekļi, kā piem., hidrazīnhidrāts, lai varētu reducēt radzenē iesūkušos platīna chlōridu.

Par negātīvu rezultātu, krāsojot ar platīna chlōridu, ziņo Braun's. Pēc viņa domām, tam par iemeslu bijis novecojis hidrazīnhidrāta atšķaidījums. Visiem citiem autoriem krāsošana labi izdevusies, pie kam pa lielākai daļai esot spilgti melna krāsa. Lielāka daļa autoru, krāsojot ar platīna chlōridu, neesot novērojuši stipru kairinājumu. Sag's saka, ka gandrīz nemaz neesot kairinājuma un katrā ziņā tas esot daudz mazāks, ne kā tetovējot ar zelta chlōridu. Turpretim Batračenko (20), krāsojot ar platīna chlōridu, novērojis ļoti stipru kairinājumu.

Labu kosmētisku efektu novērojis: Holth's (67) 1 gadījumā 5 mēnešu laikā, Friede (42) vienā gadījumā 13 mēnešu un 2 gadījumos 2 gadu laikā. Labus rezultātus 1 gada laikā redzējuši Kübler's, Sag's un Gernet's.

Aplūkojot literātūru par radzenes tetovēšanu, mēs redzam, ka grūti spriest par mēchaniskās vai ķīmiskās metodes priekšrocībām. Labi kosmētiski panākumi sasniegti, tetovējot gan pēc vienas, gan otras metodes. Komplikācijas pēc radzenes tetovēšanas sastopamas kā pēc mēchaniskās, tā arī ķīmiskās radzenes tetovēšanas. Daži autori sajūsmināti par ķīmisko radzenes tetovēšanu, dažu autoru atsauksmes atturīgākās, un citi atrod, kā vienu, tā otru metodi par nepietiekošu, un par vislabāko uzskata intrālamellāro tetovēšanu.

Klīniskie novērojumi par radzenes tetovēšanu

Savā klīniskā darbā pūlējos, galvenā kārtā, noskaidrot, kādas priekšrocības piemīt mēchaniskai un kādas ķīmiskai radzenes tetovēšanai, pie kam, salīdzinot dažādas tetovēšanas metodes, piegriezu vērību šādiem apstākļiem: 1) kuŗa metode visvairāk saīstīta ar komplikācijām pēc operācijas, 2) pēc kuŗas metodes ar vismazākām techniskām grūtībām varam nokrāsot plankumu pēc vēlamas formas, krāsas un intensitātes, 3) kuŗa metode vismazāk kairina aci un 4) kuŗa metode dod visilgāku kosmētisku rezultātu.

Operēju tikai tādas acis, kur acs apkārtne un konjunktīva bija veselas un asaru ceļi brīvi vai asaru maisiņš izņemts.

Sākot ar 1928. g. līdz šim laikam esmu izdarījis 66 slimniekiem 67 acīs (vienā gadījumā tika tetovētas abas acis) 109 tetovēšanas operācijas. Šai skaitā ietilpst 42 gadījumi, kur tetovēju tikai vienu reizi, 12 gadījumi, kur operācija izdarīta divos seansos, vienu reizi tetovējot „zīlīti" un otru reizi „varavīksneni". (24 operācijas) un 13 gadījumu, kur nākošās reizēs bija jāizdara papildinājumi, jeb tetovēšana nebija ar vienu metodi izdevusies, kamdēļ bija jālieto cita metode; pavisam šais gadījumos operācija izdarīta 43 reizes. Caurspīdīga radzene tetovēta 11 gadījumos, leucoma corneae simplex 3 gadījumos. Leucoma corneae partiale 40 gadījumos, leucoma corneae adhaerens fere totale 9 gadījumos un leucoma corneae totale 4 gadījumos. Ar cieto ķiniešu tušu tetovēts 2 reizes, ar

šķidro Pelikam Perl Tusche 35 reizes, vaŗavīksnenes krāsainā imitācija ar krāsas pulveŗiem 22 reizes, tuša intrālamellāri iešļircināta 3 reizes, ar zelta chlōridu tetovēts 26 reizes, ar platīna chlōridu 19 reizes, ar sudraba nitrātu 1 reizi un indigozolu O 1 reizi.

Savu klīnisko materiālu sakārtoju 2 galvenās grupās: mēchaniskos un ķīmiskos tetovējumos. Vairākos gadījumos tetovēju pēc abām metodēm: vai nu pēc labi izdevušās „zīlītes" ķīmiskas nokrāsošanas leukōma perifero daļu tetovēju mēchaniski, vaŗavīksnenei līdzīgā krāsā; vai arī, ja ķīmiskā tetovēšana nebija devusi apmierinošus rezultātus, tetovēju pēc mēchaniskās metodes. Pēc kuŗas metodes vispirms tetovēju leukōmu, tai grupai arī pievienoju šos gadjumus.

I. Mēchaniskā radzenes tetovēšana

Tetovēšanas technika.

Tika ņemta laba, īsta, cieta ķiniešu tuša, un rūpīgi saberzta ar piestiņu fajansa trauciņā, pielejot nedaudz sterilā fizioloģiskā sāls atšķaidījuma. Pēc tam fajansa trauciņš ar tušu tika sterilizēti autoklāvā 20 minūtes 120° C. Pa operācijas laiku pēc vajadzības pielēju sterilu fizioloģisko sāls atšķaidījumu, lai dabūtu ķiniešu tušu vēlāmā koncentrācijā.

Tetovējot ar šķidro tušu, lietoju Holth'a (65) ieteikto „Pelikan Perl Tusche" no Günther Wagner fabrikas. Visur, kur manā darbā ir minēta šķidrā tuša, ir domāta šī tuša. Šķidrā tuša pirkta mazās pudelītēs, kādas parasti pārdod grāmatu veikalos. Priekš operācijas tušu ielej mazā porcelāna trauciņā un 3 reizes uzvāra, atdzisušo tušu neatšķaidītu lieto tetovēšanai.

Slimnieku sagatavo, kā priekš katras acu operācijas. Seju apmazgā ar siltu ūdeni un ziepēm, acs apkārtni noberzē ar 70° spirtu. Konjunktīvālā maisā iepilina 4 reizes 3% cocaini hydrochlor. atšķaidījumu. Konjunktīvālo maisu izskalo ar sol. hydrargyri bichlorati corrosivi 1:5000 un pēc tam ar fizio-

loģisko sāls atšķaidījumu. Acs spraudziņā ieliek plakstiņu turētāju (dažos gadījumos esmu tetovējis arī bez plakstiņu turētāja).

Mierīgiem slimniekiem acs ābols pa operācijas laiku netika fiksēts, nemierīgiem acs ābols tika saņemts augšā pie limba ar trulu fiksācijas pinceti, lai gadījumā, ja konjunktīva tiktu nokrāsota, krāsa būtu apslēpta zem augšējā plakstiņa. Jāatzīmē, ka nevienā gadījumā fiksējot ar pinceti, acs ābola konjunktīva nenokrāsojās. Tetovēju ar rievaino kaltiņu un vairākos gadījumos ar 4 adatu kūlīti. Nolūkā dabūt apaļu, asi norobežotu, zīlīti, ar trepanu leukōmā iegriezu rieviņu. Ja tetovētam plankumam nevajadzēja būt apaļam, tad tetovējamā iecirkņa robežas iegriezu ar asu Graefe's nazi. Gadījumos, kur gribēju sasniegt pakāpenisku pāreju gaišākā krāsā, tetovējamā plankuma robežas nemaz neatzīmēju un tetovēju ar kaltiņu, izdarot uz periferijas vienu no otra attālāk stāvošus dūrienus.

Tetovējot daudzkrāsainu radzeni, lietoju Holth'a (65) ieteiktās Günther Wagner fabrikas krāsas. Brūnas vaņavīksnenes imitēšanai: Zinnober (Nr. 7300 b.), Umber roh (Nr. 7300 a) un Umber gebrannt (Nr. 7300 f) samaisot tās ar šķidro tušu, pelēkas vaņavīksnenes imitēšanai šķidro tušu un grafītu (Nr. 7300 n) un zilas vaņaviksnenes imitēšanai Coelinblau (Nr. 7300 m) un šķidras tušas maisījumu.

Sausus krāsas pulverus sterilizēju fajansa palitrā ar vairākiem iedobumiem autoklāvā. Operācijas laikā krāsas pulverus varēja sajaukt uz tās pašas palitras, lai dabūtu vēlāmo krāsu. Vēlākās operācijās es atradu par ieteicamāku maisīt krāsas jau priekš operācijas porcelāna trauciņos ar ūdeni, jo tad bija iespējams krāsas labāk saberzēt homogenā masā, piejaucot krāsas pulveriem gummi arabicum. Šais pašos porcelāna trauciņos krāsas maisījumi priekš operācijas tika vairākkārtīgi uzvārīti. Pēc operācijas parasti acī ielikta 1% atropīna ziede un acs apsieta. Tikai izņēmuma gadījumos, ja acs spiediens bija paaugstināts, acī ielikta 1% pilokarpīna ziede. Pārsējumi izdarīti katru dienu.

Tetovējumi ar tušu

Klīniskais materiāls

1) **Anna N.**, 27 g. veca, laukstrādniece, sl. V. Nr. 8125.

O. s. leucoma corneae adhaerens totale.

Ieradās acu klīnikas ambulancē 11. XII. 28. g., vēlēdamās, lai izlabo kreisās acs izskatu. Bērnībā slimojusi kreisā acs un no tā laika vairs neredzot.

St. praes. O. d. bez patoloģiskām pārmaiņām.

O. s. Plakstiņu āda, konjunktīva vesela, asaru ceļi brīvi. Acs ābols normālā lielumā, bez kairinājuma pazīmēm. Plašs vaskulārizēts leukōms aizņem visu radzeni. Leukōms no malām pārklāts ar acs ābola konjunktīvu.

12. XII. 28. g. ar 3% kokaīna vietējo bezjūtību izdarīta **tetovēšanas operācija.** Ar rievaino kaltiņu ieskrāpēta šķietamās zīlītes periferija, apaļš riņķis 3 mm diametrā. Apzīmētais iecirknis tetovēts ar rievaino kaltiņu, kas vairākkārt iegremdēts rūpīgi saberzētā un atšķaidītā cietā ķīniešu tušā. Dūrieni izdarīti slīpi un ļoti tuvu viens otram. Tetovējamā „zīlīte" kļuva koši melna, homogena. Leukōma periferiju tetovēju ar to pašu kaltiņu, attālāk stāvošiem dūrieniem, tā kā tā tūliņ pēc operācijas izskatījās pelēka un atgādināja otras acs pelēko varavīksneni. Ungt. Atropini 1% Monoculus.

13. XII. 28. Sāpes pēc operācijas nav bijušas, acs ļoti maz kairināta. „Zīlīte" nav gluži melna, vietām redzamas baltas vietas. No leukōma periferijas tuša pa lielākai daļai izzudusi.

15. XII. 28., acs mierīga. 17. XII. 28., acs mierīga, viss tetovētais plankums spīd, epitēlā pārklāts. „Zīlīte" melna ar nelīdzenām malām. Pārējās leukōma daļas, kur bija imitēta iris, baltas. Šur tur atrod pa tušas graudiņam.

Pēc 1 mēneša, 16. I. 29., slimniecei otrreiz izdarīta **tetovēšanas operācija** ar saberzēto un atšķaidīto ķīniešu tušu. No pirmās operācijas leukōma centrā bija palicis tikai 2 mm liels melns plankumiņš ar stipri izrobotām malām. Sol. cocaini hydrochlorici 3%, trīs reizes iepilināts acī. Daļā no limba operācija izdarīta pēc **Streif'a** metodes. Apakšā limba vietā taisīti 2 dūrieni un izvilkti ar ķīniešu tušu impregnēti zīda diegi. Konjunktīva ļoti padevīga un taisītā limba vietā, pa-

liek plaši tumši plankumi. Mediālā pusē limbs taisīts pēc **Holth'a** metodes. Ar asu skalpeli iegriezta limbam atbilstoša rieva. Iegrieztā rieva izbakstīta ar divām rokturī iestiprinātām adatām. Pēc tam šai vietā ieberzēta tuša. Še limbs izskatās kā tieva melna svītra. Tetovējamās „zīlītes" robežas apzīmētas ar trepanu 4 mm diametrā; pēc tam iegrieztā rieviņa padziļināta ar asu skalpeli. Epitēls nokasīts ar aso karotīti un apzīmētā vieta izbakstīta ar sausām adatām. Asiņošana apturēta, uzpilinot uz brūces dažus pilienus adrenālīna. Pēc tam viss tetovējamais iecirknis vēl reizi izbakstīts ar tušā iemērktām adatiņām, „zīlīte" asi norobežota, apaļa, homogeni melna; varavīksnenes vietā izdarīti radiāri griezieni. Šie griezieni papriekšu izbakstīti ar sausām adatām, pēc tam ar tušā iemērktām adatām. Izskats tūliņ pēc operācijas apmierinošs. Zīlīte apaļa, koši melna, varavīksnene pelēka, bet tuvāk aplūkojot redz, ka tā izveidota no tievām radiārām, melnām svītrām. Limbs mediālā pusē labi izveidots, kā tievs melns loks; apakšā limba izskats nav labs: redz 2 melnus plankumus, kas apslēpti zem apakšējā plakstiņa. Ungt. Atropini sulfurici 1% Monoculus. Nākošā dienā pēc operācijas, 17. I. 1929., acs maz kairināta, visa tetovētā vieta gandrīz tādā pašā izskatā, kā priekš operācijas. „Zīlīte" tieši tāda pati kā priekš otrās operācijas. Tikai apakšā, pie limba palikuši melni plankumi, kur zem konjunktīvas vilkti ar tušu impregnēti diegi.

Trīs dienu laikā acs apmierinās.

23. I. 29. **Tetovēšana ar zelta chlorīdu.** Sol cocaini hydrochlor. 3%. 3 reizes iepilināts acī. Zīlītes iecirknī epitēls nokasīts ar skalpeli. Uz brūces uzlikts 2 min. laikā 2% neutrālizēts (ar natr. bicarbon. līdz vāji skābai reakcijai) zelta chlorīda atšķaidījums. Pēc 10 sek. uzpilināts 5% tannīna atšķaidījums 4 reizes. Pēc 5 sekundēm tetovētā vieta kļūst melna. Ungt. Atropini 1%, monoculus. Stipras galvas sāpes vakarā.

24. I. 29. Sāpes mitējušās. Acs maz kairināta. Tetovētais plankums melns. Fokālā apgaismojumā plankums nav gluži homogens. Vietām pelēks, vietām koši melns. Piecu dienu laikā (28. I. 29.) tetovētais plankums epitēlizējies. Acs bez

kairinājuma pazīmēm. No 50 cm. atstatuma „zīlīte" izskatās apaļa un koši melna.

10. IV. 29. Ekscidētas melnās tušas pikas apakšā pie limba.

18. IV. 29. Leukōma vaṛavīksnenes daļa **tetovēta** ar Coelinblau'a un adatu kūliti. Acs ļoti sāpīga, un krāsas graudiņus neizdodas ievadīt leukōma audos un zem konjunktīvas. Ungt. Atropini 1%, monoculus. 4 dienu laikā acs apmierinās. Krāsas graudiņus leukōmā vaṛavīksnenes daļā neatrod.

2) **Maksis, B.**, 19 g. vecs, skolnieks. Sl. v. Nr. 747.

O. s. Cataracta complicata. Synechiae posteriores.

5. III. 31. g., ieradās L. U. acu klīnikas ambulancē, vēlas izlabot kreisās acs izskatu. Slimojis ar kreisō aci priekš 9 gadiem. Acs pamazām kļuvusi akla. Ar ko slimojis, nezin.

O. d. bez patoloģiskām pārmaiņām. Rfr. em. vis = 1,0.

O. s. Konjunktīva, asaru ceļi veseli. Acs bez kairinājuma pazīmēm. Radzene bez pārmaiņām. Priekšējais kambaris normālā dziļumā. Zīlīte šaura. Pakaļējas sinechijas. Lēca slilgti baltā krāsā, vis. = 0.

11. III. 31. g. **Tetovēšanas operācija ar šķidro tušu.** Ar trepanu 4 mm diametrā iegriezta rieviņa. Mēģināts tetovēt ar 4 adatu kūliti. Tušu ļoti grūti impregnēt radzenē. Tetovēšana turpināta ar rievainu kaltiņu, ar kuŗa palīdzību izdodas ļoti viegli un vienmērīgi notetovēt apzīmēto radzenes daļu. Zīlīte koši melna, homogena. Kosmētiskais efekts ļoti labs. Ungt. Atropini sulfur. 1%. Monoculus.

12. III. 31. Bijušas nelielas sāpes. Nakti gulējis labi. Druskų asaro. Acs maz kairināta. Tetovētais plankums koši melns. Tā virsma vēl nelīdzena. Ungt. Atropini sulfur. 1%, Monoculus.

13. III. 31. Acs ļoti maz kairināta. Plankums spīd, pārklāts ar epitēlu, bet tā virsma vēl nelīdzena. Pie spraugu lampas redzams, ka plankums pārklāts ar epitēlu. Plankums nav homogens. Ir redzami atsevišķi dūrieni, kur tuša atrodas kompaktas melnas masas veidā, un starp tiem gaišākas vietas, kur atrodas tuša ļoti sīku graudiņu veidā. Tušas piciņas atrodas radzenes strōmā dažādā dziļumā.

15. III. 31. Acs mierīga. Tetovētais plankums dienas gaismā koši melns, fokālā apgaismojumā izskatās homogens. Plankuma virsma gluda.

15. V. 31. Kosmētiskais efekts ļoti labs. Slimnieku jūtas pilnīgi apmierinātas. 2 mēnešu laikā plankums nav kļuvis gaišāks.

Gad. № 2

O. s. priekš operācijas

O. s. pēc operācijas

3) **Emma L.**, 19 g. veca, strādniece, sl. v. Nr. 14012.

O. s. Cataracta complicata.

20. XI. 30. g., ieradās L. U. acu klīnikas ambulancē, vēlēdamās panākt kreisās acs redzes uzlabojumu un, ja tas nebūtu iespējams, iegūt acij glītāku izskatu. Pirms 5 gadiem sāpējusi kreisā acs, un pamazām zudusi redze.

O. d. vesela. Rfr. em. vis. = 1,0.

O. s. Konjunktīva vesela, asaru ceļi brīvi. Acs ābols bez kairinājuma pazīmēm. Uz radzenes apakšējā ārējā kvadrantā gar limbu iegaŗens šaurs apduļķojums (nubecula corneae). Priekšējais kambaris dziļāks nekā labajā acī. Varavīksnene atrofiska. Varavīksnene apakšējā iekšējā kvadrantā nedaudz izspiesta uz priekšu. Zīlīte šaura. Pakaļējas sinechijas. Lēca

spilgti baltā krāsā, homogena. Vis. = nepareiza gaismas projekcija.

20. XII. 30. **Tetovēšanas operācija ar šķidro tušu un rievaino kaltiņu.** Ar trepanu 4 mm diametrā iegriezta rieviņa. Ar rievaino kaltiņu samērā viegli notetovēts viss apzīmētais radzenes iecirknis vienmērīgi koši melns. Kosmētiskais efekts ļoti labs. Ungt. Atropini sulfur. 1%. Monoculus.

21. XII. 30. Sāpes bijušas niecīgas. Acs maz kairināta. Plankums nelīdzens. Tuša turas ļoti labi.

22. XII. 30. Acs ļoti maz kairināta. Tetovētais plankums pārklāts ar epitēlu, spīd.

23. XII. 30. **Acs bez kairinājuma pazīmēm.** Kosmētiskais efekts ļoti labs.

4) **Hanna K., 17 g. veca, pārdevēja, sl. v. Nr. 13117.**

O. s. Cataracta complicata, synechia posterior.

25. VIII. 30. g. ieradās L. U. acu klīnikā.

O. d. Astigmatismus myopicus.

Redzot slikti jau no bērnības. Pirms 2 gadiem piepeši kļuvusi akla kreisā acs. Kreisajā acī esot bijusi tīklenes atslāņošanās. Ārstējusies bez panākumiem. Beidzamo laiku kreisās acs zīlīte kļuvusi gaiši pelēka un slimniecei rodoties nepatikšanas darbā, jo, no vienas puses, viņai pašai liekoties, ka visi pircēji piegriež sevišķu vērību viņas kreisajai acij, no otras puses, veikala īpašnieks draudot atlaist no darba, ja viņa nevarēs izlabot savas kreisās acs izskatu.

O. d. Bez patoloģiskām pārmaiņām, izņemot tuvredzību. Rfr. — 6,0 D ⊂ cyl. — 1,0 D.ax hor. Vis. 18/200. C. C. = 1,0.

O. s. Konjunktīva vesela. Asaru ceļi brīvi. Radzene, priekšējais kambaris bez pārmaiņām. Varavīksnene brūna. Zīlīte pelēka, cataracta nondummatura. Laterālā apakšējā pusē viena pakaļējā sinechija. Vis. = 0.

26. VIII. 30. **Tetovēšanas operācija ar šķidro tušu un rievaino kaltiņu.** Ar trepanu 4 mm diametrā iegriezta radzenē rieviņa. Tušu impregnēt radzenē samērā grūti, tomēr izdodas visu plankumu notetovēt spilgti melnu. Kosmētiskais efekts labs. Ungt. Atropini sulfurici 1%. Monoculus.

27. VIII. 30. Bijušas stipras sāpes. Mērena ciliāra injekcija. Tetovētā vieta nelidzena, nespīd. Zīlīte plata, ad maximum, izņemot ārējo apakšējo kvadrantu, kur varaviksnene saistīta ar lēcu. Atropinum sulf. 1% Monoculus. Ciliāras sāpes ilgst 4 dienas. 5 dienu laikā plankums pilnīgi pārklāts ar epitēlu. Kairinājums pastāv 10 dienu laikā. Pēc 3 mēnešiem kosmētiskais efekts ļoti labs. Tetovētais plankums koši melns, un kreisā acs neatšķiras no labās. Fokālā apgaismojumā redz, ka plankums nav homogens, bet saskatāmas arī

O. s. priekš operācijas

O. s. pēc operācijas

sīkas gaišākas vietas. Pēc 1 gada un 8 mēnešiem (2. IV. 32.) kosmētiskais efekts ļoti labs. 30 cm. atstātumā tetovētā acs neatšķiras no veselās.

5) **Jedviga A.**, 26 g. veca, pārdevēja. Sl. v. Nr. 11229.

O. s. Leucoma corneae adhaerens.

21. I. 30. Ieradās L. U. acu klīnikas ambulancē, vēlas, lai izlabo kreisās acs izskatu. Bērnībā kreisā acs esot sāpējusi (keratitis phlyctaenulosa) un pēc slimības uz acs esot attīstījies balts plankums.

O. d. Bez patoloģiskām pārmaiņām. Rfr. + 0,5 D. Vis. = 1,0.

O. s. Konjunktīva un asaru ceļi veseli. Radzenes centrālās daļās 1 mm zemāk par horizontālo meridiānu 2 mm diametrā apaļš leukōms saaudzis ar varavīksnenes pupillāro malu. Leukōms ciets, bez asinsvadiem. Lēca un dziļākas acs daļas bez pārmaiņām. Rfr. Astigmatismus irregularis Vis. = 0,2, korekcijas nav.

22. I. 30. **Tetovēšanas operācija ar šķidro tušu un kaltiņu.** Augšējā pusē zīlītes iecirknī plankums notetovēts koši melns ar daudziem viens otram tuvu stāvošiem dūrieniem, apakšējā pusē, varavīksnenes iecirknī izdarīti dūrieni nelielā

Gad. № 5.

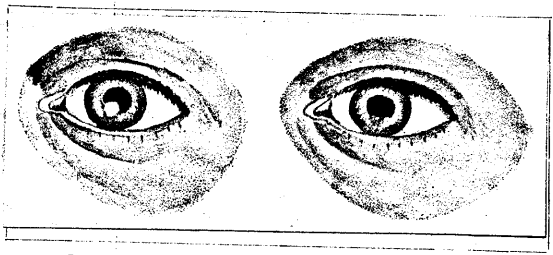

O. s. prieks operācijas O. s pēc operācijas

attālumā viens no otra, un plankums notetovēts pelēkā krāsā. Plankums notetovēts mazliet tumšāks par pārējo varavīksneni. Tetovēšana izdodas ļoti viegli. Slimniece nejūt ne mazāko sāpju. Kosmētiskais efekts ļoti labs. Ungt. Atropini sulfurici 1%, monoculus.

23. I. 30. Sāpju nav bijis. Slimniece sajutusi tikai nelielu graušanu. Acs bez kairinājuma pazīmēm. Tetovētais plankums spīd, bet ir vēl nelēdzens. Plankums visur pārklāts ar epitēlu.

Pēc 5 dienām tetovētais plankums pilnīgi gluds; kosmētiskais efekts ļoti labs. 50 cm. atstatumā kreisā acs nemaz ne-

atšķiras no labās. Pēc 1½ gada (17. VI. 31.) tetovētais plankums turas labi; kosmētiskais efekts ļoti labs. Vis. O. s. = 0,2.

6) **Emma R.**, 23 g. veca, kalpone. Sl. v. Nr. 12917.

O. s. Atrophia bulbi, leucoma corneae adhaerens fere totale, strabismus concomitans divergens et sursum vergens.

1. VIII. 30. g. Ierodas L. U. acu klinikā, vēlas izlabot kreisās acs izskatu. Priekš 3 gadiem sasitusi kreiso aci ar žagaru. Acs stipri sāpējusi un 2 mēnešu laikā kļuvusi akla.

Gad. № 6

O. s. priekš operācijas

O. s. pēc operācijas

O. s. Acs ābols mazliet mazāks nekā labajā acī. No apakšas acs ābols mazliet saplacis. Acs šķielē uz āru un augšu par 10°. Vertikālā meridiānā radzene šaurāka. Radzene caurspīdīga tikai periferijā. Radzenes centru un apakšējo daļu ieņem biezs cietš leukōms, kurā ieauguši no apakšas plati asinsvadi. Konjunktīva vesela, asaru ceļi brīvi. Vis. = 0.

O. d. Vesela. Rfr. em. vis. = 1,0.

5. VIII. 30. **Tetovēšanas operācija.** Ar 4 mm platu trepanu iegriezta rieviņa. Tetovēts ar šķidrā tušā iegremdētu

kaltiņu. Visu apzīmēto laukumu izdodas ļoti viegli nokrāsot vienmērīgā spilgti melnā krāsā. Operācijas laikā slimniece sāpes nejūt. Ungt. Atropini sulfurici 1%, monoculus.

6. VIII. 30. Acs ļoti maz sāpējusi. Acs maz kairināta. Plankums koši melns un pārklāts ar epitēlu, izņemot 1 mm² pašā centrā.

7. VIII. 30. Plankums koši melns, homogens, spīd, bet ir vēl nelīdzens. Pie spraugu lampas redzams, ka tušas graudiņi atrodas radzenē dažādā dziļumā. Viegls acs kairinājums pastāv 15 dienas.

1. IX. 30. Izdarīta **šķielēšanas operācija.** 24. IX. 30. Tetovētais plankums koši melns; kosmētiskais efekts ļoti labs. Pēc 2 gadiem (1. VIII. 32.) kosmētiskais efekts labs.

7) **Ivans B.**, 24 g. vecs, skolnieks. Sl. v. Nr. 13846.
O. d. Trachoma III. Leucoma corneae simplex centrale.
O. s. Trachoma III. Nubeculae corneae.

17. XI. 30. Ieradās L. U. acu klīnikas ambulancē, sūdzas par vāju redzi. Slimojis ar acīm jau no bērnības. Ir ļoti sajūsminats par priekšlikumu nokrāsot balto plankumu uz labās acs melnā krāsā, jo šis plankums viņam esot bijis ļoti nepatīkams.

O. d. Plakstiņu gļotādiņā trachōma rētas. Uz radzenes mazliet zemāk par radzenes centru 3 mm diametrā apaļa gaiši pelēka rēta. Leukōmā asinsvadi nav redzami. Leukōms ar varavīksneni nav saistīts. Priekšējais kambaris vidēja dziļuma. Zīlīte apaļa, centrāla un melna. Acs dibens grūti saskatāms. Vis. = 9/200. Korekcijas nav. Asaru ceļi brīvi.

O. s. Uz konjunktīvas trachōma rētas. Uz radzenes vairākas sīkas nubeculae corneae. Acs dziļākās daļas bez pārmaiņām, asaru ceļi brīvi. Vis. = 0,2 C. C. — 3,0 D. = 0,4.

19. XI. 30. **Tetovēšanas operācija ar šķidro tušu un kaltiņu.** Tušu ar kaltiņu ļoti viegli izdodas ievadīt leukōmā un to notetovēt vienmērīgi spilgti melnu. Operācijas laikā slimnieks sāpes nejūt. Ungt. Atropini sulfurici 1%. Monoculus.

20. XI. 30. Sāpju pēc operācijas nav bijis. Acs maz kairināta. Plankums vienmērīgi melns, pārklāts ar epitēlu, bet vēl nelīdzens. Sestā dienā acs bez kairinājuma pazīmēm.

Plankums gluds. Kosmētiskais efekts ļoti labs. Vis. cēlies **no 9/200 uz 0.6.**

12. III. 32. (pēc $1^1/_2$ gada). Acs bez kairinājuma pazīmēm. Tetovētais plankums koši melns. Fokālā apgaismojumā redz virs tetovētā plankuma plānu rētas kārtu. Kosmētiskais efekts ļoti labs. Vis. = 0,5.

8) **Porfirijs R.**, 61 g. vecs, sl. v. Nr. 14147.

O. d. Cataracta senilis incipiens, myopia, maculitis senilis.

Gad. № 7

O. d. priekš operācijas

O. d. pēc operācijas

O. s. Leucoma corneae adhaerens.

13. XII. 30. g. Ieradās L. U. acu klīnikas ambulancē. Bērnībā esot slimojis ar bakām un no tā laika ar kreiso aci neesot redzējis.

O. s. Konjunktīva, asaru ceļi bez pārmaiņām. Uz radzenes mediālā apakšējā pusē leucoma corneae adhaerens, kas ieņem visu kvadrantu. Leukōma centrs pārkaļķojies. Priekšējais kambaris sekls. Zīlīte saskatāma tikai no laterālās puses.

20. XII. 30. **Tetovēšanas operācija ar šķidro tušu un kaltiņu.** Ar trepanu 4 mm diametrā iegriezta leukōmā rieviņa. Tetovē-

jot ar kaltiņu, pārkaļķotā leukōma daļa kā vāciņš noveļas nost, turoties pie radzenes tikai ar vienu malu. Tuša ļoti viegli impregnējas leukōmā. Tāļāk tetovējot, tiek perforēts priekšējais kambaris. Tetovēšana pārtraukta un norautā leukōma daļa uzlikta atpakaļ savā vietā. Lai gan iezīmētais plankums nav gluži vienmērīgi tetovēts, kosmētiskais efekts ir labs. Ungt. Atropini sulfurici 1%. Monoculus.

21. XII. 30. Sāpju pēc operācijas nav bijis. Slimnieks jūtas labi. Acs bez kairinājuma pazīmēm. Tuša turas labi.

22. XII. 30. Acs ļoti maz kairināta. Norautais leukōma gabaliņš labi piedzijis. Tetovētais plankums koši melns. Kosmētiskais efekts labs. Nākošā dienā, 23. XII. 30., acs bez kairinājuma pazīmēm. Kosmētiskais efekts labs. Slimnieks novērots 7 dienu laikā. Aina nav mainījusies.

28. III. 32. (pēc 1 gada, 3 mēn.). Acs bez kairinājuma pazīmēm. „Zīlīte" stingri norobežota, spilgti melna. Kosmētiskais efekts ļoti labs.

9) **Stanislavs B.**, 21 g. vecs, strādnieks. Sl. v. Nr. 14715.

O. d. Leucoma corneae adhaerens, cataracta complicata, strabismus divergens.

22. II. 31. g. Ieradās L. U. acu klīnikas ambulancē. Vēlas panākt labās acs redzes uzlabojumu un baltā plankuma iznīcināšanu labajā acī. Pirms 9 gadiem slimojis ar labo aci un pēc tam ar to vairs nav varējis labi redzēt.

O. d. Konjunktīva un asaru ceļi bez pārmaiņām. Acs bez kairinājuma pazīmēm. Uz radzenes apakšējā ārējā kvadrantā 4 mm plats, ar vaļavīksneni saaudzis leukōms. Lēca apduļķota. No acu dibena var dabūt tikai vāju refleksu. Vis. 9/200.

O. s. bez patoloģiskām pārmaiņām. Rfr. + 0,75 D. Vis. = 1,0.

4. III. 31. Tetovēšanas operācija ar šķidro tušu un kaltiņu. Leukōmu izdodas ļoti viegli notetovēt vienmērīgi melnā krāsā. Ungt. Atropini sulfurici 1%. Monoculus. Acs pēc operācijas nav sāpējusi, kairinājums niecīgs. Trīs dienu laikā tetovētais plankums pārklāts ar epitēlu un spīd. Viegls kairinājums pastāv 4 dienas. Kosmētiskais efekts ļoti labs. Vis. 5. dienā pēc operācijas 9/200, tāds pats, kā pirms operācijas. Pēc izveseļošanās slimnieks nav rādījies.

10) **Klaudija M.**, 19 g. veca, šuvēja. Sl. v. Nr. 13840.

O. d. Leucoma corneae simplex centrale. Strabismus convergens.

23. IV. 31. Ieradās L. U. acu klīnikā, vēlas, lai iznīcina balto plankumu uz labās acs. Bieži slimojusi ar acīm. Neatceras, kad attīstījies plankums uz acs.

O. d. acs šķielē nedaudz uz iekšpusi, Radzenes centrā zīlītes iecirknī spilgti balts leukōms 3 mm diametrā. Priekšējais kambaris, iris un lēca bez pārmaiņām. Vis. = 7/200.

O. s. vesela. Rfr. + 0,5 D. Vis. = 0,9. C. C. = 1,0.

29. IV. 31. **Tetovēšanas operācija ar šķidro tušu un kaltiņu.** Plankumu ļoti viegli izdodas notetovēt vienmērīgā spilgti melnā krāsā. Ungt. Atropini sulfurici 1%. Monoculus. 3 dienu laikā viss tetovētais plankums pārklāts ar epitēlu. Neliels kairinājums pastāv 4 dienas. Kosmētiskais efekts ļoti labs. **Vis. cēlies no 7/200 uz 10/200.**

6. V. 32. (pēc 1 gada un 1 mēneša). Acs mierīga, kosmētiskais efekts ļoti labs, 30 cm atstatumā neatšķiras no otras acs. **Vis. cēlies no 7/200 uz 18/200.**

11) **Ella V.**, 34 g. veca, strādniece. Sl. v. Nr. 17331.

O. d. Leucoma corneae adhaerens, cataracta polaris anterior. **O. utr.** Myopia, nystagmus horizontalis.

14. I. 32. g. Ieradās L. U. acu klīnikas ambulancē ar lūgumu izņemt balto plankumu no labās acs. Pēc dzimšanas esot slimojusi ar gonoblenorreju.

O. d. Konjunktīva un asaru ceļi bez pārmaiņām. Uz radzenes 2 mm no apakšējā limba 3 mm plats uzkrītoši spilgts, ar varavīksneni saaudzis leukōms. Varavīksnene pelēkā krāsā. Apakšējā pusē trūkst kambara. Uz lēcas priekšējā pola koši balts punktveidīgs apduļķojums. Acs dibens grūti saskatāms. Vis. = 7/200. Korekcijas nav.

O. s. myopia. Vis. = 0,1. C. C. — 3,5 D. = 0,3.

15. I. 32. **Tetovēšanas operācija ar šķidro tušu un kaltiņu.** Leukōma augšējā puse, kas ieņem zilītes iecirkni, notetovēta spilgti melna ar daudziem tuviem dūrieniem. Leukōma apakšējā puse ar attālākiem dūrieniem notetovēta pelēkā krāsā, maz-

liet tumšāka par pārējo varavīksneni. Tetovējot leukōms izrādās ļoti plāns. Tuša viegli impregnējas. Kosmētiskais efekts ļoti labs.

16. I. 32. Sāpju pēc operācijas nav bijis. Esot tikai bijusi svešķermeņa sajūta. Acs ļoti maz kairināta. Apakšējā pusē plankums gluds, augšējā pusē, kur plankums bija tetovēts koši melnā krāsā, plankums vēl nelīdzens. Melnā krāsā tetovētais plankums pilnīgi sakrīt ar zīlīti, un zīlīte izskatās apaļa un koši

Gad. № 11

O. d. priekš operācijas

O. d. pēc operācijas

melna. Pelēkā krāsā tetovētais plankums mazliet gaišāks par pārējo varavīksneni. 50 cm. atstatumā nav nomanāma atšķirība no kreisās acs. Trešā dienā pēc operācijas acs bez kairinājuma pazīmēm, viss plankums pārklāts ar epitēlu un spīd. 9. dienā pie spraugu lampas redzams, ka tušas graudiņi atrodas leukōmā dažādā dziļumā. Dūriena vietā tuša atrodas kompaktā veidā un ap dūrienu leukōmā redzama tuša sīku putekļu veidā. 2 nedēļas pēc operācijas kosmētiskais efekts ļoti labs. **Redze uzlabojusies no 7/200 uz 18/200.**

12) **Roze Č.**, 16 g. veca, strādniece. Sl. v. Nr. 15843.

O. d. emetropija vis. = 1,0.

O. s. Leucoma corneae adhaerens.

3 gadus vecumā ievainojusi kreiso aci ar stiklu. Vēlas, lai neglītais plankums uz kreisās acs tiktu nokrāsots. Konjunktīva vesela, asaru ceļi brīvi. Acs bez kairinājuma pazīmēm. Uz radzenes ārējā augšējā un apakšējā kvadranta līnijveidīga, spilgti balta rēta, kurā ieaugusi vaļavīksnene. Zīlīte ļoti šaura. Acs dibens bez pārmaiņām, vis. = 18/200.

14. VII. 31. g. Ar šķidro tušu un adatām leukōms notetovēts pelēkā krāsā. Ungt. Atropini sulfurici 1%. Monoculus.

15. VII. 31. Acs ļoti maz kairināta. Tetovētā vieta izskatās līdzīga pārējai vaļavīksnenei, pelēkā krāsā. 16. VII. 31. Acs mierīga, tetovētais plankums spīd (pārklāts ar epitēlu).

Pēc astoņiem mēnešiem, 15. III. 32. g., slimniece ļoti apmierināta ar krāsošanas rezultātiem. Tetovētā rēta mazliet gaišāka par pārējo iris un 30 cm. atstatumā nav atšķirāma no pārējās vaļavīksnenes. Leukōmā redzami atsevišķi dūrieni pelēkā krāsā. Pie spraugu lampas ap katru dūrienu vietu redz sīkus tušas graudiņus. Vis. 18/200.

13) **Jūle St.**, 32 g. veca. Sl. v. Nr. 13283.

O. s. Leucoma corneae adhaerens, coloboma iridis artificiale superius.

O. d. vesela. Vis. = 1,0. Kreisā acs saslimusi priekš pus gada. Uz radzenes mediālā pusē uz augšējā un apakšējā kvadranta robežas perforējošā vāts, caur kuŗu izkritusi vaļavīksnene.

23. IX. 30. L. U. acu klīnikā izdarīta antiglaukōmatōza iridektomija.

3. X. 30. Vāts piededzināta ar galvanokauteru.

4. III. 31. Acs bez kairinājuma pazīmēm. Leukōms 4 mm platumā ieņem radzenes mediālos kvadrantus un daļu no zīlītes. Leukōms ļoti plāns, vidū spīd cauri zilgana iris. Leukōma malas pelēkas. Vis. 18/200.

4. III. 31. g. **Tetovēšanas operācija ar šķidro tušu un rievaino kaltiņu.** Leukōma pupillārā mala notetovēta koši melna, pārējās daļās izdarīti attālāki dūrieni, un leukōms notetovēts

pelēkā krāsā, kā pārējā varavīksnene. Ungt. Atropini 1%. Monoculus. Pēc operācijas acs nemaz nav sāpējusi. 5. III. 31. Acs ļoti maz kairināta. Tetovētais plankums vēl nelīdzens. 6. III. 31. Acs bez kairinājuma pazīmēm. Tetovētais plankums spīd un ir gluds. Kosmētiskais efekts ļoti labs. Tetovētā daļa tādā pašā pelēkā krāsā, kā pārējā varavīksnene. Redze uzlabojusies. **Priekš operācijas bija 18/200, tagad ir 0,4.**

Pēc 1,5 gada kosmētiskais efekts vēl labs.

14) **Hermanis E.**, 25 g. vecs, maiznieks. Sl. v. Nr. 17206.

Pirms 7 gadiem, spridzinot akmeņus, ievainojis acis. Tagad ar labo aci neredzot, un acs brīžiem esot sāpīga.

St. praes. O. d. Konjunktīva vesela, asaru ceļi brīvi. Acs bez kairinājuma pazīmēm. Uz radzenes iekšējā augšējā kvadrantā spilgti balts ar varavīksneni saistīts leukōms. Pārējās radzenes daļās daudz sīku punktveidīgu apduļķojumu. Varavīksnene atrofiska. Cataracta membranacea. Acs dibena refleksu nevar dabūt. Vis. =1/200 ekscentriski.

O. s. maculae corneae. Vis. = 1,0.

6. IV. 32. **Tetovēšanas operācija ar rievaino kaltiņu un šķidro tušu.** Leukōms notetovēts pelēkā krāsā, mazliet tumšāks nekā pārējā varavīksnene. Tušu ļoti viegli impregnēt leukōmā. Operācijas laikā sāpju nav. Kosmētiskais efekts labs. Zīlītes iecirknis, kur radzene ir dzidra, netika tetovēts, jo projekcija pareiza, un kādreiz vēl varēs izdarīt kataraktas operāciju. Slimnieks pēc operācijas sajutis tikai nelielu graušanu. Ungt. Atropini 1%. Monoculus. Nav bijis ne mazāko sāpju.

Nākošā dienā pēc operācijas, 7. IV. 32. g., acs ļoti maz kairināta. Tetovētais plankums jau spīd, bet vēl mazliet negluds.

8. IV. 32. g. Acs ļoti maz kairināta, tetovētais iecirknis pelēkā krāsā un ļoti maz atšķiras no pārējās iris. Tetovētā iecirkņa virsma gluda. Kosmētiskais efekts labs. Vis. =1/200. Atlaists mājās. Vēlāk slimnieks vairs nav rādījies.

15) **Marta P.**, 25 g. veca, laukstrādniece. Sl. v. Nr. 18281.

O. s. Leucoma corneae adhaerens fere totale degenerativum. Glaucoma secundarium.

Pirms 10 gadiem sāpējusi kreisā acs. Ārstējusies ārpus klīnikas, bet bez panākumiem; acs kļuvusi neredzīga.

St. praes. **O. d.** bez pārmaiņām. Vis. = 1,0.

O. s. Konjunktīva vesela, asaru ceļi brīvi. Leukōms ieņem gandrīz visu radzeni un saaudzis ar varavīksneni. Varavīksneni var mazliet saredzēt tikai augšā un apakšā pie limba. Mediālā apakšējā kvadrantā radzenes ektazija, spīd cauri zilgani melna varavīksnene. Mediālā pusē uz leukōma dzeltens deģenerātīvs plankums. Leukōmā saauguši vairāki sīki asinsvadi. Leukōms cietš. Vis. = 1/ ∞

20. IV. 32. g. **Tetovēšanas operācija.** Ar trepanu 4 mm diametrā iegriezta rieviņa. Tetovēts ar rievaino kaltiņu un šķidro tušu. Visu apzīmēto laukumu izdodas viegli notetovēt homogeni spilgti melnā krāsā. Ungt. pilocarpini 1%. Monoculus.

21. IV. 32. Pēc operācijas bijusi svešķermeņa sajūta. Acs ļoti maz kairināta. Tetovētā plankuma virsma vēl nelīdzena, bet jau spīd. Tetovētais laukums apaļš, asi norobežots un koši melns. Fokālā apgaismojumā redz dažas sīkas gaišas vietas. Kosmētiskais efekts ļoti labs. 4 dienu laikā acs pilnīgi apmierinājusies. Slimniece atlaista uz mājām.

16) **Marija V.**, 29 g. veca, pārdevēja. Sl. v. Nr. 6853.

O. s. Leucoma corneae adhaerens, coloboma iridis artificiale superius. Glaucoma secundarium.

Pirms 8 mēnešiem abu acu gonoblenorreja. 23. XII. 32. L. U. acu klīnikā kreisajā acī izdarīta antiglaukōmatōza iridektomija. Slimniece vēlas, lai izlabotu viņas kreisās acs izskatu, jo viņai kā pārdevējai esot neērti strādāt ar redzami slimu aci.

St. praes.: **O. d.** bez pārmaiņām. Vis. = 0,8. C. C. — 0,75 D. = 1,0.

O. s. Konjunktīva gluda, asaru ceļi brīvi. Acs ābols bez kairinājuma pazīmēm. Radzenes abus apakšējos kvadrantus ieņem biezs, miksts, ar varavīksneni saistīts leukōms. No malām leukōms izbeidzas radzenes horizontālā meridiānā un vidū sniedzas līdz radzenes virsējai trešdaļai. Leukōmā ieauguši daudzi asinsvadi. Radzenes augšējā trešdaļa dzidra. Augšā plats un

perifers varavīksnenes kolobōms. Acs dibenu nevar saredzēt. Vis. = 8/200. Acs spiediens paaugstināts.

9. III. 33. g. **Tetovēšanas operācija.** Ielikts plakstiņu turētājs. Sol. cocaini hydrochlor. 3% 3 x. Ar trepanu 4 mm diametrā iegriezta rieviņa. Apzīmētais laukums notetovēts homogeni melnā krāsā ar rievaino kaltiņu un šķidro tušu. Pārējā leukōma daļā izdarīti retāki dūrieni, un šī daļa notetovēta pelēkā krāsā. Kosmētiskais efekts tūliņ pēc operācijas labs. Ungt. pilocarpini hydrochlor. 2%. Monoculus. Sāpju pēc operācijas nav bijis, tikai svešķermeņa sajūta. Acs pēc operācijas ļoti maz kairināta un galīgi apmierinās pēc 4 dienām. Tetovētais plankums spīd jau otrā dienā pēc operācijas. Kosmētiskais efekts ļoti labs. **Vis. = 15/200. (Pirms operācijas 8/200.)** Pēc izveseļošanās nav rādījusies.

17) **Jānis M.**, 30 g. vecs, laukstrādnieks. Sl. v. Nr. 20357.

O. s. Cataracta complicata.

O. d. bez pārmaiņām. Vis. = 1,0.

Pirms 6 gadiem, granātai sprāgstot, ievainota kreisā acs.

O. s. Konjunktīva vesela, asaru ceļi brīvi. Acs šķielē uz āru. Kustības nav ierobežotas. Uz sklēras mediālā pusē veca rēta. Radzene dzidra. Kambaris normālā dziļumā. Pakaļējās sinechijas. Zīlīte balta, ar nelīdzenu virsmu. Vis. nepareiza projekcija.

9. III. 33. g. **O. s. Tetovēšanas operācija.** Ar 4 mm platu trepanu radzenes centrā iegriezta rieviņa. Tetovēts ar šķidro tušu un kaltiņu. Homogens, stingri norobežots, apaļš, košs melns plankums. Kosmētiskais efekts labs. Ungt. Atropini 1%. Monoculus. Pēc operācijas acs nav sāpējusi. Acs mēreni kairināta. Otrā dienā pēc operācijas viss tetovētais iecirknis jau spīd, bet vēl negluds. Piektā dienā acs jau bez kairinājuma pazīmēm. 30 cm. atstatumā nevar pazīt, ka acs būtu tetovēta. Fokālā apgaismojumā redz atsevišķas dūrienu vietas.

18) **Miķelis C.**, 26 g. vecs, restorāna apkalpotājs. Sl. v. Nr. 19577.

O. d. Leucoma corneae adhaerens, coloboma iridis artificiale superius. Cataracta traumatica inveterata.

1923. g. ar pūpola žagaru dabūjis sitienu pa labo aci. Pēc dažām dienām acs tikusi operēta (ārpus klīnikas). Slimnieks ļoti vēlas, lai viņam izlabotu labās acs izskatu.

St. praes.: **O. d.** Radzenes centrālās daļās vairāk uz laterālo pusi leukōms 2 mm platumā un 4 mm garumā. Pie leukōma mediālā pusē pieaugusi vaļaviksnenes šķautne. Augšpus leukōma plašs vaļaviksnenes kolobōms. Zīlīte melna. Lēca viegli apduļķota. Gar kolobōma augšējo malu var saredzēt lēcas ekvātoru. Vis. = 3/200.

O. s. bez pārmaiņām. Vis. = 1,0.

9. III. 33. g. **Ar šķidro tušu un kaltiņu viss leukōms tika notetovēts melnā krāsā.** Tušu viegli impregnēt leukōmā. Ungt. Atropini 1%. Monoculus. Kairinājums pēc operācijas mazs. 2 dienu laikā viss tetovētais plankums jau spīd. 4 dienu laikā acs pilnīgi apmierinās. Kosmētiskais efekts labs, 20 cm atstatumā tetovētā acs nav atšķirama no otras acs.

Tetovējumi ar tušu un krāsu pulveriem

Klīniskais materiāls

19) **Domna P.**, 22 g. veca, laukstrādniece. Sl. v. Nr. 13009.

O. d. Luxatio lentis inveterata in cameram anteriorem, strabismus divergens.

11. VIII. 1930. g. Slimniece ieradās L. U. acu klīnikas ambulancē, vēlēdamās, lai izlabotu labās acs neglīto izskatu, jo viņai esot jādzird daudz sāpīgu piezīmju par savu aklo aci.

Pirms 10 gadiem sākusi ar labo aci pamazām slikti redzēt, un pēdējos gados acī iemeties spilgti balts plankums. Nekā tuvāka par slimības sākumu vai gaitu slimniece nevar pastāstīt.

O. d. Acs apkārtējās daļas, acs spraudziņa, asaru ceļi, konjunktīva bez patoloģiskām pārmaiņām. Labā acs šķielē uz āru. Šķielēšanas leņķis 20°. Acs ābols bez kairinājuma pazīmēm. Radzene bez pārmaiņām. Priekšējais kambaris dziļš. Priekšējā kambarī atrodas izmežģītā lēca. Lēca pārkaļķota, spilgti dzeltenbaltā krāsā. Lēca ieņem apakšējās $^2/_3$ no priekšējā kambara, centrā pieskārdamās radzenes pakaļējai pusei un atstājot no apakšas un sāniem 2 mm no kambara kaktu brīvu. Vaļaviks-

nene zaļganā krāsā, tāpat kā kreisajā acī. Zīlīti saredzēt nevar. T. palpātoriski noteicot abās acīs vienāda. Vis. = 0.

O. s. bez patoloģiskām pārmaiņām. Rfr. + 0,75 D. Vis. = 1,0.

19. augustā 1930. g. **Tetovēšanas operācija.** Sol. cocaini hydrochlorici 3% 3 x. Ar 4 mm platu trepanu iegriezta radzenē rieviņa. Tetovēts ar šķidrā tušā iemērcētu rievaino kaltiņu. Radzene miksta, un samērā grūti notetovēt visu iecirkni vienmērīgi. Tetovējot bij redzams, ka lēca ar katru dūrienu radzenē atdūrās pret varavīksneni. Tetovējot slimniece jūt sāpes. 20 cm atstatumā tetovētais plankums izskatās vienmērīgi spilgti melns. Fokālā apgaismojumā tomēr var saredzēt dažas sīkas nenokrāsotas vietiņas. Ungt. Atropini sulfur. 1%. Monoculus.

20. VIII. 30. Pēc operācijas bijušas samērā stipras sāpes. Acs vidēji kairināta. Tetovētais plankums vietām pārklāts ar epitēlu. Tā virsma vēl negluda. Plankums koši melns. Gar malām plankums mazliet izrobots. Sol. Atropini sulf. 1%. Monoculus.

21. VIII. 30. Acs maz kairināta. Plankuma virsma gluda, spīd, pārklāta ar epitēlu. Sol. Atropini 1%. Monoculus.

Septītā dienā pēc operācijas acs pilnīgi bez kairinājuma pazīmēm. Šķietamā zīlīte koši melna. Fokālā apgaismojumā redzams, ka plankuma malas mazliet izrobotas un tetovētā iecirknī ir daži ļoti sīki gaišāki plankumiņi. Zem tetovētās „zīlītes" apakšējās malas redzama priekšējā kambarī balta lēca, kādēļ 2. IX. 30. **radzene tetovēta abos apakšējos kvadrantos**, lai aizsegtu cauri spīdošo lēcu un piešķirtu radzenei šai vietā varavīksnenei līdzīgu izskatu. Tetovēts ar šķidro, atšķaidīto tušu un kaltiņu, lai piešķirtu tetovētai vietai tumši pelēku izskatu. Ar atšķaidīto tušu radzeni nokrāsot neizdodas, kādēļ operācija tiek turpināta ar neatšķaidītu tušu. Dūrieni izdarīti $^1/_2$ mm atstatumā viens no otra. Izdodas aizsegt kā ar smalku melnu plīvuru cauri spīdošās lēcas daļas, pie kam apakšējā robeža starp lēcu un varavīksneni izskatās mazliet tumšāka. Kosmētiskais efekts apmierinošs. Ungt. Atropini sulfur. 1%. Monoculus.

3. IX. 30. Vakarā pēc operācijas bijušas sāpes. Šodien acs vairs nesāp. Nelielas ciliārās sāpes pieskaņoties. Acs mēreni kairināta. Tetovētais plankums spīd, pārklāts ar epitēlu. Labi atdalās koši melna „zīlīte" un gaišākā krāsā vaļavīksnenei līdzīgi tetovētā radzenes daļa.

4. IX. 30. Ciliārās sāpes izzudušas. Acs ļoti maz kairināta. Tetovētā vieta gluda. 11. dienā pēc operācijas acs bez kairinājuma pazīmēm. I mēnesi pēc otras tetovēšanas izdarīts fotografisks uzņēmums.

Gad. № 19

O. d. priekš operācijas

O. d. pēc operācijas

21. I. 31. g. Acs gluži mierīga. Zīlīte koši melna. Vaļavīksnenei līdzīgi tetovētā radzenes daļa mazliet atšķiras no pārējās vaļavīksnenes. Vaļavīksnene zaļganā krāsā, bet totevētā vietā redzami sīki melni punktiņi uz balta fona, kāpēc šī vieta izskatās pelēka, lai gan tā tik pat tumša kā pārējā vaļavīksnene. Lai šo vietu padarītu līdzīgu vaļavīksnenei, tā **tetovēta 21. I. 31. g. ar zaļganas krāsas maisījumu,** pagatavotu no „Coelinblau" Nr. 7300 m un „siena roh.". Maisījums atšķaidīts ūde-

nī, sterilizēts 3 reizes uzvārot. Tetovēšana izdarīta ar rievaino kaltiņu. Krāsu samērā grūti izdodas impregnēt redzenē. Tetovēšana turpināta, kamēr viss plankums nokrāsots zaļganā krāsā. Ungt. Atropini 1%. Monoculus.

22. I. 31. Nelielas sāpes, acs vidēji kairināta. Vietām krāsa izskalota, vietām turas labi. Kosmētiskais efekts ļoti labs. Ungt. Atropini 1%. Monoculus. 4 dienu laikā plankums spīd, pārklāts ar epitēlu. Viegls acs kairinājums pastāv 12 dienas. Kosmētiskais efekts labs. 50 cm atstatumā tetovētais plankums grūti atšķirams no pārējās varavīksnenes.

18. V. 32. Sūdzas, ka brīžiem acs sāpējusi. Beidzamo laiku sāpot stiprāki, it sevišķi stipri pēcpusdienās. Acs spraudziņas vienādā platumā. O. d. acs ābols injicēts apakšējā pusē. Uz radzenes apakšējās puses līdz tetovētās „zīlītes" apakšējai malai uzaudzis biezs pannus carnosus ar ļoti daudz asinsvadiem. Radzene apakšējā pusē mazliet izspiesta uz āru. Ar neapbruņotām acīm tetovētās šķietamās varavīksnenes vietā krāsa vairs nav saskatāma. Pie spraugu lampas šur tur var saskatīt kobalta silikāta graudiņus. Tuša no šķietamās varavīksnenes pa lielākai daļai izudusi. Pa daļai tuša izzudusi arī no zīlītes iecirkņa, lai gan aplūkojot ar neapbruņotām acīm „zīlīte" izskatās koši melna.

7. XII. 33. Acs vēl bieži sāpot, sāpot arī galva. Acu spraudziņas abās pusēs vienāda platuma. Augšējā pusē acs ābols bez kairinājuma pazīmēm. Apakšējā pusē acs ābols stipri injicēts, visu radzeni apakšējā pusē, kas bija tetovēta ar Coelinblau, ieņem bieza žulganas masas kārta. Vietām redzami it kā graudaini paaugstinājumi. Šai pannusā saauguši ļoti daudz asinsvadu. Zīlītes centrā, kur tetovēts ar tušu, pēdējā vēl labi turas. Pie spraugu lampas redzamas atsevišķas dūrienu vietas kā homogeni melni plankumi un ap tiem izkaisīti sīki tušas graudiņi. Arī žulganā kārtā tūlīt zem „zīlītes" redzamas lielākas tušas pikas. Kobalta silikāta graudiņi saskatāmi tikai ar lielām grūtībām.

Kosmētiskais efekts apmierinošs. Ilgstoša kairinājuma dēļ acs 10. XII. 32. **enukleēta.** (Pataloģiski anatomiskā izmekle 87. l. p.)

20) **Vladislavs B.**, 32 gadus vecs, atslēdznieks. Sl. v. Nr. 14589. **O. s. Leucoma corneae adhaerens**, cataracta accreta, strabismus concomitans divergens.

Priekš 28 gadiem ar bultu izsista kreisā acs.

St. praes.: **O. d.** bez pārmaiņām. Rfr. em. vis. = 1,0.

O. s. Konjunktīva vesela, asaru ceļi brīvi. Acs šķielē uz āru. Šķielēšanas leņķis 5°. Acs ābols bez kairinājuma pazīmēm. Uz radzenes iekšējā apakšējā kvadrantā ar vaļavīksneni saistīts leukōms. Pārējā radzene dzidra. Zīlīte izvilkta uz apakšu. Lēca baltā krāsā. Vis. = 0.

11. II. 31. g. **Tetovēšanas operācija.** Ar 4 mm platu trepanu radzenes centrā mazliet uz mediālo pusi iegriezta rieviņa. Radzenes tetovējamā daļa dzidra. Apzīmētais iecirknis izbakstīts ar atkārtoti šķidrā tušā iemērcētu kaltiņu. Tetovējot epitēls no tetovējamās vietas noiet. Tuša viegli impregnējas radzenes stromā. Viss tetovējamais laukums nokrāsojas homogeni spilgti melnā krāsā. Robežas asas. Ungt. Atropini 1%. Monoculus. Pēc tetovēšanas bijušas nelielas sāpes. Naktī sāpes mitējušās. Acs maz kairināta. 6 dienu laikā acs pilnīgi apmierinās. Sestā dienā viss tetovētais iecirknis jau spīd. Kosmētiskais efekts ļoti labs.

Pēc 1 mēneša, 11. III. 31. g. leukōms **tetovēts** vaļavīksnenei līdzīgā zilgani zaļā krāsā ar „Coelinblau" grafīta un „siena roh" maisījumu. Krāsu ar rievaino kaltiņu izdodas labi ievadīt leukōmā, un leukōms iegūst tādu pašu krāsu, kā pārējā vaļavīksnene. Ungt. Atropini 1%. Monoculus.

Pēc operācijas sāpju nav bijis. Drusku asaro. Acs maz kairināta. Piecu dienu laikā viss tetovētais plankums pārklāts ar epitēlu, spīd. Neliels kairinājums pastāv 10 dienas. Tetovētais plankums zilgani zaļā krāsā, tāpat kā pārējā vaļavīksnene, tikai mazliet gaišāks. Kosmētiskais efekts labs. Pēc izveseļošanās slimnieks nav vairs rādījies.

21) **Arsenija O.**, 27 g. veca kalpone. Sl. v. Nr. 14941.

O. s. Leucoma corneae adhaerens fere totale.

Bērnībā bijusi skrofuloze, reizē saslimusi arī kreisā acs, kas kļuvusi neredzīga. Vēlas, lai izlabo kreisās acs neglīto izskatu.

St. praes.: O. d. bez pārmaiņām. Rfr. em. vis. = 1,0.

O. s. Konjunktīva vesela, asaru ceļi brīvi. Acs ābols bez kairinājuma pazīmēm. Radzenes apakšējo pusi, mazliet augstāk par horizontālo meridiānu, aizņem leukōms, kas plaši saistīts ar varavīksneni. Apakšējā pusē limbs nav saskatāms. Centrālās daļās leukōms dzeltens (hialīna deģenerācija). Leukōmā ieauguši vairāki asinsvadi. Augšējā trešdaļā radzene caurspīdīga. Kambaris sekls. Varavīksnene atrofējusies. Zīlītes iecirknis pa lielākai daļai aizņemts ar iris pigmentu. Acs dibenu nevar saskatīt. Vis. = 3/200.

Gad. № 21

O. s. priekš operācijas

O. s. pēc operācijas

15. IV. 31. g. **Tetovēšanas operācija.** Leukōma periferās daļas tetovētas varavīksnenei līdzīgā zilgani pelēkā krāsā. Tetovēts ar adatu kūlīti un ar „Coelinblau" un grafīta maisījumu. Krāsu izdodas viegli impregnēt leukōma audos. Izdodas notetovēt leukōmu zilgani pelēkā krāsā līdzīgi labās acs varavīksnenei. Izskats pēc operācijas ļoti labs. Ungt. Atropini 1%. Monoculus. Nākošā dienā acs samērā stipri kairināta. Bijušas stipras sāpes. Tetovētā vieta zilgani pelēkā krāsā un mazliet tumšāka nekā labās acs varavīksnene. Virsma nelīdzena.

4 dienu laikā viss tetovētais plankums spīd, pārklāts ar epitēlu. Kairinājums ilgst 2 nedēļas. 14. dienā acs bez kairinājuma pazīmēm. Šķietamā vaļavīksnene izskatās ļoti labi. 50 cm attālumā to nevar atšķirt no īstās vaļavīksnenes augšējās puses.

29. IV. 31. g. **Šķietamās zīlītes tetovēšana.** Ar 4 mm platu trepanu iegriezta rieviņa radzenes centrā. Tetovēts ar rievaino kaltiņu un šķidro tušu. Izdarīti slīpi paviršī dūrieni. Dabū stingri norobežotu koši melnu „zīlīti". Ungt. Atropini 1%. Monoculus.

Nākošā dienā acs mēreni kairināta. 3 dienu laikā viss tetovētais plankums pārklāts ar epitēlu. Kairinājums ilgst 7 dienas. Kosmētiskais efekts ļoti labs.

Pēc 3 mēnešiem 28. VII. 31. g. acs gluži mierīga. Kosmētiskais efekts labs. „Zīlīte" melna, vietām redzamas sīkas gaišākas vietiņas. Apakšējā pusē „zīlītes" robežas izplūdušas un pamazām pāriet tetovētā vaļavīksnenē. Krāsotā vaļavīksnene pelēki zilā krāsā. Laterālā apakšējā pusē 3 mm platumā trūkst limba.

28. VII. 31. **Tetovēšanas operācija.** Ar šķidro tušu un adatiņām nokrāsotas gaišākās vietas zīlītes iecirknī un izveidota „zīlītes" apakšējā robeža. Ar grafītu un „Coelinblau" tetovēta vaļavīksnene laterālā apakšējā pusē un limbs. Krāsošana izdodas ļoti labi, kosmētiskais efekts labs. Ungt. Atropini 1%. Monoculus.

29. VII. 31. g. Acs ļoti maz kairināta. „Zīlītes" robežas asas. „Zīlīte" koši melna. Šķietamā vaļavīksnene ļoti līdzīga pārējai vaļavīksnenei. Tetovētais iecirknis vēl nav pārklāts ar epitēlu. 3 dienu laikā epitēlizācija izbeigusies. Acs apmierinājusies. 1. VIII. 31. slimniece atlaista uz mājām.

22) **Anna Č.**, 28 g. veca. Nodarbošanās — saimniecība. Sl. v. Nr. 12165.

O. d. Leucoma corneae adhaerens, applanatio corneae.

O. s. Leucoma corneae adhaerens, stapnyloma corneae, coloboma iridis artificiale.

Bērnībā slimojusi ar masalām, saslimušas arī acis, un redze kļuvusi ļoti slikta. Pirms 17 gadiem kreisajā acī esot izdarīta operācija (ārpus klīnikas). Pēc operācijas sākusi mazliet labāki redzēt.

St. praes.: **O. d.** Konjunktīva vesela, asaru ceļi brīvi. Radzene zilgani pelēkā krāsā, blāva. Gandrīz visu radzeni ieņem plašs, ar varavīksneni saistīts vaskulārizēts leukōms. Vis. $= 1/\infty$ projekcija nepareiza.

O. s. Konjunktīva un asaru ceļi bez pārmaiņām. Radzenes iekšējā apakšējā kvadrantā ar varavīksneni saistīts leukōms, kas stipri izspiedies uz āru. Stafilōmā daudz dzeltenu deģenerētu plankumiņu. Pārējā radzene viegli apduļķota. Varavīksnene brūnā krāsā. Plašs iris kolobōms uz augšu. Acs dibens grūti saskatāms. Vis. O. s. = 5/200.

30. IV. 30. g. **Tetovēšanas operācija labajā acī.** Leukōma periferās daļas tetovētas brūnā krāsā līdzīgi otras acs varavīksnenei. Vienādi daudzumi dedzinātas siēnas un dedzinātas umbras rūpīgi saberzti un sajaukti ar ūdeni porcelāna trauciņā. Bakstīts ar kaltiņu. Krāsu ļoti grūti ievadīt leukōmā. Konjunktīva ātri kļūst hemotiska un acs ābols ļoti sāpīgs. Visu leukōma perifero daļu izdodas notetovēt tumši brūnā krāsā. Ungt. Atropini 1%. Monoculus.

1. V. 30. Acs pēc operācijas stipri sāpējusi. Naktī sāpes mitējušās. Stipras ciliārās sāpes. Acs stipri kairināta. Leukōms nelīdzens, gaiši brūnā krāsā. Laterālā pusē tetovētais plankums mazliet gaišāks nekā mediālā pusē.

2. V. 30. Acs vēl stipri kairināta, viss tetovētais plankums jau epitēla pārklāts. Leukōmā saaudzis daudz asinsvadu.

3. V. 30. Acs mazāki kairināta, sāpju vairs nav, ir tikai svešķermeņa sajūta. Leukōmā vēl daudz asinsvadu, kādēļ tetovētais leukōms izskatās sarkani brūns. Pēc adrenālīna iepilināšanas leukōms ir gaiši brūnā krāsā. Pie spraugu lampas redzams, ka dedzinātā siēna gaišu mākonīšu veidā atrodas zem epitēla. Atsevišķus graudiņus ļoti grūti saskatīt. Dedzināta umbra atrodas rupju graudiņu veidā zem epitēla. Umbras graudiņu leukōmā ir samērā maz. Septiņu dienu laikā acs apmierinās. Leukōms spīd. Brūnā krāsa labi turas.

7. V. 30. **Tetovēta šķietamā zīlīte.** Ar 4 mm platu trepanu iegriezta rieviņa. Tetovēts ar šķidro tušu un kaltiņu. Tušu viegli izdodas impregnēt leukōmā. Operācijas laikā slimniece jūt nelielas sāpes. „Zīlīti" izdodas dabūt homogenu, spilgti melnu ar asām robežām. Ungt. Atropini 1%. Monoculus. Pēc ope-

rācijas bijušas samērā stipras sāpes. Nākošā dienā (8.V. 30.) acs maz kairināta. Tetovētais plankums vēl nespīd. 50 cm atstatumā „zīlīte" izskatās koši melna, asi norobežota. Fokālā apgaismojumā redz atsevišķas sīkas nenokrāsotas vietas. 3 dienu laikā tetovētais plankums pārklāts ar epitēlu un acs pilnīgi apmierinās. Kosmētiskais efekts ļoti labs, uz brūna fona redzama spilgti melna „zīlīte". Pēc izveseļošanās slimniece vairs nav rādījusies.

23) **Anna V.**, 13 g. veca, laukstrādniece. Sl. v. Nr. 14690.
O. d. Macula corneae centralis.
O. s. Leucoma corneae adhaerens totale.
Agrā bērnībā slimojušas acis. Ar kreiso aci neredzot. Vēlas, lai izlabo kreisās acs izskatu.
St. praes.: O. d. radzenes centrā neliela macula. Pārējās acs daļas bez pārmaiņām. Vis. = 0,3, C. C. cyl. — 3,5 D. ax vert. = 0,6.
O. s. Gandrīz visu radzeni, izņemot augšējo $^1/_5$ daļu, ieņem plašs ar varavīksneni saistīts vaskulārizēts leukōms. Limbs nav saskatāms. Leukōma centrs dzeltenā krāsā (hiālīna deģenerācija). Leukōms mīkstas konsistences. Priekšējais kambaris saskatāms tikai augšā pie limba, tas ir sekls. Vis. = nepareiza gaismas projekcija.
4. III. 31. g. **Tetovēšana.** Ar 4 mm platu trepanu iegriezta rievīņa. Apzīmētais iecirknis tetovēts ar rievaino kaltiņu un šķidro tušu. Tušu labi izdodas ievadīt leukōma audos. Zīlīte izskatās koši melna. Ar tušā iegremdētu kaltiņu tetovēts limbs. Izdarīti tuvi dūrieni. Dabū melnu, limbam atbilstošu līniju. Iris vietā taisītas radiāras līnijas ar kaltiņu un tušu. Izskats tūlīt pēc operācijas apmierinošs. Ungt. Atropini 1%. Monoculus.
5. III. 31. Acs ļoti maz sāpējusi. Acs maz kairināta. Zīlīte tumši pelēka, varavīksnene gaiši pelēka. 3 dienu laikā tetovētais plankums pārklāts ar epitēlu. Niecīgs kairinājums ilgst 4 dienas. Pēc 1 nedēļas (11. III. 31.) tetovēta leukōma varavīksnenes daļa brūnā krāsā ar cinobra un grafīta maisījumu. Tetovēšana neizdodas, jo acs ļoti sāpīga un leukōms pēc katra dūriena asiņo. Nākošā dienā acs maz kairināta. Vietā, kur mēģināts tetovēt brūnā krāsā, krāsa turas labi.

Leukōma tetovēšana brūnā krāsā ar cinobra un tušas maisījumu atkārtota pēc 1 mēneša. 15. IV. 31. g. Tetovēts ar 4 adatu kūlīti. Izdarīti slīpi dūrieni. Krāsu ļoti labi un viegli izdodas ievadīt leukōma audos. Dabū šķietamo vaļavīksneni mazliet tumšākā brūnā krāsā nekā labajā acī. Ungt. Atropini 1%. Monoculus.

16. IV. 31. Acs ļoti maz sāpējusi. Acs mēreni kairināta. Tetovētais iecirknis tumši brūnā krāsā, ļoti līdzīgs labās acs vaļavīksnenei. Tetovētā vieta vēl nelīdzena un vietām nespīd. 4 dienu laikā viss tetovētais plankums pārklāts ar epitēlu, spīd. Acs apmierinās 8 dienu laikā. Tetovētā, vaļavīksnenei līdzīgā daļa tumši brūnā krāsā, gluda un spīd. Zīlītes iecirknis bālāks par vaļavīksneni, kādēļ 6. V. 31. g. atkārtota **šķietamās zīlītes tetovēšana**. Ar 4 mm platu trepanu iegriezta rieviņa. Tetovēts ar šķidro tušu un kaltiņu. Apzīmēto iecirkni izdodas viegli nokrāsot homogenā koši melnā krāsā. Ungt. Atropini 1%. Monoculus. Naktī pēc operācijas acs esot sāpējusi. Plkst. 4 no rīta sāpes mitējušās. Ceturtā dienā jau viss tetovētais plankums spīd. Mērens kairinājums ilgst 9 dienas. Tetovētā „zīlīte" spilgti melna, asi norobežota. Fokālā apgaismojumā saskatāmas dūrienu vietas. Vaļavīksnenes iecirknis tumši brūnā krāsā ar radiārām svītrām, kas ļoti atgādina dabisko vaļavīksneni. Kosmētiskais efekts ļoti labs.

Pēc izveseļošanās slimniece vairs nav rādījusies. Uz manu pieprasījumu pēc 1 gada atsūtītā vēstulē slimniece raksta, ka tetovētā acs palikusi mazliet gaišāka, vietām esot saskatāmi balti plankumiņi. Pirmo reizi šādus plankumiņus slimniece ieraudzījusi trīs mēnešus pēc beidzamās operācijas.

24) **Sapa R.**, 55 g. veca. Strādniece. Sl. v. Nr. 15846.
O. d. Leucoma corneae adhaerens.

Sūdzas, ka labajā acī esot nesmuks balts plankums. 1917. g. esot slimojusi ar asinssērgu. Slimības laikā sākusi sāpēt arī labā acs. Pēc izveseļošanās labajai acij uzmeties balts plankums, un redze kļuvusi vājāka.

St. praes.: **O. d.** Konjunktīva un asaru ceļi bez pārmaiņām. Uz radzenes ārējā apakšējā kvadrantā ar vaļavīksneni saistīts leukōms. Leukōms sākas 1 mm no limba un ieņem arī radzenes

iecirkņa ārējo apakšējo daļu pret zīlīti. Leukōmā asinsvadu nav. Priekšējais kambaris augšā normālā dziļumā, apakšējā ārējā kvadrantā trūkst. Zīlīte labi reaģē uz gaismu. Lēca, stiklveidīgais ķermenis un acs dibens bez patoloģiskām pārmaiņām. Vis. = 0,1. Korekcijas nav.

O. s. bez pārmaiņām. Vis. = 0,5 C. C. — 1,0 D = 1,0.

14. VII. 31. g. **Tetovēšana.** Sagatavots maisījums no cinobra un šķidrās tušas tumši brūnā krāsā un otrs maisījums no „siēna roh" un coelīnzilā zaļā krāsā. Ar šķidro tušu un kaltiņu apzīmēta leukōmā asa zīlītes robeža. Pēc tam ar kaltiņu leukōmā impregnēta brūnā krāsa. Uz brūnās krāsas ar zaļo krāsu te-

Gad. № 24



O. d. priekš operācijas

O. d. pēc operācijas

tovētas radiāras svītras, lai imitētu vaļavīksnenes zīmējumu. Krāsas var ļoti viegli impregnēt radzenē. Tetovētais leukōms pēc operācijas ļoti līdzīgs pārējai vaļavīksnenei. Ungt. Atropini 1%. Monoculus. Acs pēc operācijas ļoti maz kairināta. 3 dienu laikā tetovētais plankums pārklājas ar eptitēlu, spīd. Neliels kairinājums pastāv 7 dienas. Kosmētiskais efekts vēl pēc 6 mēnešiem ļoti labs. Acs bez kairinājuma pazīmēm. Zīlītes robeža redzama kā asa melna svītra. Tetovētais plankums nedaudz gaišāks par pārējo vaļavīksneni. Vis. = 0,1. Slimniece ar gūtiem panākumiem ļoti apmierināta.

25) **Olga T.**, 23 g. veca, nodarbojas ar saimniecību. Sl. v. Nr. 5894.

O. d. Leucoma corneae adhaerens. Cataracta complicata.

O. s. Maculae corneae.

1915. g. uz sejas bijusi roze un saslimusi arī labā acs. Uz radzenes esot attīstījies balts plankums. 1926. g. plankums esot ticis ārpus klīnikas krāsots. Neatceras, ka kreisā acs būtu slimojusi.

St. praes.: **O. utr.** Plakstiņu āda, konjunktīva, asaru ceļi bez patoloģiskām pārmaiņām.

O. d. Uz radzenes, abos apakšējos kvadrantos plašs, ar vaļavīksneni saistīts leukōms, kurā no mediālās puses ieaugusi vairāki asinsvadi. Leukōms biezs un ciets. Augšējā pusē radzene dzidra. Vaļavīksnene zaļgani brūnā krāsā, tās zīmējums neskaidrs. Skatoties uz zemi, saredzamā zīlīte 1 mm platumā. Lēca baltā krāsā. Vis. = nepareiza projekcija.

O. s. Radzenes centrā un mediālā pusē nelieli pelēki plankumiņi. Laterālā pusē pie limba redzama ļoti šaura priekšējā sinechija. Zīlīte labi reaģē uz gaismu. Acs dibens bez patoloģiskām pārmaiņām. Vis. = 0,1.

28. VII. 31. g. **Tetovēts** labās acs radzenes leukōms zaļgani pelēkā krāsā ar grafīta, kobalta silikāta un „siēna" maisījumu. Tetovējums izdarīts ar 4 adatu kūlīti. Ar slīpiem dūrieniem viegli izdodas impregnēt krāsu leukōmā un nokrāsot pēdējo zaļgani pelēkā krāsā līdzīgi redzamai vaļavīksnenei. Ungt. Atropini 1%. Monoculus. Naktī pēc operācijas acs esot stipri sāpējusi.

29. VII. 31. Acs maz kairināta. No leukōma laterālās puses krāsa mazliet nogājusi. Mediālā pusē krāsa turas labi. Radzenes virsma nelīdzena, nespīd. 5 dienu laikā tetovētais iecirknis pārklāts ar epitēlu. Mazs kairinājums turas 13 dienu laikā. Pabeidzot ārstēšanu 10. VIII. 31. g., acs bez kairinājuma pazīmēm. Tetovētais iecirknis spīd. Laterālā pusē leukōms zaļgani pelēkā krāsā, mazliet gaišāks par tās pašas acs vaļavīksneni, mediālā pusē leukōms tādā pašā krāsā kā vaļavīksnene.

26) **Stanislavs B.**, 29 g. vecs, zemkopis. Sl. v. Nr. 18280.

O. d. Atrophia bulbi.

O. s. Leucoma corneae adhaerens.

Slimojis ar acīm agrā bērnībā. Vēlas, lai tiktu izlabota redze un acīm dots glītāks izskats.

St. praes.: O. d. Plakstiņu konjunktīva difūzi injicēta. Acs ābols mazs, ar stipriem ievilkumiem muskuļu insercijas vietās (bulbus quadratus). Radzenes vietā stipri uz iekšu ievilkta rēta. Vis. = 0.

O. s. Konjunktīva vesela, asaru ceļi brīvi. Acs ābols bez kairinājuma pazīmēm. Radzenes apakšējos kvadrantos trijstūrveidīgs leukōms ar virsotni radzenes centrā un ar pamatu apakšā pie limba. Leukōms augšējās daļās spilgti baltā krāsā, apakšējās daļās tumšāks. No zīlītes redzama tikai augšējā daļa. Vaļavīksnenes apakšējā pupillārā daļa saistīta ar leukōmu. Acs dibenu saskatīt nevar. Vis. = 9/200.

16. IV. 32. taisīts uzsējums no kreisās acs konjunktīvālā maisa uz Trisch'a ascit buljona un Trisch'a ascit agara. 24 st. kultūrā atrod pneumokokus un Morax-Axenfeld'a sīkbūtnes. Slimniekam parakstīts 0,5% optochini hydrochlor.-atšķaidījums.

Pēc 1½ mēneša 2. VI. 32. atkal izmeklēta konjunktīvas flora. 24 st. kultūrā atrod tikai baltos stafilokokus.

7. VI. 32. **Tetovēšana.** Leukōma centrālā daļa attiecīgi zīlītei tetovēta ar šķidro tušu un kaltiņu spilgti melnā krāsā. Periferā daļa tetovēta ar cinobra un šķidrās tušas maisījumu tumši brūnā krāsā līdzīgi redzami vaļavīksnenei. Acs ābols mīksts, bet tušu kā arī brūno krāsu izdodas viegli impregnēt leukōmā. Kosmētiskais efekts ļoti labs.

8. VI. 32. Acs pēc operācijas maz sāpējusi. Acs mēreni kairināta. „Zīlītes" vieta koši melna, homogena. Vaļavīksnenes vieta tumši brūna. Otrā dienā pēc operācijas jau viss tetovētais plankums spīd. Neliels kairinājums turas 7 dienu laikā. Kosmētiskais efekts vēl pēc 3 mēnešiem, kad slimnieks beidzamo reizi redzēts, ļoti labs. Redze uzlabojusies. **Priekš operācijas 9/200, tagad 0,2.**

27) **Alfrēds K.**, 8 g. vecs. Sl. v. Nr. 6596.

O. s. Leucoma corneae adhaerens. Coloboma iridis artificiale superius.

1928. g. slimojis ar ulcus corneae septicum o. d. Slimība izbeidzās ar leukōmu, saistītu ar vaļavīksneni. Pēc dažiem mē-

nešiem taisīta antiglaukōmatōza īridektomija. Māte vēlas, lai izlabo kreisās acs izskatu.

St. praes.: **O. d.** bez patoloģiskām pārmaiņām. Rfr. Em. Vis. = 1,0.

O. s. Konjunktīva un asaru ceļi bez pārmaiņām. Acs bez kairinājuma pazīmēm. Radzenes lielāko daļu aizņem leukōms. Radzenes centrālās daļās leukōms pacelts augstāk un ir mīkstas konsistences. Laterālā augšējā kvadrantā redzams perifers un plats vaļavīksnenes kolobōms. Vis. = 1/∞ Gaismas projekcija pareiza.

2. VII. 32. g. **Tetovēšana.** Ar 4 mm platu trepanu iegriezta radzenes centrā rieviņa. Apzīmētais iecirknis tetovēts ar šķidro tušu un kaltiņu. Leukōms mīksts, un tetovējot leukōma virsējās kārtas noiet nost. Dziļākās daļās leukōms ciets, un tušu labi izdodas ievadīt leukōma audos. Dabū stingri norobežotu, spilgti melnu šķietamo zīlīti. Ungt. Atropini 1%. Monoculus.

3. VII. 32. Pēc operācijas sāpes nav bijušas. Acs maz kairināta. Tetovētais iecirknis koši melns. Tā virsma nelīdzena. Fokālā apgaismojumā uz spilgti melna fona vietām saredzami sīki balti plankumiņi. Otrā dienā pēc operācijas tetovētais iecirknis jau spīd. Nelies kairinājums turas 4 dienu laikā.

7. VII. 32. **Tetovēta leukōma periferā daļa** brūnā krāsā ar cinobru un šķidrās tušas maisījumu. Ar kaltiņu viegli izdodas ievadīt krāsu leukōma audos un nokrāsot leukōma perifero daļu līdzīgi vaļavīksnenei, tumši brūnā krāsā. Ungt. Atropini 1%. Monoculus.

8. VII. 32. Acs maz kairināta. No šķietamās vaļavīksnenes krāsa mazliet nogājusi. Redzama spilgti melna „zīlīte" un brūna „vaļavīksnene". Kosmētiskais efekts apmierinošs. Otrā dienā pēc operācijas jau tetovētais plankums pārklāts ar epitēlu un acs bez kairinājuma pazīmēm.

28) **Jānis S.**, 66 g. vecs, gadījuma strādnieks. Sl. v. Nr. 17094.

O. d. Leucoma corneae totale degenerativum. Pterygium falsum. Stenosis ductus nasolacrimalis.

Bērnībā bijuši uz galvas izsitumi, sāpējušas arī acis, un labā acs kļuvusi neredzīga. Vēlas mākslīgu aci, jeb, ja tas būtu iespējams, izlabot labās acs izskatu.

St. praes.: **O. d.** Acs spraudziņa mazliet šaurāka par kreisās acs spraudziņu. Asaru ceļu stenoze; skalojot caur apakšējo asaru punktu, šķidrums nāk pa to pašu asaru punktu atpakaļ. Acs ābols bez kairinājuma pazīmēm. Radzene visa aprētojusies un redzama kā bāla zilgana ripa. Limbs izzudis. No visām pusēm uz leukōmu uzaugusi acs ābola konjunktīva. No mediālās

Gad. № 28

O. d. priekš operācijas

O. d. pēc operācijas

un apakšējās puses uz leukōmu uzaudzis pterigijs, kurš sniedzas līdz leukōma centram. Leukōmā un pterigijā vairāki resni asinsvadi. Leukōms pterigija galā un laterāli no tā pārkaļķojies. Vis. = pareiza gaismas projekcija.

O. s. bez pārmaiņām. Vis. = 0,9; C. C. cyl. — 0,5 D. ax. hor. = 1,0.

No 12. XII. 31. g. līdz 15. XII. 31. g. ar sondām ārstēti asaru ceļi, kāmēr pēdējie kļūst brīvi. 24 stundu kultūrā, kā arī 48 st. kultūrā no labās acs konjunktīvālā maisa izauguši baltie stafilokoki.

16. XII. 31. g. **Tetovēšana.** Ar **Holth'a** riņķi iespiesta, limbam atbilstoša rieva. Ar 2 adatu kūliti šai rievā impregnēta šķidrā tuša. Limbu izdodas labi izveidot. Arī pterigijā limba vietā krāsa labi impregnējas. Ar 4 mm platu trepanu iegriezta rieviņa attiecīgi zīlītei. Epitēls no apzīmētā iecirkņa nokasīts. Ar 4 adatu kūliti samērā ātri izdodas nokrāsot šķietamo zīlīti homogeni melnā krāsā. Ungt. Atropini 1%. Monoculus.

17. XII. 31. g. Acs maz sāpējusi; nakti gulējis labi. Tagad esot svešķermeņa sajūta. Acs maz kairināta. Pterigijā un konjunktīvā, kur tika imitēts limbs, nelieli asins izplūdumi. „Limba" robežas uz ekvātora puses mazliet izplūdušas, uz centra puses asas. „Zīlīte" koši melna. Fokālā apgaismojumā redz atsevišķas dūrienu vietas un sīkus baltus nenokrāsotus plankumiņus. 4 dienu laikā viss tetovētais iecirknis spīd. Neliels kairinājums turas 4 dienu laikā. Pie spraugu lampas saredzami dūriena kanālīši, pildīti ar tušu. Ap dūriena kanālīšiem leukoma audos ļoti sīki tušas graudiņi, līdzīgi putekļu mākonīšiem.

30. XII. 31. g. **Tetovēta šķietamā vaļaviksnene** ar grafīta un gummi arabicum maisījumu. Grafīta pulveris ļoti viegls un grūti sajaucams ar ūdeni homogenā masā, ar gummi arabicum grafīts ļoti labi sajaucas vienmērīgā masā. Dūrieni taisīti ar 2 adatu kūlīti. Dabū pelēkas krāsas vaļaviksneni ar kriptam līdzīgu zīmējumu. Kosmētiskais efekts labs. Ungt. Atropini 1%. Monoculus. 4 dienu laikā viss tetovētais iecirknis spīd. Neliels kairinājums turas 4 dienas.

Pēc 3 mēnešiem acs bez kairinājuma pazīmēm. „Zīlīte" koši melna. Vietām redzami sīki gaišāki plankumiņi. Krāsotā vaļaviksnenei līdzīgā daļa pelēkā krāsā. „Limbs" labi izteikts. Slimnieks ar gūtiem panākumiem ļoti apmierināts.

29) **Sofija V.**, 18 g. veca. Sl. v. Nr. 13697.

O. d. Leucoma corneae adhaerens. Cataracta.

O. s Leucoma corneae adhaerens. Coloboma iridis artificiale superius. Neredzot jau no bērnības. Vēlas, lai izlabo acu izskatu.

St. praes.: O. d. Konjunktīva vesela, asaru ceļi brīvi. Uz radzenes plašs, ar vaļaviksneni saistīts leukōms, kuŗš ieņem abus mediālos kvadrantus. Zīlīti var saredzēt tikai no laterālās puses. Lēca baltas plēvītes veidā. Vis. = 8/200.

O. s. Konjunktīva un asaru ceļi bez pārmaiņām. Plašs, ar vaļaviksneni saistīts leukōms aizņem radzenes iekšējo apakšējo kvadrantu. Limbs šai vietā izzudis. Priekšējais kambaris sekls. Vaļaviksnenē augšpusē redzams ar rētas audiem aizaudzis kolobōms. Leukōmā redzami sīki melni tušas grau-

Gad. № 29

O. s. priekš operācijas

O. s. pēc operācijas

diņi, atliekas no pirms 11 gadiem izdarītas tetovēšanas. Vis. = 1/∞

5. XI. 30. g. **Tetovēšana kreisajā acī.** Ar 4 mm platu trepanu leukōmā iegriezta rieviņa. Tetovēts ar šķidro tušu un kaltiņu. Viegli izdodas dabūt koši melnu šķietamo zīlīti. Pārējā leukōma daļa tetovēta ar retiem dūrieniem pelēkā krāsā. Niecīgs kairinājums ilgst 3 dienas. Trešā dienā viss tetovētais iecirknis spīd. Pēc 3 dienām 8. XI. 30. **tetovēts „limbs".** Ar grafītu impregnēts diegs izvilkts zem konjunktīvas limba vietā. Izdodas dabūt stingri norobežotu „limbu"

pelēkā krāsā. Niecīgs kairinājums apakšā pie limba turas 7 dienu laikā. Kosmētiskais efekts labs.

Pēc 1 g. un 4 mēnešiem 13. III. 32. g. **O. s.** Acs bez kairinājuma pazīmēm. „Zīlīte" koši melna. „Varavīksnene" gaiši pelēkā krāsā. „Limbs" skaisti pelēkā krāsā. Kosmētiskais efekts ļoti labs.

30) **Antons S.**, 29 g. vecs, strādnieks. Sl. v. Nr. 9039.

O. d. Leucoma corneae adhaerens.

Sūdzas par sliktu redzi ar labo aci un baltu plankumu uz tās. Bērnībā slimojis ar acīm.

St. praes.: **O. d.** Konjunktīva vesela, asaru ceļi brīvi. Acs bez kairinājuma pazīmēm. Uz radzenes starp abiem apakšējiem kvadrantiem 2 mm zem radzenes centra ar varaviksneni saistīts leukōms. Leukōms 3 mm plats. Asinsvadi leukōmā nav ieauguši. Varaviksnene zilganā krāsā. Acs dibens labi saredzams. Vis. = 0,1.

O. s. bez pārmaiņām. Vis. = 1,0.

18. IV. 29. g. **Tetovēšana.** Taisīts maisījums no coelinzila un „siena roh". Tetovēts ar adatu kūlīti. Krāsu grūti impregnēt leukōmā. Tūlīt pēc tetovēšanas leukōms tādā pašā krāsā, kā varaviksnene. Ungt. Atropini 1%. Monoculus.

19. IV. 29. Pēc operācijas bijušas nelielas sāpes. Tetovētā vieta zilganā krāsā, bet mazliet gaišāka par varaviksneni. Ar epitēlu tetovētais iecirknis pārklājas 4 dienu laikā. Kairinājums turas 8 dienas. Vis. = 0,1.

Pēc ārstēšanas pabeigšanas slimnieks vairs nav rādījies.

31) **Alberts Š.**, 23 g. vecs, čugunlējējs. Sl. v. Nr. 797.

O. s. Leukoma corneae adhaerens.

1925. g. apdedzinājis kreiso aci ar šķidro čugunu. Ilgu laiku esot slimojis. Tanī pašā gadā taisīta antiglaukōmatōza iridektomija L. U. acu klīnikā.

St. praes.: **O. d.** bez pārmaiņām. Vis. = 1,0.

O. s. Konjunktīva vesela, asaru ceļi brīvi.

Radzenes apakšējo trešdaļu līdz zīlītes malai ieņem ar varaviksneni saistīts leukōms. No mediālās puses uz leukōmu uzaugusi acs ābola konjunktīva. Augšējā daļā radzene dzidra, redzams plats mākslīgs kolobōms. Vis. = 0,2.

5. II. 30. g. Ar šķidrās tušas un coelinzilā maisījumu leukōms **tetovēts** vaŗaviksnenei līdzīgā zilā krāsā. Krāsu ar kaltiņu grūti impregnēt leukōma audos. Leukōmu izdodas notetovēt zilgani pelēkā krāsā. Ungt. Atropini 1%. Monoculus.

Pēc operācijas bijušas nelielas sāpes. 6. II. 30. g. Acs kairināta tikai apakšējā pusē. Tetovētais plankums vienādā krāsā ar vaŗaviksneni. Trīs dienu laikā tetovētais plankums pārklāts ar epitēlu. Neliels kairinājums ilgst 6 dienas.

Slimnieks atkal redzēts pēc 2 gadiem. Zilā krāsa esot turējusies 3 mēnešus. Pēc tam varējis redzēt tikai atsevišķus zilus plankumiņus. Kad šie plankumiņi izzuduši, slimnieks neatceras. Šad un tad puteklos un vējā acs kļūstot sārta.

St. praes. Acs bez kairinājuma pazīmēm. Tetovētais plankums pelēkā krāsā, mazliet gaišāks par vaŗaviksneni. Pie sprauģu lampas redz leukōmā izkaisītus ļoti sīkus tušas graudiņus, galvenā kārtā ap asinsvadiem. Kobalta silikāta graudiņi leukōmā nekur nav atrodami. Vis. = 0,2.

Labāka pārskata dēļ, šai grupai vēl jāpievieno 3 gadījumi, kur šķietamā zīlīte tika tetovēta ar platīna chloridu un šķietamā vaŗaviksnene ar kobalta silikātu.

32) **Anna N.**, 17 g. veca, laukstrādniece. Sl. v. Nr. 9406.

O. s. Leucoma corneae adhaerens fere totale.

Pirms 8 gadiem slimojusi ar šarlaku, tad saslimusi arī kreisā acs. Vēlas, lai tiktu izlabots kreisās acs izskats.

St. praes.: **O. d.** bez pārmaiņām. Rfr. + 1,5 D. Vis. = 1,0.

O. s. Konjunktīva viegli injicēta. Redzami daži caurspīdīgi folliculi. Acs bez kairinājuma pazīmēm. Radzene nav caurspīdīga, izņemot 2 mm platu joslu gar limbu laterālā pusē. Spilgti balts leukōms ieņem visu radzenes centru un periferiju. Leukōms mazliet izspiests uz priekšu. Leukōmā ieauguši vairāki asinsvadi. Priekšējā kambaŗa trūkst. Dziļākās daļas nav saskatāmas. Vis. = nedroša gaismas projekcija.

11. VI. 29. g. **Tetovēšana.** Ar 4 mm platu trepanu leukōma centrā iegriezta rieviņa. Epitēls nokasīts. Platīna chlōrids 2% 2 minūtes. Reducēts ar 2% hidrazīnhidrāta atšķaidījumu 1 minūtes laikā. Nokrāsojas tumši pelēkā krāsā tikai daļa no tetovējamā iecirkņa. Uzlikts atkal 2% platīna

chlōrids uz 1 minūti un reducēts ar hidrazīnhidrātu. Pēc 1 minūtes zīlīte kļūst melna. Skalots ar destillētu ūdeni. Ungt. Atropini 1%. Binoculus.

12. VI. 29. Acs sāpējusi līdz plkts. 9 vakarā. Acs mēreni kairināta. Zīlīte homogeni koši melna, izņemot vienu punkta lieluma plankumiņu mediālā pusē. 4 dienu laikā viss tetovētais iecirknis pārklājas ar epitēlu, spīd. Neliels kairinājums turas 4 dienas. Pēc 1 nedēļas 18. VI. 29. tetovētas leukōma periferās daļas ar šķidrās tušas un coelinzila maisījumu. „Limbs" taisīts, iešļircinot zem konjunktīvas, limba vietā, šķidro tušu. Taisīti tuvi stāvoši dūrieni un iešļircināts tikai tik daudz tušas, lai dabūtu plankumiņu 1—1,5 mm diametrā. Pārējais leukōms tetovēts ar krāsas maisījumā iegremdētu 4 adatu kūlīti. Kosmētiskais efekts tūlīt pēc operācijas ļoti labs. „Zīlīte" spilgti melna, asi norobežota. „Varaviksnene" tumši zilā krāsā. „Limbs" mazliet tumšāks. Ungt. Atropini 1%. Monoculus. 4 dienu laikā tetovētais iecirknis pārklājas ar epitēlu, spīd. No sākuma kairinājums mazs, pēc 12 dienām stiprāks. Leukōmā saaudzis daudz asinsvadu. Acs kairinājums turas 21 dienu. Slimniece tiek izrakstīta uz mājām. Pēc 1 gada, kad slimniece atkal atnāca acu klīnikā, kosmētiskais efekts bija ļoti labs. Zīlīte koši melna, varaviksnene pelēkā krāsā (zilās krāsas vairs neredz). Limbs tumši pelēkā krāsā labi norobežots.

33) **Mārtiņš R.**, 26 g, vecs, vilnas kārsējs. Sl. v. Nr. 15257.

O. s. Leucoma corneae adhaerens. Occlusio et seclusio pupillae. Atrophia iridis.

Ievainojis pirms 11 gadiem kreiso aci ar granātas kapsulu un no tā laika vairs neredzot. Vēlas, lai izlabo kreisās acs izskatu.

St. praes.: **O. d.** bez patoloģiskām pārmaiņām. Vis. = 1,0.

O. s. Konjunktīva vesela, asaru ceļi brīvi. Acs bez kairinājuma pazīmēm. Uz radzenes, iekšējā malā, no plkst. 5 līdz 11 plašs ar varaviksneni saistīts leukōms. Limbs šai vietā izzudis, un leukōms nemanot pāriet uz sklēru. Priekšējais kambaris sekls. Varaviksnene atrofiska, zaļganā krāsā. Varaviksnenes zīmējums neskaidrs. Zīlīte pelēkā krāsā, ļoti šauriņa

un novilkta uz leju pie leukōma. Vis. = nepareiza gaismas projekcija.

22. IV. 31. g. **O. s. Tetovēšana.** Ar šķidro tušu un 2 adatu kūliti tetovēts limbs. Krāsu viegli impregnēt leukōmā. No coelinzila, grafīta un šķidrās tušas pagatavots zilgani pelēkas krāsas maisījums. Ar rievaino kaltiņu šī krāsa, uzmanīgi taisot slīpus dūrienus, ievadīta leukōma audos. Saudzīgi tetovēts, jo leukōms vienā vietā ļoti plāns. Izdodas nokrāsot leukōmu gluži tādā pašā zilā krāsā, kā labās acs varavīksnene. Kosmētiskais efekts labs. Ungt. Atropini 1%. Monoculus.

Gad. № 33



O. s. priekš operācijas

O. s. pēc operācijas

23. IV. 31. Acs naktī sāpējusi un mēreni kairināta. Zilā krāsa turas labi. 5 dienu laikā tetovētais iecirknis pārklājas ar epitēlu. Kairinājums nav stiprs, bet turas ļoti ilgi, $1^1/_2$ mēnešus. Pa šo laiku ne limbs, ne tetovētā šķietamā varavīksnene nav kļuvuši gaišāki.

Pēc 5 mēnešiem 23. IX. 31. g. **Tetovēta šķietamā zīlīte.** Ar 4 mm platu trepanu dzidrā radzenē iegriezta rieviņa. Epitēls nokasīts ar skalpeli. Uz epitēla defekta uzlikts kokaīns substancē, pēc tam 2,5% **platīna chlōrida** atšķaidījums 2 min. laikā. Epitēla defekts kļūst balts. Reducēts ar 2% hidrazīnhidrātu. Pēc 1 min, plankums no vidus sāk palikt melns un pēc 4 minūtēm viscaur homogeni koši melns. Konjunktivālais maiss izskalots ar destillētu ūdeni. Ungt. Atropini 1%. Monoculus.

24. IX. 31. Pusstundu pēc operācijas acs sākusi stipri sāpēt un sāpējusi visu nakti. Stipra asarošana. Acs mēreni kairināta. Tetovētā zīlīte koši melna, homogena. Arī fokālā apgaismojumā viņa ir homogena. Tetovētais plankums pārklājas ar epitēlu 6 dienu laikā. Mērens kairinājums vēl turas. Kosmētiskais efekts ļoti labs.

29. IX. 31. Slimnieks atlaists mājās, uz paša vēlēšanos. Mājās tiek izrakstīti atropini sulfurici 1% pilieni.

Pēc $^1/_2$ gada uz manu pieprasījumu saņemu no slimnieka atbildi, ka vaļavīksnenes krāsa, kā arī zīlītes krāsa esot ļoti labi turējusies, un slimnieks esot bijis apmierināts; tikai acs esot bijusi bieži kairināta un tādējādi nogurušas kā tetovētā, tā arī veselā acs. Esot apmēram pēc 1 mēneša griezies pie acu ārsta ārpus L. U. acu klīnikas un acs tikusi izņemta.

Patoloģisku-anatomisku izmekļi skat. 1. p. Nr. 148.

34) **Aloizijs B.**, 41 g. vecs, podnieks. Sl. v. Nr. 17280.

O. utr. Leucoma corneae adhaerens. Coloboma iridis artificiale.

Vēlas, lai tiktu izlabots acu izskats, jo grūti esot dabūt darbu. Visās vietās, kur vien ejot, viņu noturot par aklu un darba negribot dot.

15. gadu vecumā esot saslimušas acis. Slimības iemesla nezina. 1914. g. Pēterpilī abām acīm esot izdarīta operācija. Pēc operācijas redze uzlabojusies.

St. praes.: **O. d.** Konjunktīva vesela, asaru ceļi brīvi. Acs ābols bez kairinājuma pazīmēm. Radzenes centrā, 4 mm diametrā irrēgulāras formas ar vaļavīksneni saistīts leukōms. Leukōmā ieaugušī vairāki siki asinsvadi. Laterālā un mediālā pusē no leukōma redzams artificiāls iris kolobōms. Vaļavīksnene zilā krāsā. Acs dibens labi saskatāms. Vis. = 1/200; korekcijas nav.

O. s. Konjunktīva un asaru ceļi bez pārmaiņām. Acs bez kairinājuma pazīmēm. Uz radzenes mediālās puses 3 mm diametrā apaļš ar vaļavīksneni saistīts leukōms. Priekšējais kambaris laterālā pusē 2 mm dziļumā. Vaļavīksnenes augšējā pusē redzams plats artificiāls kolobōms. Acs dibens labi saskatāms.

Vis. = 0,1; korekcijas nav. Slimniekam uz labās acs leu-

kōma tika uzlkits kollōdijs. Nākošā dienā kollōdijs nogājis, un 2 dienu laikā acs bija samērā stipri kairināta. Šis paņēmiens lietots, lai pārbaudītu **Ševeļov'a** ieteikto metodi, bet izrādījās par nelietojamu, jo kairina aci.

13. I. 32. g. **Uz labās acs leukōma tetovēta ar platīna chlōridu šķietamā zilīte.** Ar skalpeli norobežota leukōma centrālā daļa 4 mm diametrā. Radzenes caurspīdīgas daļas atstātas neaizskārtas. Norobežotā iecirknī epitēls nokasīts. $2^1/_2$% platīna chlōrids 2 minūtes. No epitēla atbrīvotais iecirknis kļūst dzeltens. $^1/_2$ minūti uzgaidīts, kamēr krāsojamais iecirknis apžūst. Reducēts ar 2% higrazīnhidrāta atšķaidījumu. Pēc 1 minūtes plankums kļūst pelēks un pēc 2 minūtēm koši melns. Konjunktīvālais maiss izskalots ar destillētu ūdeni. Ungt. Atropini 1%. Monoculus.

14. I. 32. g. Pēc operācijas bijušas nelielas sāpes. Acs mēreni kairināta. Ap tetovēto vietu radzene 1 mm platumā blāva. Šķietamā zilīte homogena, koši melna, ar epitēlu nav pārklāta. Trešā dienā pēc operācijas acs stiprāki kairināta, esot bijušas arī ciliārās sāpes. Kairinājums turas 2 nedēļu laikā. Epitēlizācija ilgst 6 dienas. Piektā dienā reducētais platīna chlōrids no šķietamās zilītes apakšējās malas sāk izzust. Šai vietā zilīte kļūst bālāka. Augšpusē, kur daudz asinsvadu, tetovētais plankums brūnā krāsā. Uz tumši brūnā fona redz asinsvadus gaiši brūnā krāsā. Kur asinsvadu nav, „zilīte" ir koši melna.

3. II. 32. **Tetovēta leukōma apakšējā puse ar coelinzila un tušas maisījumu zilā krāsā.** Krāsai pielikts klāt gummi arabicum, lai dabūtu vienmērīgāku maisījumu. Ar kaltiņu krāsu viegli izdodas impregnēt leukōma audos. Pa operācijas laiku leukōms stipri asiņo, neskatoties uz vairākkārt iepilināto adrenālīnu. Sajaucoties ar asinīm, krāsa izskatās spilgti zaļa, kādēļ tūlit pēc operācijas nav iespējams spriest par kosmētisko efektu. Ungt. Atropini 1%. Monoculus.

4. II. 32. Acs pēc operācijas sāpējusi daudz mazāk, nekā pēc tetovēšanas ar platīna chlōridu. Acs mēreni kairināta. Tetovētā varaviksnene pelēki zilā krāsā un nedaudz gaišāka par tās pašas acs īsto varaviksneni. 5 dienu laikā tetovētais iecirknis pārklājas ar epitēlu. Stiprs kairinājums turas 20 dienas. Kosmētiskais efekts labs.

Pēc 2 mēnešiem acs atkal iekaist. Kairinājums tikai acs ābola apakšējā pusē. Kairinājums brīžiem kļūst mazāks, brīžiem stiprāks.

3. IX. 32. g. Acs ābola konjuntīva apakšējā pusē un leukōms žulgans ar daudz sīkiem paaugstinājumiem. Šai žulganā masā ieauguši daudz sīki asinsvadi. Ar kobalta silikātu tetovētais iecirknis zilgani pelēkā krāsā; ar platīna chlōridu krāsotais plankums turas labi. Vis. = 1/200.

25. I. 33. g. Ar šķēpveidīgo nazi uzmanīgi **atpreparēts žulganais slānis** virs leukōma un nogriezts. Leukōms vēl pamatīgi izkasīts ar aso karotīti. Ungt. Atropini 1%. Monoculus.

1 nedēļas laikā brūce sadzīst. Leukōms stipri vaskularizēts, gluds. Ar platīnu tetovētais iecirknis kļuvis mazliet plānāks. 30 cm atstatumā zīlīte koši melna. Vis. = 1/200.

Klīniskā materiāla pārskats

Salīdzinot tetovētos gadījumus, uzkrītoša ir starpība, lietojot cieto ķīniešu tušu un šķidro tušu. Tetovējot ar atšķaidītu un rūpīgi saberztu cieto ķīniešu tušu, to ļoti grūti impregnēt leukōma audos, un otrā rītā pēc operācijas, tušas graudiņi pa lielākai daļai no tetovētā iecirkņa ir izzudušī. (Gad. Nr. 1.)

Šķidrā tuša apbrīnojami viegli iekļūst dūrienu kanālīšos. Pietiek taisīt dūrienu, lai tuša tūlīt nokļūtu tanī. Lai notetovētu tāda paša lieluma iecirkni ar šķidro tušu, vajag daudz mazāk traumatizēt radzeni, nekā ar atšķaidīto cieto tušu. Visos gadījumos, kur tika tetovēts ar šķidro tušu, operācija techniski bija viegli izvedama un tuša labi turējās audos.

Ar nolūku izdibināt iemeslu, kādēļ šķidrā „Pelikan Perl-Tusche" vieglāki iekļūst dūrienu kanālīšos, nekā atšķaidīta cietā ķīniešu tuša, pagatavoju kā no vienas, tā no otras tušas mikroskopiskus preparātus. Aplūkojot mikroskopā no cietās ķīniešu tušas pagatavotus preparātus, mēs redzam lielu starpību atsevišķu tušas graudiņu lielumā. Lielas tušas pikas sastopamas blakus ļoti sīkiem graudiņiem. Tušas graudiņi izkaisīti pa preparātu ļoti nevienmērīgi. Šķiet, ka tušas graudiņus saistošā līme nevienmērīgi kūst ūdenī, kādēļ arī prepa-

rātā sastopam gan lielas tušas pikas, gan sīkus graudiņus, gan arī vietas, kur tušas nemaz nav.

Gluži pretēju ainu mēs redzam no šķidrās tušas pagatavotos preparātos. Šeit vienāda lieluma ļoti sīki tušas graudiņi vienmērīgi izkaisīti pa visu redzes lauku. Domāju, ka šī ļoti sīku graudiņu vienmērīgā dispersija šķidrā tušā ir par iemeslu, kādēļ tā tik labi nokļūst dūrienu kanālīšos.

Pēc **Günther & Wagner** krāsu fabrikas direkcijas sniegtām ziņām, galvenās šķidrās tušas sastāvdaļas ir kvēpi, sveķu šķīdinājums un pergamenta līme. Bez tam tā satur arī 1% karbolskābi, konservēšanas nolūkā.

Bija svarīgi pārbaudīt, vai šķidrā tuša nesatur kādas sikbūtnes, tāpat kā cietā ķīniešu tuša kapsulbaciļus. Nopirku vairākos veikalos pašķidrās tušas pudelītei, taisīju no tām izsējumus uz vienkārša agara un buljona barotnēm. Ne reizi neizdevās novērot sikbūtņu attīstīšanos. Pēc tam inficēju tušas pudelītes ar stafilokokiem un novietoju pudelītes uz 24 stundām termostatā. Pārsējot inficēto tušu uz barotnēm, arī neizdevās novērot sīkbūtņu attīstīšanos.

Šos pārbaudījumus atkārtoju vairākas reizes un vienmēr ar negātīviem rezultātiem, kas norāda, ka šķidrai tušai piemīt antiseptiskas īpašības, piejauktās karbolskābes dēļ.

Pamatojoties uz šiem izmeklējumiem, nebūt negribu teikt, ka lieki ir tušu pirms operācijas sterilizēt, bet uzsveru, ka pietiekoši ir īsi pirms operācijas šķidro tušu vairākas reizes uzvārīt, kā es to esmu vienmēr darījis, lai varētu operēt bez tetovējamās vietas inficēšanas riska. Izdarīt tetovēšanas mēģinājumus ar sveces jeb lampas kvēpiem, atradu par lieku, jo arī tuša tiek pagatavota no kvēpiem, tikai ar to priekšrocību, ka tušas izgatavošanai ņem no nepilnas degšanas produktiem brīvus kvēpus, kādēļ tā arī ir melnāka par sveces jeb lampas kvēpiem. Bez tam nepilnas degšanas produkti var radīt arī zināmu kairinājumu.

Attiecībā uz tetovēšanai lietojamiem instrumentiem, jāpiekrīt **Beļarminova** domām, ka ar rievaino kaltiņu var tetovēt daudz saudzīgāki, mazāk traumatizējot radzeni, nekā ar adatu kūlīti. Sevišķi tetovējot plānas rētas, priekšrocība jādod rievainam kaltiņam. Ja dzidra radzene jeb biezs leukōms, var tetovēt arī ar adatu kūlīti. Tetovējamais iecirknis ātrāk no-

krāsojas, tikai operācija nav tik saudzīga. „Zilīti" tetovējot, asi norobežotu zīlīti var dabūt, pielietojot Czermak'a ieteikto zilītes apzīmēšanu ar trepanu.

Vairāku autoru, piem., **Hirschberg'a** (58) un **Blaskovič'a** ieteiktai epitēla nokasīšanai pirms tetovēšanas, lai dabūtu vienmērīgāku nokrāsojumu, gludāku epitēla reģenerāciju un tetovējamā iecirkņa spīdošāku virsmu, nav sevišķas nozīmes. Mani novērojumi (sk. gadīj. Nr.Nr. 1., 28. un 30.) rāda, ka ne dzīšanas gaita noris ātrāki, ne virsma ir gludāka, un arī notetovēt leukōmu neizdodas vienmērīgāki, kā tetovējot, iepriekš nenokasot epitēlu. Domāju, ka katrai epitēla šūniņai ir nozīme epitēla reģenerācijā, jo palikušās epitēla saliņas ir izejas punkts epitēla reģenerācijai.

Izveidojot limbu, ja pēdējais ir pārklāts ar konjunktīvu, labus panākumus dod **Streiff'a** ieteiktā ar tušu impregnēta zīda diega izvilkšana zem konjunktīvas limba vietā. Tikai jābūt uzmanīgam, lai ar tušu impregnētais zīda diegs nebūtu mitrs, jo tas dotu ļoti platu un neglītu izskatu limbam. Limbu izdodas arī labi imitēt, iespiežot ar **Holth'a** šablonu rieviņu attiecīgi limbam un tetovējot rieviņu ar kaltiņu un tušu jeb grafītu. Sevišķi labi izdodas dabūt tumši pelēku limbu, tetovējot ar grafītu, kā tas ir redzams gadījumā Nr. 29.

Ja uz leukōma ir pterigijs, to nevajag nogriezt, jo pterigijam ir liela tieksme recidivēt. Labus panākumus var gūt, taisot pāri pterigijam limbu ar tušu un grafītu un tetovējot pārējo daļu varaviksnenei līdzīgā krāsā. (Gadījums Nr. 28.)

Dažreiz tetovēšanu apgrūtina miksta acs. Šeit viegli palīdzēties, piespiežot acs ābolu ar pirkstiem caur plakstiņiem jeb ar fiksācijas pinceti.

Dzidras radzenes tetovēšana, kas parasti tiek izdarīta cataracta complicata gadījumos, noris bez sevišķām grūtībām. Izdodas dabūt stingri norobežotu, koši melnu zīlīti. Taisni šie gadījumi dod kosmētiskā ziņā vislabākos rezultātus, jo uz pilnīgi normālas varaviksnenes redz koši melnu zīlīti, tā kā nezinātājam pat grūti atšķirt veselo aci no slimās. Šķietamā zīlīte jātaisa mazliet platāku par dabisko zīlīti, lai gar malām nebūtu redzama gaiši pelēkā jeb baltā lēca.

Tetovēšanas operāciju var izdarīt vienā seansā. Var pat tetovēt vienā paņēmienā šķietamo zīlīti un šķietamo vara-

vīksneni kopā. Vispirms vajag tetovēt zilīti melnā krāsā un tad tikai varavīksneni brūnā vai zilā krāsā. Ja vispirms tetovē varavīksneni un pēc tam zīlīti, tad tuša viegli iekļūst šķietamās varavīksnenes dūrienu kanālīšos un samaitā kosmētisko efektu.

Ieteicamāki tetovēt 2 seansos. Tiek izdarīta mazāka trauma. Acs vieglāki panes 2 reizes mazu traumu, nekā 1 reizi lielu traumu. Bez tam otrā seansā var izdarīt dažus papildinājumus, nokrāsot vēl gaišas palikušās vietas.

Jā stāv priekšā kāda cita operācija, piem., strabismus operācija jeb īridektomija, tad pretēji **Holth'a** (65) uzskatiem labāk vispirms izdarīt šo operāciju un pēc tam tikai tetovēt, jo katra operācija uz acs ābola ir saistīta ar kairinājumu un asinsvadu paplašināšanos, kas sekmē tušas graudiņu aiztransportēšanu, no kā mazinās tetovēšanas operācijas kosmētiskais efekts. Bez tam pēc šķielēšanas operācijas ir vēl iespēja izlabot kosmētisko efektu gadījumā, ja acs pēc operācijas nestāv gluži taisni, tetovējot šķietamo zilīti mazliet ekscentriski.

Par tetovēšanas panākumiem, atkarībā no acs stāvokļa, jāsaka, kā dzidrā radzenē tušu grūtāki impregnēt, nekā leukōmā, bet kosmētiskais efekts ir ļoti labs un dod ilgstošus rezultātus.

Veci cieti leukōmi tetovēšanas ziņā ļoti līdzīgi dzidrai radzenei. Cietos leukōmos tušu grūtāki impregnēt, nekā mīkstos leukōmos, bet, reiz impregnēta, tā turas labi. Mīkstos leukomos tušu viegli impregnēt, bet samērā viegli tušas graudiņi tiek izskaloti (Gad. Nr. 23.).

Kuhnt's, Knapp's (78), **Šimkin's** un daudz citi autori uzskata ar varavīksneni saistītu leukōmu kontrāindicētu tetovēšanai. **Reus's, Klein's** (77) un **Bejarmino's** ir pretējos uzskatos.

Personīgi esmu tetovējis pēc mēchaniskās metodes **leucoma corneae adhaerens partiale** 19 gadījumos (Nr. Nr. 5, 8, 9, 11, 12, 13, 14, 16, 18, 20, 22, 24, 25, 26, 27, 29, 30 un 33) un ne vienā no tiem neesmu redzējis sevišķu kairinājumu, izņemot gadījumu Nr 33, kur tika tetovēts ar coelinzilo, par kuru runa būs vēlāk, kādēļ domāju, ka saudzīgi operējot ar šķidro tušu, droši var tetovēt ar varavīksneni saistītu leukōmu, nebaido-

ties no ļaunām sekām. Ļoti raksturīgu piemēru, cik labi acs panes tetovēšanu ar šķidro tušu, dod gadījums Nr. 8, kur tetovējot pārkaļķotu un ar vaļavīksneni saistītu leukōmu, operācijas laikā pārkaļķotais leukōma gabaliņš novelas kā vāciņš un tālākā, ļoti plāna leukōma tetovēšanas gaitā viņš tiek perforēts. Dzīšana noris gandrīz bez kairinājuma pazīmēm, vāciņš labi pieaug. Kosmētiskais efekts ļoti labs un vēl pēc 1 gada un 3 mēnešiem nav mainījies.

Tūlītējie rezultāti pēc tetovēšanas ar šķidro tušu visos gadījumos bija labi. Tušu izdevās impregnēt kā dzidrās radzenes, tā arī leukōma audos un nokrāsot tos spilgti melnus. Otrā dienā pēc operācijas parasti acs mēreni kairināta. Tetovētā iecirkņa virsma ir nelīdzena. Ir saskatāmas augstāk un zemāk stāvošas vietas. Tetovētais iecirknis pa lielākai daļai pārklāts ar epitēlu, bet ir daudz sīkas vietas, kas nespīd un kur epitēla trūkst. Pie spraugu lampas ir redzams, ka tuša atrodas radzenes strōmas dažādos līmeņos, skatoties pēc dūriena dziļuma. Dūrienu kanālīši spilgti melni un ap tiem tuša atrodas sīku puteklīšu veidā un atgādina mazliet kaula ķermenīšus. Dažu dienu laikā tetovētā virsma kļūst pilnīgi gluda un spīdoša. 30 cm. atstātumā tetovētais iecirknis izskatās koši melns un homogens, lai gan fokālā apgaismojumā saredzamas sīkas spilgti melnas un gaišākas vietas.

Pēc tetovēšanas ar šķidro tušu slimnieki parasti lielas sāpes nejūt, lai gan jāsaka, ka sāpes stipri atkarīgas no cilvēka nervu sistēmas jūtības. Ko viens izjūt kā ļoti stipras sāpes, otrs izjūt kā niecīgas. Noteiktu spriedumu par kāda operātiva paņēmiena sāpīgumu, varam gūt tikai, ievācot no lielāka slimnieku skaita vienlīdzīgas atbildes. Tetovējot 14 gadījumos (Nr. Nr. 1, 1, 5, 7, 8, 9, 10, 11, 12, 13, 14, 15, 16, 27), sāpju nav bijis nemaz. Nelielas sāpes 1 dienu laikā bijušas 14 gadījumos (Nr. Nr. 2, 3, 6, 17, 18, 19, 19, 20, 21, 23, 23, 26, 28, 29). Stipras sāpes 4 dienu laikā ir bijušas gadījumā Nr. 4. Tika tetovēts dzidrā radzenē iecirknis 4 mm diametrā. Tušu samērā grūti bija impregnēt radzenes audos, kādēļ arī radzene tika vairāk traumatizēta. Bez tam acī bija cataracta complicata, tīklenes atslānīšanās sekas un pakaļējā sinechija — vaļavīksnenes iekaisuma sekas. Šie apstākļi norāda, ka acs ir stipri cietusi un stipram kairinājumam predisponēta. Otrā

gadījumā (Nr. 22), kur tīka tetovēta šķietamā zīlīte uz plašu leucoma corneae adhaerens degenerativum, sāpes ilga 2 dienas.

Jo mazāks tetovējamais iecirknis (Nr. 5, 11, 12, 13), jo mazākas ir sāpes. Ir arī gadījumi, kur tetovēts liels iecirknis, 4 mm diametrā (Nr. 1, 6, 7, 8, 9, 10), bet sāpes pēc operācijas nav bijušas.

Pēc dzidrās radzenes tetovēšanas sāpes lielākas nekā pēc leukōma tetovēšanas, jo dzidrā radzenē tušu grūtāk impregnēt, un to vajag stipri traumatizēt, lai gūtu labu kosmētisku efektu. Bez tam dzidrā radzenē nervu elementi nav gājuši bojā, bet leukōmā nervu elementu ir maz, kādēļ arī tas pats par sevi ir mazāk jūtīgs.

Dzīšanās gaita pēc tetovēšanas ar šķidro tušu norit samērā ātri, un tetovētais iecirknis pa lielākai daļai jau 2—3 dienu laikā pārklājas ar epitēlu.

TABULA I.

Epitēlizācijas laiks pēc tetovēšanas ar šķidro tušu.

Dienas pēc operācijas	1	2	3	4	5	6
Gadījumu Nr. Nr.	5	2	9	23	4	20
	7	3	10	28		46
	8	6	11	55		
	14	12	21	62		
	15	13	21			
	19	16	22			
		17	23			
		18	29			
		19	38*)			
		26	56			
		27	58			
Gadījumu skaits . .	6	11	11	4	1	2

Acs kairinājums pēc tetovēšanas ar šķidro tušu nav stiprs. 2 gadījumos dzīšanas gaita noritēja bez kairinājuma pazīmēm. Pa lielākai daļai (sk. tabulu II.) acs apmierinās 1 nedēļas laikā. Visbiežāk 4 dienu laikā.

*) Gadījumi 38, 46, 55, 58 un 62 aprakstīti zemāk nodalījumā par tetovēšanu ar zelta chlōridu un platīna chlōridu.

TABULA II.

Kairinājuma ilgums pēc tetovēšanas ar šķidro tušu.

Dienas pēc operacijas	1	2	3	4	5	6	7	8	9	10	11	12	13	14	15
Gadījumu Nr. Nr.	5 8 46	12 13	3 11 14 21 22 29	2 9 10 15 16 18 23 27 28 56 62	17 38 55	7 20 58	19 21 26		23	4	19				6
Gadījumu skaits .	3	2	6	11	3	3	3		1	1	3				1

No 35 ar šķidro tušu tetovētiem gadījumiem ilgstošs kosmētisks efekts sasniegts 18 gadījumos (tab. III.).

TABULA III.

Tuša labi turās tetovētā iecirknī.

Novērošanas laiks	1 m.	2 m.	3 m.	6 m.	8 m.	10 m.	1 g. 1 m.	1 g. 3 m.	1 g. 4 m.	1 g. 6 m.	1 g. 8 m.	1 g. 9 m.	1 g. 10 m.	2 g. 8 m.
Gadījumu Nr. Nr.	20	2	21 26 28	46	38	62	10	8	29	5 7 13	4	19	58	56
Gadījumu skaits . .	1	1	3	1	1	1	1	1	1	3	1	1	1	1

Novērošanas laiks līdz 1 gadam ir bijis 8 gadījumos un no 1 līdz 2 gadiem — 10 gadījumos.

Ilgstoši kosmētiski rezultāti sasniegti droši vien vairāk gadījumos, jo šeit vēl jāpievieno daļa no 12 gadījumiem

(Nr. Nr. 3, 9, 11, 14, 15, 16, 17, 18, 21, 22, 27, 55), kuŗos slimnieki pēc ārstēšanas izbeigšanās vairs nav rādījušies.

Tikai 5 gadījumos tuša pa daļai no tetovētā iecirkņa izzudusi. Gadījumā Nr. 6, pēc 2 gadiem tetovētais zīlītes centrs ir palicis mazliet gaišāks un gad. Nr. 12 tuša pa daļai izzudusi no vaŗaviksnenei līdzīgi tetovētā leukōma. Abos gadījumos kosmētiskais efekts tomēr ir ļoti labs. Gadījumā Nr. 23 tika ar šķidro tušu tetovēta „zīlīte" 2 reizes. Spriežot pēc slimnieces atbildes vēstulē, pēc trim mēnešiem tuša sākusi pamazām izzust un zīlīte kļuvusi pelēka. Gad. Nr. 19 tuša zīlītes iecirkni turās labi vēl pēc 1 gada un 9 mēn., bet no vaŗaviksnenei līdzīgi tetovētās daļas tuša ir izzudusi. Bez tušas šī radzenes daļa tika tetovēta vēl ar coelinzilo.

Vaŗaviksneni esmu imitējis **pelēkā**, **zilā** un **brūnā** krāsā. **Pelēkā krāsā** esmu tetovējis 8 reizes. Gadījumos Nr. 9, 12, 13, 14, 16 un 18, esmu tetovējis ar šķidro tušu, taisot sīkus atsevišķus dūrienus un piegriežot vērību, lai tušas plankumiņi nesaplūstu kopā un nenokrāsotu leukōmu melnā krāsā. Pa operācijas laiku radzene bieži jānoskalo ar fizioloģisko sāls atšķaidījumu, lai gūtu labu pārskatu par tetovējamo iecirkni. Lai dabūtu vēlamās intensitātes pelēku krāsu, leukōms jātetovē mazliet tumšāks par vaŗaviksneni, jo daļa tušas tiek ar plakstiņiem noberzēta un ar asarām izskalota no dūrienu kanālīšiem. Techniski pelēkas vaŗaviksnenes imitācija izdodas viegli. Par kairinājumu un epitēlizāciju jāsaka gluži tas pats, kas jau teikts par tetovēšanu ar šķidro tušu. Kosmētiskais efekts labs. Gadījumā Nr. 12 vēl pēc 8 mēnešiem un gadījumā Nr. 13 vēl pēc viena gada un 6 mēn. kosmētiskais efekts nebija mainījies, tuša labi turējās.

Ar grafītu pelēkas krāsas vaŗaviksnene tika imitēta 2 reizes (gadījums Nr. 28 un 29). Techniski tetovēšana ar grafītu grūtāk izdarāma nekā ar šķidro tušu. Grafītu grūtāk impregnēt leukōma audos, un acs pa operācijas laiku tiek stiprāki traumatizēta. Acs grafītu panes labi. Gadījumā Nr. 28 acs apmierinās 3 dienu laikā, un gadījumā Nr. 29, kur tika imitēts limbs, izvelkot zem konjunktīvas ar grafītu impregnētu zīda diegu, kairinājums turējās 7 dienas. Kosmētiskais rezultāts abos gadījumos apmierinošs. Gadījums Nr. 28 novērots 4 mēnešu laikā un gadījums Nr. 29 1 gada un 4 mēnešu

laikā. Abos gadījumos kosmētiskais efekts pa šo laiku nebija mainījies.

Gaiši zilas vaŗavīksnenes imitēšanai esmu lietojis coelinzilo vienu pašu (gad. Nr. 1), coelinzilā un grafīta maisījumu divas reizes (gad. Nr. 21) vai coelinzilā un šķidrās tušas maisījumu (Nr. 56, 31, 32 un 34), vai arī coelinzilā, grafīta un šķidrās tušas maisījumu (gad. Nr. 33), lai imitētu zilgani pelēku vaŗavīksneni. Ar nolūku dabūt šķietamo zilo vaŗavīksneni ar zaļganu nokrāsu, esmu pie coelinzilā piejaucis nedaudz jēlsienas (gad. Nr. 19, 20, 25, 30).

Coelinzilās krāsas maisījumu samērā grūti ievadīt radzenē, jo kobalta specifiskais svars ir liels un šķidrā atšķaidījumā krāsas graudiņi ātri nogrimst trauka dibenā un nepiekļeras rievainam kaltiņam, bet ja krāsas maisījums biezs, tad tas netek gar kaltiņu, kas stipri apgrūtina tetovēšanu. Ieteicams jaukt krāsas pulverus ar sterilu gummi arabicum atšķaidījumu, tad krāsas graudiņi tik viegli nenogulstas un labāk piekļeras kaltiņam. Vispār tetovēt ar coelinzilo samērā grūti un radzenes audi stipri jātraumatizē. 8 gadījumos (Nr. 20, 21 — divas reizes, 25, 32, 33, 34, 56*) krāsu labi izdevās ievadīt leukōma audos, bet 3 gadījumos (Nr. 19, 30, 31) krāsu ievadīt bija grūti, un vienā gadījumā (Nr. 1) tetovēšana ar coelinzilo neizdevās, jo acs pa operācijas laiku bija ļoti sāpīga, un operācija bija jāpārtrauc.

Kā katrā tetovēšanas operācijā, tā arī tetovējot ar coelinzilo, kairinājums ir jo stiprāks, jo lielāks ir operējamais iecirknis, un otrādi.

TABULA IV.

Kairinājuma ilgums pēc tetovēšanas ar coelinzilo.

Novērošanas laiks	2 d.	3 d.	6 d.	8 d.	9 d.	10 d.	12 d.	13 d.	14 d.	20 d.	21 d.	1½ m.
Gadījumu №№	1	21	31	30	56	20	19	25	21	34	32	33

Kā redzams no tabulas IV., kairinājums turējies pa lielākai daļai 1—2 nedēļu laikā. Vairākos gadījumos kairinājums

*) Gadījums Nr. 56 aprakstīts rubrikā par tetovēšanu ar zelta chlōridu.

turējies arī ilgāk. Ļoti raksturīgi, ka kairinājums pēc tetovēšanas ar coelinzilo nav sevišķi stiprs, bet ilgstošs. Dažos gadījumos (Nr. 19 un 34), kur radzenē tika ievadīts samērā daudz coelinzilā, acs pēc ilgāka laika, kur tā bijusi gluži mierīga, sāk atkal iekaist. Kā ilgstoša kairinājuma sekas attīstās stipri vaskulārizēti žulgana izskata audi.

Aplūkojot „Coelinblau" Nr. 7300 m krāsas pulveri mikroskopā, redzami stipri irrēgulāras formas krāsas graudiņi ar stipri starus lauzošām robežām. Šie graudiņi ļoti atgādina smalki samaltu stiklu, kādēļ man radās aizdomas, ka šīs krāsas pulveris nav kobalta stannāts, kā to apzīmē Holth's (65), bet kobalta un silikāta sakausējums. Nodevu krāsu L. U. neorganiskās ķīmijas katedras laborātorijā izmeklēšanai. Pārbaudi izdarīja ķīmijas kandidāts Jankauska kgs, kuram izsaku sirsnīgu pateicību par laipnu pretimnākšanu un izdarīto analizi: „Coelinblau" Nr. 7300 m izrādījās sastāvošs no kobalta un silikāta savienojuma.

Visos gadījumos, izņemot gad. Nr. 1, kur ievadīt coelinzilo leukōmā neizdevās, kosmētiskais rezultāts tūlīt pēc operācijas bija labs. Pārskatu par gūtiem kosmētiskiem panākumiem pēc tetovēšanas ar coelinzilo dod sekošais kopsavilkums.

Gad. Nr. 20. 21 (pēc otrreizējās tetovēšanas), 25 un 30 pēc ārstēšanas izbeigšanas nav rādījušies.

Gad. Nr. 32. 1 gada laikā zilā krāsa no tetovētā leukōma izzudusi, „vaŗaviksnene" pelēkā krāsā. Tetovēšana tika izdarīta ar coelinzilā un šķidrās tušas maisījumu.

Gad. Nr. 31. Pēc mēnešiem zilā krāsa sāk noiet un pēc 2 gadiem no zilās krāsas nevar atrast ne pēdas.

Gad. Nr. 19. Pēc 1 gada un 4 mēn. zilā krāsa izzudusi. Pēc 1 gada un 11 mēn., ilgstoša kairinājuma dēļ, taisīta enukleācija.

Gad. Nr. 56. Pēc 2 gadiem zilā krāsa izzudusi. Kosmētiskais efekts vēl labs. Tuša „vaŗaviksnenē" vēl tura s.

Gad. Nr. 21. Pēc 3 mēnešiem zilā krāsa vēl labi turas, bet ir dažas gaišākas vietas, kādēļ izdarīts papildu tetovējums.

Gad. Nr. 33. Piecu mēnešu laikā zilā krāsa labi turas. Stipra kairinājuma dēļ taisīta enukleācija ārpus L. U. acu klinikas. (Uz manu lūgumu izlobītās acs radzene atsūtīta histoloģiskai izmeklēšanai — par ko izsaku privātdocentam Dr. med. Reinharda kungam sirsnīgu pateicību.)

Gad. Nr. 34. 1 gada un 9 mēnešu laikā krāsa labi turas. Stipra kairinājuma dēļ ar zilo krāsu tetovētā leukōma daļa tiek nopreparēta.

No augšējā pārskata mēs redzam, ka ilgstošu kosmētisku efektu mēs neesam guvuši pēc tetovēšanas ar coelinzilo nevienā gadījumā, kosmētiskais efekts pēc ilgāka laika vēl bija labs, tikai pie coelinzilā piejauktās šķidrās tušas dēļ. Ja leukōma audi nespēja atbrīvoties no coelinzilā graudiņiem, tad iestājās ilgstošs kairinājums, kurš divos gadījumos bija novedis pie acs enukleācijas, un vienā gadījumā vajadzēja nogriezt stipri sabiezētā un injicētā leukōma virsējo kārtu.

Pamatojoties uz maniem kliniskiem novērojumiem, domāju, ka Holth'a (65) ieteiktais coelinzilais Nr. 7300 m nav derīgs leukōma tetovēšanai.

Imitējot brūnu vaļavīksneni, esmu guvis vislabākos panākumus ar cinobra un šķidrās tušas maisījumu. Abas krāsas viegli sajaukt vienmērīgā, pēc vēlēšanās gaiši jeb tumši brūnā masā, sajaucot krāsas pulverus ar gummi arabicum atšķaidījumu. Krāsu viegli izdodas impregnēt leukōma audos. Kosmētiskais efekts tūlīt pēc operācijas ļoti labs. (Gad. Nr. 23, 24, 26, 27, 53*). Cinobra un grafīta maisījumu, kā arī „siena roh" un grafīta maisījumu grūti leukōma audos impregnēt, un operācija neizdodas (Gad. Nr. 23 un 48**). Pēc 4 dienām gadījumā Nr. 23 tika tetovēts ar cinobra un tušas maisījumu. Operācija deva labus panākumus un bija viegli izdarāma. Sa-

*) Gadījums aprakstīts grupā par tetovēšanu ar zelta chlōridu.
**) Gadījums aprakstīts grupā par tetovēšanu ar zelta chlōridu.

mērā labus rezultātus izdevās dabūt arī ar „Siena gebrannt" un „Umber gebrannt" krāsu maisījumu. (Gad. Nr. 22). Šo krāsu tomēr ir daudz grūtāki impregnēt leukōmā, nekā cinobru. Pēc dažām dienām rupjākie „Umber gebrannt" graudiņi no leukōma bija izzuduši un leukōms pieņēma gaiši brūnu krāsu. Kairinājums pēc tetovēšanas ar cinobra un tušas maisījumu nav liels un ilgst pa lielākai daļai 5—8 dienas.

TABULA V.

Kairinājuma ilgums pēc leukōma tetovēšanas brūnā krāsā.

Dienas	1	5	6	7	8
Gadījumu Nr. Nr.	27	22	53	24 26	23

Tetovēšana ar cinobra un šķidras tušas maisījumu dod ilgstošu kosmētisku rezultātu.

Gadījumā Nr. 26. 3 mēnešu laikā kosmēsiskais efekts vēl labs.

Gadījumā Nr. 24. 6 mēnešu laikā kosmētiskais efekts vēl labs.

Gadījumā Nr. 53. 1 gada un 3 mēn. laikā kosmētiskais efekts vēl labs.

Gadījumā Nr. 23. pēc 3 mēnešiem krāsa pamazām sāk noiet.

2 gadījumos (Nr. 22 un 27) slimnieki pēc ārstēšanas pabeigšanas nav rādījušies.

Patoloģiski-anatomiskā izmekle.

Slimnieki parasti labi panes radzenes tetovēšanu, un reti vajadzīgs izņemt tetovēto aci, kādēļ arī literātūrā sastopam samērā maz darbu par tetovētās radzenes patoloģiski-anatomisko izmekli.

Ar tušu tetovētās cilvēka radzenes histoloģiski izmeklējuši **Poncet's, Browicz's Hirschberg's** (60), **Alt's, Steiner's, Rosenstein's** (131), **Hesse, Blaskovic's, Fuchs's.**

Eksperimentālos jautājumus par krāsvielu likteni radzenē pēc mēchaniskās tetovēšanas ir pētījuši: **Archer's, Holm's** un **Gedroic-Juraga.** Kā tetovētās cilvēka acs, tā arī dzīvnieku acs patoloģiski-anatomiskās izmeklēšanas rezultāti ir visā visumā vienādi. Tuša sīku graudiņu jeb lielāku konglomerātu veidā atrodas stingri norobežotās telpās — radzenes strōmas spraugās, radzenes virsējās kārtās. Pašās virsējās strōmas kārtās tušas graudiņi nav sastopami. Tušas graudiņi sastopami arī tetovētā iecirkņa tuvākā apkārtnē radzenes ķermenīšos, leukocītos un asinsvadu endotēlšūniņās.

Hirschberg's uzsver, ka tuša noteikti atrodas intrācellulāri. Radzenes ķermenīšu kodolos tušas graudiņus atradis vienīgi **Poncet's. Holm's** redzējis asinsvadus pieblīvētus pilnus ar tušas graudiņiem. Gluži svaigos gadījumos impregnētā krāsviela sastopama lielu piku veidā tikai dūriena kanālīšos, bet jau nākošās dienās tušas graudi sastopami arī radzenes epitēlā (Archer's). Vecākos gadījumos epitēlā tušas graudiņus vairs nav iespējams atrast, kā arī radzenes virsējās kārtās tušas graudiņi vairs neatrodas lielāku piku veidā, bet samērā bieza tīkla veidā (**Fuch's**).

Klīniski novērojumi rāda, ka tetovētais plankums ar laiku kļūst gaišāks, daļa krāsvielas tiek aiztransportēta. Jautājumā, kādā ceļā notiek šī krāsas daļiņu aiztransportēšana, autoru domas šķeļas. **Archer's** galveno lomu piešķir leukocitiem. 24 stundas pēc vardes radzenes tetovēšanas ar ultrāmarīnu, atradis radzenes periferijā daudz klejotājšūniņu. Nākošās dienās stipri pavairojies klejotājšūniņu skaits, no kuŗām daudzas satur ultrāmarīna graudiņus. Desmītā dienā tetovētais plankums jau daudz plānāks un starp radzenes plāksnītēm lielā atstatumā no tetovētā plankuma atrod daudz klejotājšūniņu, dažas ar, dažas bez ziliem krāsas graudiņiem. Daži krāsas graudiņi atrasti arī svabadi fibrillāros audos. Šos krāsas graudiņus, pēc autora domām, turp aiztransportējušas klejotājšūniņas. 25. dienā pēc operācijas radzenes strōmā sastopami tikai reti leukociti, bet krāsas graudiņus tie vairs nesatur. Tās pa-

šas vardes asinīs autors atradis arī ultrāmarīna graudiņus, saturošus leukocītus.

Gedroic-Juraga domā, ka parallēli radzenes virsmai tuša izplatās pa radzenes strōmas spraugām, kuŗas pa operācijas laiku mēchaniski padarītas irdenākas; perpendikulāri radzenes virsmai tuša izplatās ļoti grūti. Leukocītiem tušas pārvietošanā piekrītot tikai blakus loma. Galvenais iemesls esot limfu straume un dūrienu kanālīšos ieaugošais epitēls, kuŗš izspiežot tušu mēchaniski radzenes spraugās. Virsējās radzenes kārtās tušas graudiņi tādēļ samērā maz sastopami, kā daļa tušas tiekot ar asarām no dūrienu kanālīšiem izskalota, kamēr tie vēl nav aizauguši ar epitēlu un otrkārt, no ieaugušā epitēla tuša tiekot izspiesta radzenes spraugās. Tetovētā leukōmā tuša stāvot ciešā sakarā ar perivaskulārām telpām un caur tām atstājot leukōmu.

Fuch's domā, ka tušas graudiņi no radzenes dziļākām daļām ar laiku nokļūstot radzenes virsējās kārtās un beidzot epitēlā un līdz ar epitēlu tiekot nostumti. Kā apstiprinājumu savām domām viņš piemin vienu tetovēšanas gadījumu pēc **Hesse's** metodes, kad tuša uz radzenes virspusi nogājusi 5 reizes tik lielu gabalu kā uz radzenes pakaļējās puses. Tuša aizvirzās no tetovētās vietas projām gan brīvu graudiņu veidā, gan arī no šūnām uzņemtu graudiņu veidā. Brīvu tušas graudiņu aizvirzīšana esot sastopama katrā tetovēšanas gadījumā, pie kam dzenošais spēks esot radzenes šķidruma straume. Pa radzenes plāksnīšu spraugām tušas graudiņi nokļūst līdz radzenes ķermenīšiem un tiek šeit aizturēti. Pretēji agrākiem izmeklētājiem, autors domā, ka tušas graudiņi neatrodas vis šūniņu protoplazmā, bet tiekot no šūniņu virsmas adsorbēti un šeit izveidojot lielas tušas plikas.

Izmeklējot ar kvēpiem tetovētu cilvēku aci, **Blaskovic's** atradis parastō tetovēšanas ainu, kāda sastopama pēc tetovēšanas ar ķīniešu tušu.

Man pieejamā literātūrā neesmu atradis datus par radzenes histoloģisko izmekli pēc tetovēšanas ar coelinzilo. Tā kā coelinzilais sastāv no kobalta un silikātiem, tad jādomā, ka radzenes reakcija uz coelinzilā ir līdzīga reakcijai uz silikā-

tiem. Radzenes audu reakciju attiecībā pret silikātu daļiņām izmeklējuši **Policard's** un **Rollet's**. Pēc viņu domām silicija daļiņas esot šūniņām toksiskas, jo ierosinot fibroblastu attīstīšanos. Asinsvadi uz silicija daļiņām nereaģējot. Kaitīguma sekas parādoties ļoti vēlu un esot stingri norobežotas, jo ārpus silikāta daļiņu atrašanas vietas radzenes plāksnītes un šūniņas esot gluži normālas.

Personīgi novērojumi

Pataloģiski-anatomiskā izmekle izdarīta pa lielākai daļai uz truša acīm, tetovētām pēc tādām pašām metodēm, kādas es lietoju, tetovējot cilvēka aci. Visi manis tetovētie truši bija **nealbīnōtiski.** Bez tam man bija izdevība izmeklēt divas ar coelinzilo tetovētas cilvēka acis (gad. Nr.Nr. 19 un 33) un pannus carnosus (gad. Nr. 34), kurš bija attīstījies uz leukōma cilvēka acī, pēc tetovēšanas ar coelinzilo. Man pieejamā literātūrā neesmu atradis neviena apraksta par ar coelinzilo tetovētās acs patoloģiski-anatomisko izmekli, kādēļ domāju, ka šie gadījumi pelna zināmu ievērību.

Visas acis pēc enukleācijas tika novietotas uz 24 stundām 10% formalīna + 2% chrōmskābes atšķaidījumā, skalotas 24 stundas tekošā ūdenī un pēc tam pārvietotas pakāpēniski pieaugošas koncentrācijas alkoholā un ieguldītas celoidīnā.

Trusis Nr. 1. 13. VI. 1931. g. **O. d.** radzene piededzināta ar galvanokauteri, pie kam, lai dabūtu biezāku leukōmu, radzene ar nolūku perforēta. Ungt. Atropini sulfurici 1%. 2 nedēļu laikā acs pilnīgi apmierinājās. Uz radzenes augšējā pusē attīstījies plašs ar vaŗavīksneni saistīts leukōms, kurš ieņem radzenes abus augšējos kvadrantus. Augšā pie limba leukōms ir 8 mm plats. Uz leju leukōms pamazām sašaurinās un izbeidzas horizontālā meridiānā.

27. I. 32. g. **Tetovēšana. O. d.** acs gluži mierīga.

Radzenes augšējā pusē redzams plašs vaskulārizēts, ar vaŗavīksneni saistīts leukōms, kuŗā no limba ieaudzis brūns pigments. Bieži sastopama parādība pie nealbinotiskām jūras cūciņām, kur radzenes procesu gadījumos pigments ieaug no limba pannusveidīgi radzenē (**Ruberts** 133).

Radzenes centrā ar 4 mm platu trepanu iegriezta rieviņa. Apzīmētais iecirknis tetovēts ar kaltiņu, atkārtoti iemērktu **šķidrā tušā**. Tika izdarīti 150 dūrieni, pie kam plankums nokrāsojās homogeni spilgti melns.

O. s. tetovēta dzidra radzene. Ar to pašu trepanu radzenes centrā iegriezta rieviņa un apzīmētais iecirknis tetovēts ar 4 adatu kūlīti, atkārtoti iegremdētu tai pašā tušā. Tika izdarīti 150 dūrieni. Abas acis izdevās vienādi labi notetovēt, pie kam pie caurspoguļošanas tetovētie plankumi koši melni un sarkano acs dibena refleksu tiem cauri neredz.

Labā acs apmierinās 6 dienu laikā. Viss tetovētais plankums spīd. Tetovētais plankums melns, bet tuša pa daļai izzudusi, jo var redzēt atsevišķas melnas tušas pikas dūrienu kanālišos, kas tūlīt pēc operācijas nebija redzams, un starp tām sīkas punktveidīgas gaišākas vietas.

Kreisā acs apmierinās 10 dienu laikā. Tetovētais plankums spīd, ir gluds un koši melns. Še mēs redzam, ka kairinājums pēc tetovēšanas ar adatām ir lielāks, nekā pēc tetovēšanas ar kaltiņu. Otrkārt, no tetovētā vaskulārizētā leukōma tuša ātrāk izzūd, nekā no dzidras radzenes. Parādība, kuŗu novērojuši arī daudzi citi autori.

Pēc 3 mēnešiem **labā acs** bez kairinājuma pazīmēm. Tetovētais plankums pelēkā krāsā. Tuša pa daļai izzudusi. **Kreisā acs** bez kairinājuma pazīmēm. Tetovētais plankums koši melns 3 mm plats. No malām tuša izzudusi, jo tetovēts 4 mm plats plankums.

24. IV. 32. **Enukleācija** (3 mēn. pēc operācijas).

O. d. Mikroskopiska izmekle. Preparāts krāsots ar haimatoksilīnu-eozinu. Epitēls stipri sabiezējis, vietām iedziļinās radzenes strōmā, paliekot tomēr stingri norobežots no pēdējās. Ar nolūku izdaritās perforācijas vietā radzenes strōmā sastopam rētas un granulācijas audus. Radzenes strōma sabiezējusi, un tanī redzami daudz jaunattīstīti asinsvadi. Dažus no asinsvadiem grieziens ir ķēris šķērsām, dažus gareniski. Radzenes strōmas elementu savstarpējās attiecības stipri mainījušās. Descemeta plāksne perforācijas vietā pārtraukta un rētas audiem aizvietota. Endotēls nelīdzens. Kaltiņa dūrienu pēdas nekur preparātā nav saskatāmas. Tuša atrodas radze-

nes strōmā parallēli radzenes virsmai samērā lielu un biezu svītru un dažāda lieluma čupiņu veidā. Galvenās tušas masas atrodas radzenes strōmas vidus daļās, bet atsevišķi tušas graudiņu konglomerāti sastopami kā radzenes virsējās, tā arī dziļākās daļās. Vairākas tušas pikas atrodas pat tūlīt virs Descemeta plāksnes. Tuša stāv ciešā sakarā ar asinsvadiem. Vairāki asinsvadi pieblīvēti ar tušas graudiņiem. Arī ap asinsvadiem to perivaskulārās telpās sastopami tušas graudiņi. Vairāki sīki tušas graudiņi saskatāmi arī kapillāru endotēlšūniņās. Endotēls vairākos kapillāros proliferējis (endovasculitis proliferans). Bez tam tuša sastopama arī radzenes limfu spraugās, radzenes ķermenīšos un leukocītos. Visās vietās, kur strōmā atrodas lielāki tušas konglomerāti, zem immersijas gar to malām var saskatīt tušas graudiņiem pieblīvētus leukocītus. Svabadi tuša radzenes strōmā nav sastopama. Visur tā ir saistīta ar šūnām. Homogenas masas iespaidu dabū tamdēļ, kā daudzas ar tušas graudiņiem pildītas šūniņas stāv cieši kopā.

O. s. Preparāts krāsots ar haimatoksilīnu-eozīnu.

Radzene tetovētā vietā mazliet biezāka, nekā pārējās vietās. Radzenes strōmas plāksnes un radzenes ķermeniši šai vietā vājāki nokrāsoti. Radzenes plāksnes zaudējušas savu parasto izskatu. Radzenes ķermenīšu stāvoklis mainījies. Strōmas virsējās kārtās tieši zem epitēla attistījušies granulācijas audi, vietām rētas. (Pannus traumaticus.)

Šie audi labāki nokrāsoti, nekā radzenes strōma. Strōmā tetovētās vietas iecirknī daudz jaunattīstītu kapillāru. Kapillāru endotēls proliferējis (endovasculitis proliferans). Epitēls viscaur nepārtraukti sedz radzeni, tā šūniņas atrodas pareizā ierindojumā, Descemeta plāksne un endotēls neuzrāda patoloģiskas pārmaiņas. Tuša gandrīz nepārtraukta slāņa veidā ar stipri nelīdzenām izrobotām malām ieņem radzenes virsējo $^1/_5$ daļu, pie kam pašās virsējās kārtās tieši zem epitēla tuša sastopama tikai nelielu graudiņu jeb piku veidā. Tuša lielu konglomerātu veidā atrodas starp radzenes plāksnēm un ap jaunattīstītiem asinsvadiem. Biezam tušas slānim izaugući cauri daudzi asinsvadi, kuŗu perivaskulārās telpās sastopam daudz tušas. Tuša sastopama arī kapillāru endotēlšūniņās.

Daži asinsvadi tukši, dažos atrodas sarkanie asinsķermeniši, vairāki asinsvadi pieblivēti ar tušu. Samērā daudz tušas graudiņu atrod arī nelielā atstatumā no tetovētās vietas radzenes ķermenīšos, gan uz sāniem no tetovētās vietas, gan arī radzenes strōmas dziļākās daļās. Epitēls brīvs no tušas graudiņiem.

Trusis Nr. 2. 14. I. 1930. g. **O. s. Tetovēta dzidra** radzene ar **šķidro tušu** un kaltiņu. Tetovēts 3 mm plats plankums. Izdarīts pāri par 100 dūrienu. Nākošā dienā plankums no malām 1 mm platumā jau spīd. Acs ļoti maz kairināta. Pēc 2 dienām acs jau bez kairinājuma pazīmēm. Tetovētais plankums koši melns un spīd (visur jau pārklāts ar epitēlu). Pēc 3 mēnešiem 29. IV. 30. g. acs bez kairinājuma pazīmēm. Tetovētais plankums kļuvis mazliet gaišāks. **Enukleācija.**

Mikroskopiskā izmekle: Preparāts haimatoksilīnā-eozīnā krāsots. Radzene izlocīta (preparēšanas sekas). Tetovētā daļā radzene biezāka, nekā pārējās daļās. Epitēls nevienāda biezuma. Izliektā daļā redzama tikai viena šūniņu kārta; pie izliekuma malas epitēla trūkst. Radzenes plāksnes un radzenes ķermeniši atrodas irrēgulārā stāvoklī. Epitēlā tušas graudiņi nav sastopami. Tuša nelielu piku veidā ieņem radzenes strōmas virsējo $^1/_3$ daļu. Šīs lielās tušas pikas atrodas radzenes strōmas spraugās un, kā redzams zem immersijas, sastāv no sīkiem tušas graudiņiem. Ap lielākām tušas pikām sastopami leukocīti, kuŗu protoplazmā, kā arī uz to virsmas atrodas daudz sīku tušas graudiņu. Bez tam tušas graudiņi sastopami arī radzenes ķermenīšos tetovētā iecirkņa tuvumā. Nelielā vairumā tušas graudiņi sastopami arī tālu no tetovētās vietas — aiz limba subkonjunktīvālās limfu spraugās limfocītos (?), kā arī ap asinsvadiem un to endotēlšūniņās. Pēc šī preparāta spriežot, jādomā, ka nevien polinukleāriem leukocītiem, bet arī citām šūniņām piekrīt loma tušas aiztransportēšanā no tetovētās radzenes.

Trusis Nr. 3. 27. I. 1932. g. Labās acs dzidrās radzenes viens sektors 5 mm platumā tetovēts brūnā krāsā ar **cinobra un tušas maisījumu** un blakus otrs sektors zilā krāsā ar **coelinzila un tušas maisījumu.** Nekāda starpība nav manāma, vien-

alga, vai tušu impregnē ar kaltiņu, vai ar adatu kūliti. Abus sektorus izdodas labi nokrāsot. 8 dienu laikā acs pilnīgi apmierinās. Tetovētie krāsainie plankumi turas labi. Pēc 2 mēnešiem acs bez kairinājuma pazīmēm. Krāsainie sektori, brūnais un zilais, labi turas. Tetovētā vietā radzenē ieauguši asinsvadi. Ar coelinzilo tetovētā vietā asinsvadu vairāk, nekā ar cinobru tetovētā. **Enukleācija. Mikroskopiskā izmekle:** Preparāts haimatoksilīnā-eozīnā · krāsots. Radzene stipri sabiezējusi. Epitēls nepārtraukta slāņa veidā pārklāj visu radzeni. Epitēls stipri cietis. Epitēla šūniņu protoplazma uzbriedusi, daudzās šūniņās sastopamas vakuolas. Šūniņu protoplazma un kodoli vāji nokrāsoti. Epitēlā atrod samērā daudz leukocītu. Epitēlā neatrod krāsas graudiņus, kā strōmā, bet dažas šūniņas tomēr satur uveas pigmentam līdzīgus graudiņus. Radzenes strōma sabiezējusi. Radzenes plāksnes un radzenes ķermenīši vāji krāsojas. Coelinzilā un cinobra graudiņi atrodas radzenes strōmas virsējās kārtās atsevišķu sīku čupiņu veidā un ieņem vietām pusi, vietām $^1/_3$ daļu no radzenes priekšējās puses. Tūlīt zem epitēla atrodas plāna radzenes kārta, kuŗā krāsas graudiņi nav sastopami. Visur ap krāsas graudiņiem novērojama stipra grānulācijas audu attīstīšanās. Šais grānulācijas audos atrodas daudzi jaunattīstīti kapillāri. Ar coelinzilo tetovētā daļā grānulācijas audu un asinsvadu ir daudz vairāk, nekā ar cinobru tetovētā. Cinobra graudiņi ļoti sīki, apmēram 10 reizes mazāki par apaļo šūniņu kodoliem. Sastopami arī daži lielāki graudiņi apmēram šūniņu kodola lielumā. Visur tie sastopami kopā ar tušas graudiņiem, pie kam pēdējo ir uzkrītoši vairāk. Starp cinobra un tušas graudiņiem ir sastopami arī coelinzilā graudiņi gaiši zilā jeb, pa daļai, dzeltenā krāsā. Coelinzilā graudiņi ir apmēram šūniņu kodola lielumā, daži arī mazāki. Tie stipri lauž starus un ir ar irrēgulārām asām robežām. Pretēji gadījumiem, kad tetovēts ar tušu, šeit krāsas graudiņi neatrodas horizontālās līnijās, parallēli radzenes virsmai, bet čupiņu veidā grānulācijas audos pa lielākai daļai ap kapillāriem. Atsevišķus krāsas graudiņus atrod arī kapillāru endotēlšūniņās. Radzenes ķermenīšos un radzenes limfu spraugās krāsas graudiņi sastopami ārkārtīgi reti. Ar coelinzilo un tušu tetovētā daļā tušas graudiņus nemaz nevar atrast. Šeit stipri attīstīti

grānulācijas audi un asinsvadi. Vai coelinzilā graudiņi atrodas šūniņās, vai nē, grūti nosakāms. Asinsvados coelinzilā graudiņi nav atrodami, bet to endotēlšūniņās sastopami daži sīki krāsas graudiņi.

Trusis Nr. 4. Kreisās acs dzidra radzene **tetovēta** 3. V. 1931. g. ar coelinzilo. Krāsa impregnēta ar 4 adatu kūlīti. Radzenes augšējā puse notetovēta gaiši zilā krāsā. 2 nedēļu laikā acs pilnīgi apmierinās. Tetovētais iecirknis homogens gaiši zilā krāsā. Epitēls virs tetovētās vietas gluds, spīd.

2. IX. 31. (pēc 4 mēnešiem) zilā krāsa vēl labi turas, bet pa daļai jau izzudusi, jo tagad tā vairs nav homogena, bet redzamas atsevišķas sīkas svītriņas un sīki plankumiņi. 2. V. 32. g. pie **enukleācijas** (pēc 1 gada) acs bez kairinājuma pazīmēm, tetovētais plankums vairs nav zilā, bet zaļgani pelēkā krāsā un sastāv no atsevišķām svītriņām un punktiņām.

Mikroskopiskā izmekle: Radzene parastā biezumā. Coelinzilais nepārtraukta slāņa veidā, sastāv no daudziem lielākiem krāsas graudiņu konglomerātiem un atrodas radzenes strōmas virsējā trešdaļā, atstājot brīvu slāni zem radzenes epitēla apmēram $^1/_5$ daļas radzenes strōmas biezumā. Uz abām pusēm krāsas slānis sašaurinās un izbeidzas tievā līnijā. Epitēls parastā biezumā nepārtraukti sedz visu radzeni. Epitēla šūnas atrodas parastā kārtībā, to protoplazma un kodoli vāji nokrāsojas. Vietām sastopamas vakuolas. Visu radzenes slāni, kur atrodas krāsas graudiņi, ieņem grānulācijas audi ar stipri attīstītu kapillāru tipa asinsvadu tīklu. Grānulācijas audos sastopam daudz apaļo šūniņu, leukocītu un plazmas šūniņu. Krāsas graudiņi atrodas lielāku konglomerātu veidā radzenes strōmas spraugās. Sevišķi daudz krāsas graudiņu ap asinsvadiem. Daži sīki krāsas graudiņi atrodas arī asinsvados un to endotēlšūniņās. Daudz krāsas graudiņu uzņemts no leukocītiem. Daži coelinzilā graudiņi sastopami arī samērā tālu no tetovētās vietas radzenes spraugās jeb radzenes ķermenīšos, kā radzenes strōmas virsējās, tā arī dziļākās kārtās līdz pat Descemeta plāksnei. Descemeta plāksne un endotēls bez patoloģiskām pārmaiņām.

Cilvēka acs pannus carnosus, iestājies pēc leukōma tetovēšanas ar coelinzilo un šķidro tušu. Nr. 34.

(Sk. 1. p. 65). **Mikroskopiskā izmekle.** Preparāts krāsots ar haimatoksilīnu-eozīnu. Viss nogrieztais pannus sastāv no grānulācijas audiem ar plānu un stipri pārveidotu epitēla kārtu. Epitēla virsējās kārtas pārragojušās. Apakšējās kārtās epitēla šūniņu stāvoklis irrēgulārs. Šūniņu protoplazma un kodoli vāji krāsojas. Ļoti daudzās šūniņās novērojama vakuolu attīstīšanās. Epitēlā sastopamas arī daudzas apaļās šūniņas. Grānulācijas audi sastāv galvenā kārtā no plazmas šūniņām un apaļām šūniņām. Šais audos sastopam arī uzkrītoši daudz milzu šūniņu un daudz jaunattīstītu asinsvadu. Mazākā mērā sastopamas epitēlioīdās šūniņas un leukocīti. Preparāts zināmā mērā pat atgādina tuberkulōzi. Kazeozā dēģenerācija preparātā nav sastopama. Kobalta graudiņi pa lielākai daļai sastopami milzu šūniņās. Reti kobalta graudiņi sastopami arī kapillāru endotēla šūniņās. Lielais vairums plazmas un milzu šūniņu norāda uz ilgstošu kairinājumu un iekaisumu.

Cilvēka acs dzidra radzene tetovēta ar coelinzilo un tušu. Nr. 19. (Sk. l. p. 47.)

Mikroskopiskā izmekle: Preparāts krāsots ar haimatoksilīnu-eozīnu. Radzene tetovētā iecirknī stipri sabiezējusi, Epitēla virs tetovētās vietas trūkst, un radzenes virsējās $^4/_5$ daļas ieņem grānulācijas audi. Grānulācijas audi sastāv galvenā kārtā no apaļām, plazmas un endotēla tipa šūniņām. Sastopami arī vairāki milzu šūniņām līdzīgi veidojumi. Grānulācijas audos redzami daudzi kapillāra tipa asinsvadi, pildīti ar sarkaniem asinskermenīšiem. Coelinzilā graudiņi sastopami ļoti reti. Tie atrodami tikai grānulācijas audos. Radzenes pakaļējā $^1/_5$ daļā, kur vēl strōmas struktūra ir saskatāma, arī novērojamas stipras pārmaiņas. Strōmas plākšņu un radzenes ķermenīšu stāvoklis irrēgulārs, tie ir vāji nokrāsoti, strōmā atrodam samērā daudz apaļo šūniņu un vairākus jaunattīstītus asinsvadus. Kaut gan coelinzilā graudiņi atrodas ra-

dzenes virsējās daļās, pārmaiņas novērojamas līdz pašai Descemeta plāksnei. Descemeta plāksne vietām pārtraukta. Ciliārķermenis atrauts, palikušā daļā redzama apaļo šūniņu infiltrācija. Stipri izteikts „Cyclitis". Tuvāk radzenes centram, kur tika tetovēta šķietamā zīlīte, radzenes strōmas priekšējās daļās redzam daudz lielākas tušas pikas. Daļa tušas atrodas grānulācijas audos, daļa radzenes strōmas spraugās un radzenes ķermenīšos. Šeit iekaisuma pazīmes daudz mazāk izteiktas. Pārējā, netetovētā radzenes daļa bez patoloģiskām pārmaiņām.

Secinājumi

Gadījumi, kad tetovēts ar šķidro tušu; uzrāda parasto patoloģiski-anatomisko ainu, kādu mēs sastopam pēc tetovēšanas ar cieto ķīniešu tušu. Manos preparātos sastopama īpatnība, kuŗu es gribētu tuvāk apskatīt.

Tuša attiecībā pret radzeni nav gluži indiferenta viela. Radzene atbild uz tušas impregnāciju ar vāju, bet ilgstošu iekaisumu. Pateicoties iekaisumam, daļa tušas tiek iekapsulēta un padarīta nekaitīga, bet daļa aiztransportēta. Lai gan klīniski acs apmierinās apmērām 10 dienu laikā pēc tetovēšanas operācijas, tomēr histoloģiski iekaisuma pazīmes saskatāmas vēl pēc 3 mēnešiem (trusis Nr, 1). Ap tušas slāni radzenes strōmā redzam grānulācijas audus ar daudz asinsvadiem. Ja tetovēts leukōms, varētu domāt, ka asinsvadi jau pirms tetovēšanas atradušies leukomā, bet manā gadījumā asinsvadi attīstījušies pēc tetovēšanas arī dzidrā radzenē. **Archer'a** un **Gedroic-Juraga** darbos, kuŗi arī izmeklējuši pēc tetovēšanas dzidras radzenes, par asinsvadu attīstīšanos nekas nav minēts. Šiem asinsvadiem piekrīt svarīga loma tušas aiztransportēšanā no tetovētā iecirkņa. Vairāki asinsvadi pieblīvēti ar tušas graudiņiem, asinsvadu perivaskulārās telpās un endotēlšūniņās arī atrodami tušas graudiņi. Visās vietās, kur atrodas lielākas tušas masas, redz asinsvadus. Zināma loma tušas aiztransportēšanā piekrīt nevien leukocītiem, bet arī citām šūniņām. Tušas graudiņus var sastapt vēl aiz limba subkonjunktīvālās limfu spraugās limfocītos un leukocītos, kā arī

asinsvadu endotēlšūniņās. (Trusis Nr. 2, O. s.) Jādomā, ka no tetovētā plankuma iecirkņa pa radzennes strōmas spraugām tušas graudiņus aiztransportējuši leukocīti uz subkonjunktīvālām limfu spraugām. Svabadu tušas graudiņu aizvirzīšanos ar limfu straumi, kā to apraksta **Gedroic-Juraga** un Fuchs's, nekur nevarēja novērot. Nekur preparātos neesmu varējis saskatīt svabadus tušas graudiņus, visur tie saistīti ar šūniņām.

Piekrītu autoru domām, ka svaigos gadījumos daļa tušas atstāj tetovēto vietu pa radzenes virspusi. Manos 3 mēn. vecos gadījumos tušas graudiņus radzenes epitēlā neesmu novērojis, bet esmu redzējis vairākos svaigos gadījumos ar zelta un plātina graudiņiem pildītus leukocītus radzenes epitēla apakšējās, vidējās un virsējās kārtās. Domāju, ka svaigos gadījumos arī tušas graudiņus no virsējiem radzenes strōmas slāņiem leukocīti iznes epitēla virsējos slāņos, kur līdz ar pārragotā epitēla nolobīšanos viņi tiek nostumti.

Aplūkojot mikroskopisko ainu pēc tetovēšanas ar cinobru vai coelinzilo, mēs redzam, ka patoloģiskas pārmaiņas te daudz stiprāk izteiktas, nekā pēc tetovēšanas ar šķidro tušu. Coelinzilais kairina daudz stiprāk nekā cinobrs (trusis Nr. 3) Coelinzilais rada ilgstošu kairinājumu ar stipru audu proliferāciju. Sevišķi jūtīga pret coelinzilo ir cilvēka acs. Visu tetovēto iecirkni ieņem asinsvadiem bagāti grānulācijas audi, sastopamas arī milzu šūniņas. Patoloģiski-anatomiskā aina var atgādināt pat tuberkulōzi (gad. Nr. 34). Patoloģiski-anatomiskā aina norāda uz ļoti ilgstošu un stipru kairinājumu.

Kā norāda klīniskie piedzīvojumi un patoloģiski-anatomiskā aina, nav ieteicami tetovēt leukōmu ar coelinzilo.

Intrakorneālā tetovēšana

Mēchaniskām radzenes tetovēšanas metodēm pieskaitāma arī **Rollet** 1928. g. ieteiktā intrākorneālā tetovēšana. Pēc šīs metodes esmu tetovējis 3 gadījumus. Divos gadījumos leucoma corneae adhaerens un vienā gadījumā dzidru radzeni. Tetovēšanas technika bija gluži tāda pati, kādu lietojis **Rollet.**

35) **Jāzeps K.**, 22 g. v., mūrnieks. Sl. v. Nr. 14285.

O. d. Leucoma corneae adhaerens, strabismus divergens.

Slimojot ar labo aci jau no bērnības. Priekš 4 mēnešiem labā acs atkal saslimusi un uzmeties balts plankums.

St. praes.: O. d. Acs šķielē uz āru. Konjunktīva bez pārmaiņām, asaru ceļi brīvi. Radzenes centrālās un apakšējās daļas aizņem plašs spilgti balts, ar varaviksneni saistīts leukōms.

Vis. = 1. Projekcija nedroša. **O. s.** bez pārmaiņām.

Rfr. — 1,0 D. Vis. = 0,8, c. c. = 1.0.

7. I. 31. g. **Tetovēšana.** Labā acī iepilināts 3% kokaīna atšķaidījums 3 reizes. Acs spraudziņā ielikts plakstiņu turētājs. Acs ābols saņemts ar fiksācijas pinceti. Ar Rekorda šļirceni un ļoti tievu adatiņu 0,5 mm resnumā leukōmā iešļircināta sterilizēta šķidrā tuša. Adatiņa ar caurumiņu uz augšu iedurta leukōma virsējos slāņos. Taisīti divi dūrieni. Vispirms adatiņa iedurta leukōmā no laterālās puses. Iešļircināts tik daudz tušas, lai dabūtu 2—3 mm platu melnu plankumiņu. Iešļircinot tušu, pēdējā ar lielām grūtībām izdalās uz visām pusēm, adatiņai sakustoties, radzenes strōmā tiek iekšā gaiss, pie kam plankumiņa mediālā puse kļūst balta no iekļuvušiem gaisa pūslīšiem. Vēl otru reizi no apakšējās iekšējās puses iešļircināta tuša. Dabū spilgti melnu iegarenu plankumu, kurš aizsedz leukōmu. Kosmētiskais efekts labs. Ungt. Atropini 1%. Monoculus. 8. I. 31. g. Acs neesot sāpējusi, jutis tikai graušanu. Acs maz kairināta, tetovētais plankums spilgti melns, spīd. Ap plankuma malām radzene viegli apduļķota (tūsks). 11. I. 31. Acs mēreni kairināta. Nelielas ciliāras sāpes. Dienas gaismā tetovētais plankums koši melns. Fokālā apgaismojumā redz, ka tuša nav nokļuvusi līdz leukōma malām, bet vēl palikusi šaura nenokrāsota leukōma josliņa. Plankuma malas mazliet izrobotas. Plankums spīd un ir homogeni melns. Ciliārās sāpes ilgst 6 dienas. Viegls kairinājums turas 8 dienu laikā. Kosmētiskais efekts labs. Pēc ārstēšanas pabeigšanas slimnieks vairs nav rādījies.

36) **Ieva F.**, 23 g. veca, strādniece stikla fabrikā. Sl. v. Nr. 14342.

O. d. Leucoma corneae adhaerens, cataracta accreta.

3 gadu vecumā krītot, ar nazi ievainojusi labo aci. Neredzot ar to nemaz. Vēlas, lai izlabo acs izskatu.

St. praes.: **O. d.** Konjunktīva bez pārmaiņām, asaru ceļi brīvi. Acs ābols bez kairinājuma pazīmēm. Laterālā pusē horizontālā meridiānā redzama līnijveidīga rēta, kas sākas sklērā 1 cm aiz limba un izbeidzas radzenē 3 mm no limba. Radzeni centrālās daļās aizņem plašs leukōms, saistīts laterālā augšējā pusē ar varavīksneni. Leukōma laterālā pusē redzami dzelteni plankumiņi (hialina deģenerācija). Mediālā pusē leukōmā redzami spilgti balti plankumiņi (kaļķainā deģenerācija). Varavīksnene saredzama no apakšējās un iekšējās augšējās puses. Zīlīte spilgti balta (cataracta complicata calcarea). Vis. = 1. Nepareiza gaismas projekcija.

O. s. Bez pārmaiņām. Vis. = 1,0.

14. I. 31. g. **Tetovēšana.** Ar tievu adatiņu 0,5 mm resnumā šķidrā tuša iešļircināta leukōmā. Taisīti 3 dūrieni, no ārējās, ārējās apakšējās un apakšējās puses. Tušu ļoti grūti iešļircināt leukōma audos, jāpielieto liels spiediens. Nedabū apaļus, bet starainus plankumiņus. Pēc 3-reizējas tušas iešļircināšanas izdodas dabūt 4 mm platu melnu plankumu radzenes centrā. Mediālā pusē uz melnā plankuma redzami sīki spilgti balti plankumiņi, kaļķainā deģenerācija. Ungt. Atropini 1% Monoculus.

15. I. 31. Acs pēc operācijas stipri sāpējusi. Slimniece visu nakti nav gulējusi. Acs mēreni kairināta. Radzenes centrā 4 mm plats ar izrobotām malām melns plankums. Plankums spīd; ir redzamas punktveidīgas dūrienu vietas. Nākošā dienā priekšējā kambari hipōpions. Kairinājums pastiprinās. Pēc 1 nedēļas hipōpions izzudis, bet tā vietā radusies hifaima. Pēc 12 dienām asinis un želatīnōzs eksūdāts priekšējā kambara augšējā pusē, hifaima 1 mm augstumā. Vēl pēc nākošām 2 dienām (28. I. 31.) asinis jau aizņem $^1/_3$ daļu no priekšējā kambara. Stiprs acs kairinājums ilgst 24 dienas. Asinis vēl pēc 1 gada no priekšējā kambara nav uzsūkušās. 15. III. 32. g. slimniece beidzamo reizi redzēta. Slimniece visu laiku jutusies labi. Acs neesot sāpējusi. Brīžiem acs bijusi

sārta, bet sārtums ātri izzudis. Acs bez kairinājuma pazīmēm. Radzenes centrā melns plankums ar izrobotām malām. Vietām plankums koši melns. Mediālā pusē uz melnā plankuma spilgti balti sīki plankumiņi (kaļķainā deģenerācija). Hifaima $^1/_2$ mm augstumā. Izmeklējot aci fokālā apgaismojumā, hifaima kļūst lielāka, svaigas asinis ieplūst priekšējā kambarī, asinis mēlesveidīgi stiepjas uz augšu.

37) **Jevdokija V.**, 28 g. veca, kalpone. Sl. v. Nr. 14527.

O. s. Cataracta complicata accreta, strabismus divergens.

Agrā bērnībā kreisā acs stipri sāpējusi un kļuvusi akla. Ar labo aci jau no bērnības slikti redzot. Vēlas, lai izlabo kreisās acs izskatu.

St. praes.: **O. d.** Acs ārējās un caurspīdīgās daļas bez pārmaiņām. Acs dibenā plašas miōpiskas pārmaiņas. (Fundus myopicus).

Vis. = 7/200. C. C. — 5,0 D⊂cyl. — 3,0 D ax hor. = 0,4.

O. s. Konjunktīva bez pārmaiņām. Asaru ceļi brīvi. Radzene dzidra, bez pārmaiņām. Priekšējais kambaris dziļš. Zīlīte vidējā platumā; redzamas vairākas pakaļējās sinechijas. Lēca spilgti baltā krāsā ar dzelteniem plankumiņiem. Vis. = 0.

5. II. 31. **Tetovēšana.** Sterilā ūdenī pagatavots 4% ķīniešu tušas atšķaidījums. Tuša sterilizēta autoklāvā $^1/_2$ stundu 120° C. Ar tievu adatiņu tuša apmēram 1—2 pilieni iešļircināta radzenes centrā. Tušu grūti iešļircināt. Dabū pelēku laukumu 3 mm platumā, bet tuša izdalās zvaigžņveidīgi. Ungt. Atropini 1%. Monoculus. 6. II. 31. Pa nakti bijušas stipras sāpes. Acs stipri kairināta. Tetovētais plankums spilgti melns ar izrobotām malām, spīd. Radzenes centrā redzama dūrienu vieta. Priekšējā kambarī hipōpions 2 mm augstumā. Pēc 6 dienām (11. II. 31.) radzenes centrā dūrienu vietā 1 mm plats infiltrāts. Nākošās dienās infiltrāta vietā attīstās radzenes vāts. No vāts ņemtā preparātā sīkbūtnes nav atrastas. Pēc $1^1/_2$ mēneša (17. III. 31. g.) vāts sadzijusi. Neliels kairinājums vēl turas. Kosmētiskais efekts ļoti labs.

Slimniece redzēta beidzamo reizi 3. III. 32. g. (pēc 1 gada un 1 mēn.) Acs bez kairinājuma pazīmēm. Radzene spīd. Tetovētais plankums koši melns, ar mazliet izrobotām malām. Fokālā apgaismojumā radzenes centrā redz mazu apaļu plan-

kumiņu (rēta pēc sadzijušās vāts). Pie spraugu lampas redz, ka tuša atrodas dziļi radzenes strōmā. Plankuma malas ļoti smalka tīkliņa veidā. Redzami atsevišķi tušas graudiņi. Kosmētiskais efekts ļoti labs.

Kā redzams no augšējā klīniskā materiāla, techniski operācija nav viegli izdarāma, jāpielieto liels spiediens, lai iešļircinātu radzenē 1 pilienu tušas atšķaidījuma, pie kam tuša neizdalās ripiņveidīgi, bet zvaigžņveidīgi un šķietamā zīlīte neiznāk stingri norobežota apaļa, kā tetovējot ar kaltiņu jeb adatām, bet ar izrobotām malām. Bez tam intrākorneālā šļircināšanas metode izrādījās nelietojama gadījumā, kur leukōmā ir notikusi kaļķu inkrustācija (gad. Nr. 36), neizdodas dabūt spilgti melnu šķietamo zīlīti. Uz melna fona redz spilgti baltus plankumiņus. Kairinājums pēc tušas iešļircināšanas radzenes strōmā ir tik stiprs, ka bijām spiesti atteikties no šīs metodes tālākas lietošanas.

Patoloģiski-anatomiskā izmekle

Patoloģiski-anatomiski intrākorneāli tetovētas trušu acis izmeklējis Djakos's. Savā disertācijā viņš apraksta vienu 4 dienas, vienu 2 mēnešus un vienu 6 mēnešus pēc tetovēšanas izņemtu aci. 2 mēnešu vecā gadījumā tuša atrodas bieza slāņa veidā radzenes strōmas plaisā. Uz periferiju tušas slānis sašaurinās un izbeidzas tievu viļņotu svītru veidā. Blakus galvenai tušas masai ir redzami arī tušas graudiņi radzenes ķermenīšu protoplazmā, bet samērā reti. Radzenes šūniņu skaits nav palielināts. Reakcija no radzenes strōmas puses esot ļoti vāja. Epitēls, Descemeta plāksne un tās endotēls bez pārmaiņām. 4 dienu svaigā gadījumā histoloģiskā aina esot gluži tāda pati, tikai šūniņu skaits esot lielāks, un dažas no tām stāvot sakarā ar tušas masu. 6 mēn. vecā gadījumā histoloģiskā aina neesot mainījusies. Tušu saturošu šūniņu skaits neesot palielinājies. Neesot arī atrasti tušas graudiņi radzenes strōmā, kuri atrastos tālāk no galvenās masas, kā abos pirmos gadījumos.

Man pieejamā literātūrā neesmu atradis citus darbus par intrākorneāli tetovētās acs patoloģiski-anatomisko izmekli.

Personīgie novērojumi

Trusis Nr. 7. 31. XII. 30. g. kreisās acs radzenē ar tievu adatiņu iešļircināts intrālamellāri apmērām 1 piliens šķidrās tušas. Injekcija techniski izdodas viegli. Dabū radzenes centrā koši melnu, apaļu 4 mm platu plankumu. Nākošā dienā ap injekcijas vietu apmērām 2 mm platumā radzene blāva. 5 dienu laikā acs apmierinās un apduļķojums ap tetovēto vietu izzūd. Melnais plankums radzenes centrā apaļš, stingri norobežots, koši melns, homogens un spīd.

10. dienā pēc operācijas (10. I. 31. g.) taisīta enukleācija.

Mikroskopiskā izmekle: Preparāts krāsots haimatoksilīnāeozīnā. Tuša nepārtraukta slāņa veidā ieņem radzenes strōmas vidējo trešdaļu. Uz malām tušas slānis sašaurinās tievā svītrā un pamazām izzūd. Vidējās daļās, kur tušas slānis visbiezāks, arī pati radzene mazliet biezāka, nekā pārējās daļās. Zem biezā tušas slāņa redzama radzenes plaisa (artefakts caur spiedienu). Radzenes strōmā ļoti daudz leukocītu un apaļo šūniņu. Sevišķi daudz šo šūniņu atrodas radzenes strōmas virsējā trešdaļā virspus tušas slāņa. Visā šai daļā sastopami tušas graudiņiem pildīti leukocīti un radzenes ķermenīši. Radzenes apakšējā daļā uzkrītoši mazāk tušas graudiņu saturošu leukocītu un radzenes ķermenīšu. Arī laterāli no tetovētās vietas sastopami leukocīti ar tušas graudiņiem. Visur gar homogenā tušas slāņa malām sastopamas šūniņas pieblīvētas ar tušas graudiņiem. Radzenes periferijā tušas graudiņi nav sastopami. Epitēls nepārtraukta slāņa veidā sedz radzenes strōmu. Epitēlā sastopam daudz leukocītu. Vairākās epitēla šūniņās novērojam dalīšanas figūras. Tušas graudiņi epitēlā nav atrodami. Descemeta plāksne un endotēls bez pārmaiņām. Griezienos, kas iet caur tetovētā plankuma periferiju, šūniņu infiltrācija ir daudz stiprāka, lielā skaitā sastopami arī fibroblasti un redzami vairāki jaunattīstīti kapillāri asinsvadi. Tušas graudiņi šeit sastopami galvenām kārtām leukocītos.

Trusis Nr. 8. 25. I. 31. g. labās acs radzenē iešļircināts 1 piliens 2% ķiniešu tušas atšķaidijuma. Dabū 4 mm platu apaļu, koši melnu plankumu. Vidū plankums mazliet gai-

šāks. Acs maz kairināta un 8 dienu laikā pilnīgi apmierinās. 2. II. 31. g. acs bez kairinājuma pazīmēm. Radzenes centrā koši melns apaļš 4 mm plats plankums. Plankums spīd. Plankuma vidū dūriena vietā 1 mm plata gaišāka vieta. Acs izņemta 8. dienā pēc operācijas (2. II. 31. g.).

Mikroskopiskā izmekle: Preparāts haimatoksilīnā-eozīnā krāsots. Radzene parastā biezumā. Tuša ļoti sīku graudiņu veidā ieņem radzenes strōmas vidējo $^1/_6$ daļu. Plankuma malās tušas slānis izbeidzas šaurā līnijā. Tuša atrodas ļoti sīku graudiņu veidā starp radzenes plāksnēm un lielāku konglomerātu veidā radzenes ķermenīšos un leukocītos. Radzenes ķermenīšu skaits nedaudz palielināts. Radzenes strōmā ārpus tušas slāņa nedaudz leukocītu un dažas apaļās šūniņas. Epitēls nepārtraukti pārsedz visu radzenes strōmu. Nekādas patoloģiskas pārmaiņas epitēlā nav novērojamas. Membrāna Bowmani, membrāna Dascemeti un tās endotēls bez pārmaiņām. Aiz radzenes limba, subkonjunktīvālos audos sastopami vairāki tušas graudiņus saturoši leukocīti.

Tušas graudiņus nelielā skaitā atrod arī asinsvadu endotēlšūniņās.

Secinājumi

Nevaru gluži piekrist Djakos'a apgalvojumam, ka radzene panes intrālamellāro tušas injekciju bez kādām kairinājuma pazīmēm. Tušas iešļircināšana radzenes strōmā jau pati par sevi nav gluži indiferents paņēmiens, bet stipri traumatizē radzenes strōmu, radot pēdējā lielāka vai mazāka apmēra plaisas, skatoties pēc iešļircinātā šķidruma vairuma. Arī tuša pati, kā kurš katrs svešķermenis, rada radzenē reaktīvu iekaisumu, ar grānulācijas audu un asinsvadu attīstīšanos, kā tas redzams truša acī Nr. 7. Organismam ir tieksme atbrīvot radzeni no iekļuvušiem svešķermeņiem, šinī gadījumā no tušas. Daļu tušas aiztransportē leukocīti un asinsvadi, bet daļu leukocīti līdz subkonjunktivāliem asinsvadiem un limfu spraugām. Lai gan nepārtrauktā kārtā leukocīti no tetovētās vietas līdz subkonjunktīvāliem audiem nav saskatāmi, tomēr citādi nav izskaidrojams, ka ap subkonjunktīvāliem asinsvadiem

var atrasties ar tušas graudiņiem pildīti leukocīti, kā tas ir redzams truša acī Nr. 8. Tuša tiek aizvirzīta netikvien uz sāniem no tetovētās vietas, bet arī radzenei perpendikulārā virzienā, pie kam uz radzenes virspusi stiprākā mērā, nekā uz radzenes pakaļējo pusi (trusis Nr. 3). Fibroblasti tetovētā radzenē norāda, ka organismam ir arī tieksme iekapsulēt tušu, kuŗu nevar aiztransportēt, rētas audos un tā to padarīt nekaitīgu.

II. Ķīmiskā radzenes tetovēšana

Tetovēšana ar zelta chlōridu.

Tetovēšanas metodika. Slimnieka sagatavošana operācijai un bezjūtība ir tāda pati, kā priekš mēchaniskās radzenes tetovēšanas, tikai ar to starpību, ka konjunktīvālais maiss tiek rūpīgi izskalots ar destillēto ūdeni, lai asarās esošais natrija chlōrids neietekmētu krāšošanas rezultātus (**Krautbauer'a** ieteiktais paņēmiens). Acs spraudziņā ieliek plakstiņu turētāju. Tetovējamā iecirkņa robežas iegriež ar trepanu, ja vēlas dabūt apaļu šķietamo zīlīti, jeb ar asu nazīti, ja tetovējamā iecirkņa robežas nav apaļas. Apzīmētā iecirknī epitēlu nokasa ar asu nazīti jeb ar aso kaŗotīti. Biezām rētām ar nelīdzenu virsmu nokasa arī virsējās leukōma kārtas, lai dabūtu gludu krāsojamo virsmu. Acs spraugas kaktiņā ieliek nelielu tamponu, lai operācijas laikā tiktu nosūktas plūstošās asaras. Uz stikla irbuliša stingri uztin tik daudz vates, lai, piespiežot uz tetovējamo iecirkni, tā aizklātu tieši tikai no epitēla atbrīvoto vietu. Stikla irbulītī ar vati līdz $^1/_3$ daļai iegremdē svaigi pagatavotā 2% zelta chlōrida atšķaidījumā, lai liekais šķidrums no vates tampona netecētu uz aci un lieki nekairinātu to. Zelta chlōridā iemērcēto tamponu tur 2—5 min. viegli piespiežot uz no epitēla atbrīvotā iecirkņa. Vairākas reizes pēc 1 minūtes ņem jaunu ar vati aptītu stikla irbulīti. Pa šo laiku plankums nokrāsojas gaiši dzeltenā krāsā. $^1/_2$ jeb 1 min. uzgaida, kamēr plankums apžūst un tad ar pipeti jeb uz stikla irbuliša uztītu vati uzpilina uz krāsojamā iecirkņa reducējošo šķidrumu, 1—5% tannīnskābes jeb 1—2% hidrazīnhidrāta atšķaidījumu, pie kam uzmanās, lai šķidrums netecētu uz pārējo radzeni

jeb konjunktīvālā maisā un neradītu lieku kairinājumu. Pa lielākai daļai pēc 10—20 sek. plankums nokrāsojas melnā jeb tumši brūnā krāsā. Pēc vēlamās krāsas iestāšanās konjunktīvālo maisu no jauna izskalo ar destillētu ūdeni. Konjunktīvālā maisā ieliek 1% atropīna smēru un uzliek pārsējumu.

Esmu lietojis vienīgi **Merck'a** fabrikas **aurum chloratum crystallisatum fuscum.** Zelta chlorīds brūnu kristallu veidā atrodas aizlodētā stikla ampullā, jo tas gaisā bojājas un sašķidrinās. No pirktā zelta chlorīda pagatavoju 5% atšķaidījumu, kurš labi turās un jau vairāku gadu laikā nav bojājies. No šā šķiduruma tieši priekš operācijas pagatavo vēlamās koncentrācijas atšķaidījumu. Priekš operācijas svaigi pagatavotā zelta chlorīda un reducējoša šķiduruma reakcijas spējas pārbauda. Uz filtra papīra uzpiliņa pa pilienam no katra šķiduruma. Ja filtra papīrs nokrāsojas tūlit melns, tad tikai abi atšķaidījumi tika lietoti operācijai. Zelta chlorīda atšķaidījums ir skābas reakcijas un stipri kairina aci. Lai mazinātu kairinājumu, to pēc **Knapp'a** (78) paņēmiena neutrālizē ar natrium bicarbonicum substancē līdz vāji skābai reakcijai. Reakciju pārbauda ar lakmusa papīrīti. Neutrālizēšanai ar natrium bicarbonicum ir vēl otra svarīga nozīme.

Ar neutrālizētiem zelta chlorīda atšķaidījumiem dabū plankumus koši melnā krāsā, kurpretim ar skābiem atšķaidījumiem — brūnā krāsā, bez tam redukcijas processi viegläki un pilnīgāki norit alkaliskā vidē. Krāsot leukōmus pēc pirmā **Knapp'a** paņēmiena atradu par nevēlamu, jo nebija garantijas, ka konkrētā gadījumā radzenes un leukōma reducēšanas spējas būs pietiekošas, lai nokrāsotu plankumu melnā krāsā, un nepatīkama bija perspektīva pēc izdarītās operācijas atrast pie pirmās pārsiešanas stipri kairinātu aci bez jebkāda kosmētiska rezultāta.

Klīniskais materāls.

38) **Marija F.**, 35 g. veca, šuvēja. Sl. v. Nr. 9767.
O. s. Cataracta complicata.
Priekš viena gada zaudējusi kreisās acs redzes spēju. 3 dienu laikā acs sāpējusi un bijusi sārta.

St. praes.: O. d. bez patoloģiskām pārmaiņām. Rfr. + 0,5 D. vis. = 1,0. **O. s.** Konjunktīva vesela. Asaru ceļi brīvi. Radzene bez pārmaiņām. Priekšējais kambaris vidēja dziļuma, varavīksnene zilgani pelēkā krāsā bez patoloģiskām pārmaiņām. Zīlīte uz gaismu nereaģē. Lēca pelēkā krāsā, cataracta nondummatura. Vis. = O. T. o. d. = 18 mm. O. s. = 18 mm.

24. VII. 29. g. **Tetovēšana.** Ar 4 mm platu trepanu iegriezta rieviņa. Epitēls nokasīts ar skalpeli. 2% neutrālizēts zelta chlorīds turēts uz radzenes defekta 2 min. Reducēts 2 min. laikā ar neutrālizētu 5% tanninskābes atšķaidījumu. Plankums kļūst pelēks. Uzlikts atkal 10 sek. laikā 2% neutrālizēts zelta chlorīda atšķaidījums. Plankums kļūst koši melns, homogens. Ungt. Atropini sulfurici 1%. Monoculus.

25. VII. 29. Pēc operācijas acs ļoti stipri sāpējusi, un slimniece, nezināma kā apmierināt sāpes, likusi uz acs tējas kompreses. Acs maz kairināta. Tetovētais plankums koši melns, nelīdzens, vēl nav epitēla pārklāts, nespīd. Zīlīte plata. Kosmētiskais efekts ļoti labs. Pēc 4 dienām plankums spīd, 5 dienu laikā sāpes mitējušās un 9. dienā pēc operācijas acs bez kairinājuma pazīmēm. 25 cm. atstatumā kreisās acs mākslīgā zīlīte ne ar ko neatšķirās no labās acs zīlītes. Aplūkojot tetovēto plankumu fokālā apgaismojumā, redz, ka augšējā malā tas ir mazliet izrobots, ļoti plāns un atrodas radzenes strōmas virsējās kārtās. Pēc 2 gadiem slimniece atkal ierodas L. U. acu klīnikas ambulancē ar lūgumu atjaunot kreisās acs radzenes krāsojumu. Jau 1 gada laikā pēc operācijas plankums esot pilnīgi nogājis.

7. VII. 31. **O. s.** Acs mierīga. Viss tetovētais plankums nogājis. Tetovētā vietā un 2 mm platumā ap to viegla macula corneae. Makula tik plāna, ka cauri tai ir redzama pelēkā zīlīte un varavīksnene. No reducētā zelta palicis vēl tikai pāri iekšējā augšējā kvadrantā trijstūrains pelēks plankums. Radzenē no augšējās un no augšējās iekšējās malas ieauguši vairāki lieli asinsvadi, kuŗi apduļķojumā sadalās ļoti daudzos sīkos zariņos. Lielāki asinsvadi atrodas dažādos radzenes slāņos.

7. VII. 31. **O. s. Radzenes tetovēšana ar šķidro tušu.** Tetovēšana izdarīta gan ar kaltiņu, gan ar adatu kūlīti. Izdodas plankumu ļoti vienmērīgi nokrāsot. Ungt. Atropini sulfurici 1%. Monoculus.

8. VII. 31. Acs daudz mazāk sāpējusi nekā pēc tetovēšanas ar zelta chlōridu. Acs mēreni kairināta. Plankums koši melns, nespīd un ir vēl nelīdzens. Trešā dienā viss plankums spīd. Acs kairinājums turās 5 dienu laikā. Kosmētiskais efekts ļoti labs. Plankums koši melns homogens. Pēc 8 mēnešiem (13. III. 32. g.) **O. s.** bez kairinājuma pazīmēm. Tetovētais plankums ļoti labi turas, spilgti melns, stingri norobežots, spīd. 30 cm. atstatumā kreisās acs tetovētā „zīlīte" nav atšķirama no labās acs zīlītes. Fokālā apgaismojumā redzams, ka plankums nav gluži homogens. Virs tetovētā plankuma redzama ļoti plāna rēta. Kosmētiskais efekts ļoti labs.

39) **Marta K.**, 25 gadu veca, strādniece. Sl. v. Nr. 3065. **O. d.** Leucoma corneae adhaerens partiale. Cataracta complicata calcarea. Ievainojusi labo aci ar dakšām 1926. g. Redze tūlīt pēc ievainojuma kļuvusi slikta. Vēlas, lai izlabo labās acs neglīto izskatu. St. praes.: **O. d.** Konjunktīva un asaru ceļi bez pārmaiņām. Acs bez kairinājuma pazīmēm. Acs ābola apakšējā pusē korneosklērā mazliet ievilkta rēta. Rēta saistīta ar varavīksneni. Izņemot nelielo līneāro rētu, radzene dzidra. Priekšējais kambaris dziļš. Varavīksnene zaļganā krāsā (tāpat kā kreisā aci). Zīlīte spilgti baltā krāsā (cataracta complicata calcarea). Laterālā pusē pakaļējā sinechija. Vis. = nepareiza gaismas projekcija.

O. s. bez patoloģiskām pārmaiņām. Em. vis. = 1,0.

9. VI. 31. **Tetovēšana. O. d.** Ar 4 mm platu trepanu iegriezta rievīņa. Epitēls nokasīts ar aso karotīti. 2% neutrālizēts zelta chlōrida atšķaidījums 2 min. 1 minūti nogadīts, kamēr plankums sauss. Reducēts ar neutrālizētu 5% tanninskābes atšķaidījumu. Plankums kļūst pelēks. Vēl reizi uzlikts neutrālizēts 2% zelta chlōrida atšķaidījums. Dažu sekunžu laikā plankums kļūst koši melns. Vietām ar metallisku zelta spīdumu. Ungt. Atropini sulfurici 1%. Monoculus.

10. VI. 31. Nelielas sāpes, asarošana. Acs ābola konjunktīva nedaudz uztūkusi. Acs stipri kairināta. Tetovētais plan-

kums koši melns. Tā virsma nelidzena. 5. dienā plankums spīd, ir koši melns, homogens. Kosmētiskais efekts labs, bet kairinājums ļoti stiprs. Acs injekcija un konjunktīvas tūsks pastāv, un pēc 20 dienām (29. VI. 31.) attīstās iritis serosa traumatica. Uz radzenes pakaļējās virsmas redzami ļoti daudzi svaigi precipitāti. Vēl mēnesi pēc operācijas acs samērā stipri kairināta. Precipitāti uz radzenes pakaļējās virsmas vēl turas. Plankums homogeni melns. Ar radzenes binokulāro mikroskopu pie spraugu lampas redzams, ka tetovētais plankums nav gluži homogens. Apgaismojot plankumu ar tam



Tetovētais plankums virsū krītošā gaismā. Tetovētais plankums reflektētā gaismā

virsū krītošu gaismu, redz, ka malas un lielākā plankuma daļa ir gaiši brūnā krāsā un sastāv no sīkiem graudiņiem ar metallisku zelta spīdumu. Dažas vietas ir tumši brūnas un nesatur spīdošus graudiņus. Aplūkojot no varaviksnenes reflektētā gaismā, redzams, ka tumši brūnās vietas ir ļoti plānas un sastāv no sīkiem gaiši ziliem graudiņiem. Gaiši brūnās vietas ir daudz biezākas un tumšākas, tās sastāv no rupjiem tumši ziliem graudiņiem. Viss plankums atrodas radzenes virsējās kārtās.

11. VII. 31. Acs vēl stipri kairināta. Precipitāti uz radzenes pakaļējās virsmas vēl turas. Tetovētais plankums ie-

priekšējā stāvoklī. Slimniece pārtrauc ārstēšanos. Uz mājām parakstīts sol. scopolamini hydrobrom. $^1/_8{}^0/_0$.

21. III. 32. (pēc 9 mēn.). Acs vēl mēreni kairināta. Radzene viegli apduļķota. Tetovētais plankums kļuvis gaišāks, pelēkā krāsā. Precipitāti izzuduši. Priekšējais kambaris dziļš, tā saturs dzidrs.

15. VI. 32. Acs vēl mēreni kairināta. Radzene blāva, viegli sārta, difūzi apduļķota. Vaļavīksnene grūti saskatāma. Tetovētais plankums kļuvis daudz gaišāks, pelēkā krāsā. Pie spraugu lampas redz radzenes dziļākās daļās ļoti daudz sīku asinsvadu. Asinsvadi saskatāmi arī aiz tetovētā plankuma, plankums kļuvis daudz plānāks. Metalliska spīduma graudiņi pa lielākai daļai izzuduši.

15. IV. 33. (pēc 1 g. 10 mēn.). Acs ļoti maz kairināta, bet ciliārās sāpes vēl ir. Radzene blāva, redzami vairāki resni dziļie asinsvadi, kuŗi iet uz tetovēto iecirkni un šeit sazarojas. Ar trepanu iegrieztā rieva redzama kā balta svītra. Tetovētais plankums gaiši pelēkā krāsā.

40) **Pēteris G.**, 71 g. vecs, strādnieks. Sl. v. Nr. 8208.

O. d. Trachoma III., II. Leucoma corneae adhaerens, Coloboma iridis artificiale superius.

O. s. Trachoma III., II., trichiasis, aphakia, vis. = 3/200. c. c. — 13, 0, D. = 0,1. Slimojot ar trachōmu jau 10 gadus. Pirms 7 gadiem ārpus klīnikas kreisajā acī izdarīta kataraktas operācija un izņemts labā pusē asaru maisiņš.

5. II. 29., uzņemts L. U. acu klīnikā. 6. II. 29., kreisās acs augšējā plakstiņā izdarīta **Chronis'a** trichiasis operācija.

St. praes.: 16. II. 29. g. **O. d.** Asaru maisiņa iecirknī līneāra rēta. No asaru kanālīšiem neko nevar izspriest. Plakstiņu konjunktīvā trachōma rētas un nieciga difūza injekcija. Acs ābols bez kairinājuma pazīmēm. Radzenes abus apakšējos kvadrantus ieņem plašs ar vaļavīksneni saistīts leukōms. No visām pusēm radzenē ieaug paviršī asinsvadi. Vaļavīksnenes augšējā daļā mākslīgs kolobōms. Vis. = 2/200.

16. II. 29. **O. d.** Leukōms **tetovēts** ar neutrālizētu 2% zelta chlōrida atšķaidījumu. Ar Graefe's nazi atzīmēts zīlītes iecirknī uz leukōma pusripas veida iecirknis ar izliekto malu uz apakšu. Horizontālā virzienā plankums 4 mm garumā,

vertikālā virzienā 3 mm gaŗumā. Atzīmētā iecirknī ar Graefe's nazi nokasīts epitēls. Zelta chlōrida atšķaidījums turēts 2 minūtes. Pagaidīts, kamēr plankums nožust un tad reducēts ar 5% tanninskābes atšķaidījumu 15 sekundes. Plankums kļūst koši melns. Acs pēc operācijas ļoti maz sāpējusi. Acs maz kairināta. 4. dienā tetovētais plankums spīd un acs bez kairinājuma pazīmēm. Plankums homogens, koši melns. Kosmētiskais efekts labs. Vis. kritis no 2/200 uz 1/200. Slimnieks atlaists uz mājām. Pēc 1 gada no tetovētās vietas palicis pāri tikai mazs gaiši pelēks plankumiņš. Pēc 2 gadiem tetovētais plankums pilnīgi nogājis, ar neapbruņotu aci nav vairs saskatāms. Pie spraugu lampas redzami uz leukōma tikai daži ļoti sīki graudiņi. Tie vairāk sastopami ap asinsvadiem.

41) **Arturs V.**, 27 g. vecs, skolotājs. S. v. Nr. 9756.

O. d. Leucoma corneae adhaerens fere totale. Pterygium falsum.

Ieradās L. U. acu klīnikas ambulancē 23. VII. 29. g. Vēlas, lai izlabo labās acs izskatu. Bērnībā uz labās acs esot bijusi vāts, tad taisītas 2 operācijas ārpus klīnikas, bet aci neesot izdevies glābt, un tā kļuvusi akla. **St. praes. O. d.** Konjunktīva un asaru ceļi bez pārmaiņām. Gandrīz visu radzeni ieņem vaskulārizēts leukōms. No mediālās puses uz leukōma aug pterigijs, kuŗš sniedzās līdz radzenes centram. Vis. = 0. O. s. Myopia. Vis. = 0,2, c. c. — 2,0 D. = 1.0.

23. VII. 29. g. **Tetovēšana.** Ar asu skalpeli apzīmētas tetovējamā iecirkņa robežas. Epitēls nokasīts ar nazīti no 4 mm platā iecirkņa. Pterigijs atpreparēts no leukōma un nogriezts. 2% zelta chlōrida neutrālizēts atšķaidījums 2 minūtes. Reducēts ar 5% tanninskābes atšķaidījumu. 1 min. laikā tetovējamais plankums kļūst pelēks. Uzlikts uz 1/2 min. 5% skābs zelta chlōrida atšķaidījums. Plankums tūlīt kļūst melns, bet pēc 1 min. okera brūnumā. Ungt. Atropini sulfurici 1%. Monoculus.

Nākošā dienā pēc operācijas acs stipri kairināta, bijušas arī stipras sāpes. Plankums gaiši brūnā krāsā. Plankumu malas tumšākas. Acs kairinājums turas 24 dienu laikā. Radzenē un leukōmā no visām pusēm saauguši asinsvadi. Tikai

15. dienā viss plankums spīd (epitēla segts). Kosmētiskais efekts neapmierinošs. Tetovētā „zīlīte' gaiši brūnā krāsā.

Atsūtītā vēstulē slimnieks raksta, ka 2 gados krāsa pilnīgi no plankuma izzudusi, un acs izskatoties gluži tāda pati, kā priekš operācijas.

42) **Haja Č.**, 20 g. veca, kalpone. Sl. v. Nr. 10090.

O. d. Trachoma III., II. Leucoma corneae adhaerens.

Ieradās L. U. acu klīnikas ambulancē 4. IX. 29. g. Vēlas, lai iznīcinātu balto plankumu uz labās acs. Slimojot ar labo aci jau 1 gadu.

St. praes.: O. d. Radzenes centrā plašs balts vaskulārizēts, ar vaļaviksneni saistīts leukōms. Tā centrālās daļas plānas, iepelēkā krāsā.

Priekšējā kambaļa trūkst. Vis. = pareiza gaismas projekcija.

O. s. Trachoma III., II. Vis. 0,9, c. c. + 0,5 D. = 1,0.

4. IX. 29. **Tetovēšana.** Ar Graefe's nazi radzenes centrā iezīmēts 4 mm. plats apaļš iecirknis. Epitēls nokasīts ar Graefe's nazi. Uz 2 minūtēm uzlikts neutrālizēts 2% zelta chlōrida atšķaidījums. Reducēts ar neutrālizētu 5% tannīnskābes atšķaidījumu. Plankums pēc 20—25 sek. kļūst tumši melns. Operācijas laikā slimniece jūt stipras sāpes. Ungt. atropini sulfurici 1%. Monoculus. Pēc operācijas slimniece vairs nav rādījusies.

43) **Elizabete L.**, 45 g. veca. Sl. v. Nr. 9453.

O. s. Leucoma corneae adhaerens. Trachoma III., II.

Slimojot ar acīm jau vairākus gadus. Pirms 2 gadiem kreisā acs stipri sāpējusi, un uz tās esot „uzvilkusies plēve". Pirms ½ gada ārpus klīnikas esot izņemts kreisais asaru maisiņš.

St. praes. 15. X. 29. **O. s.** Asaru maisiņa iecirknī lineāra rēta. Trachoms III., II. Gandrīz visu radzeni ieņem leukōms, atstājot brīvas 2 mm. platumā tikai abas laterālās un apakšējo malu. Leukōms saaudzis ar vaļaviksneni. Leukōmā ieauguši vairāki asinsvadi. Vaļaviksnene tumši brūnā krāsā. Vis. = 1/∞

O. s. Trachoma III., II., vis. = 1,0.

16. X. 29. **Tetovēšana.** Epitēls no visa leukōma nokasīts ar skalpeli. Zelta chlōrida atšķaidījums 2% bez neutrālizā-

cijas turēts uz leukōma 2 minūšu laikā. Reducēts ar 5% neutrālizētu tanninskābes atšķaidījumu. 20 sek. laikā plankums kļūst melns. Uzlikts virsū uz 2 sek. 5% zelta chlōrida atšķaidījums, plankums kļūst brūns. Pašā centrā uzlikts natrija bikarbonats substancē. Centrs dažu sekunžu laikā kļūst melns. Ungt. atropini sulfurici 1%. Monoculus. Naktī pēc operācijas bijušas stipras sāpes. Otrā dienā acs stipri kairināta. Acs ābola konjunktīvas tūsks. Tetovētais plankums perifērijā brūns (tādā pašā krāsā kā brūnā vaļaviksnene), centrā melns, atgādina zīlīti. Septītā dienā acs jau bez kairinājuma pazīmēm. Pēc 12 dienām plankums no centra kļūst bālāks. Reducētā zelta chlōrida nogulšņi sāk izzust. Tikai 12. dienā viss tetovētais plankums spīd. Vēlāk slimniece vairs nav rādījusies.

44) **Pēteris U.**, 68 g. vecs, laukstrādnieks. Sl. v. Nr. 11073.

O. d. Leucoma corneae adhaerens. Pirms 20 gadiem labā acs saslimusi un kļuvusi neredzīga.

St. praes.: **O. d.** Konjunktīva bez pārmaiņām. Asaru ceļu stenōze. Radzenes centrā spilgti balts, plašs, ar vaļaviksneni saaudzis leukōms. Vis. = 1/∞

O. s. Ulcus corneae serpens. Stenosis ductus nasolacrimalis.

Uzņemts L. U. acu klīnikā 5. I. 30. g.

8. I. 30., abās pusēs izņemti asaru maisiņi.

15. I. 30. Labās acs **tetovēšana.** Leukōma centrālās daļās ar skalpeli apzīmēts apaļš 4 mm. plats iecirknis; epitēls nokasīts ar nazīti. Uzlikts uz 2 minūtēm neutrālizēts 5% zelta chlōrida atšķaidījums. 1 min. nogaidīts, kamēr defekts nožūst. Reducēts ar 5% neutrālizētu tanninskābes atšķaidījumu. Pēc 20 sekundēm plankums kļūst koši melns. Ungt. atropini sulfurici 1%. Monoculus. Pēc operācijas bijušas samērā stipras sāpes. Pret rīta pusi esot labi gulējis. Neliels blepharospasmus. Acs mēreni kairināta. Plankums piķa melnumā. Pārējā radzene caurspīdīga. 4. dienā tetovētais plankums spīd. Viegls kairinājums turās 6 dienas. Pie spraugu lampas redzams, ka tetovētā plankuma malas tumšākas. Gar malām iet violēta josla, kuŗai seko šaura okera krāsas joslina, sastāvoša no sīkiem zelta graudiņiem. Plankuma vi-

dus brūngani pelēkā krāsā ar vairākiem padziļinājumiem. Reducētais zelta chlorida nogulsnis neatrodas vienā līmenī. Dienas gaismā tetovētais plankums spilgti melnā krāsā. Kosmētiskais efekts ļoti labs. Astotā dienā pēc tetovēšanas operācijas slimnieks izrakstīts no klīnikas. Slimnieks redzēts pēc $1^1/_2$ gada. Kosmētiskais efekts ļoti labs. Tetovētais plankums spilgti zilgani melnā krāsā, vienmērīgs, nav kļuvis gaišāks. Gļūti atšķirams no dabiskās zīlītes.

45) **Marta K.**, 23 g. veca, laukstrādniece. Sl. v. Nr. 10406. **O. d.** Leucoma corneae adhaerens fere totale. Vēlas, lai izlabotu labās acs izskatu. Pirms 5 mēn. ulcus corneae serpens. **O. d.** Tika ārstēta L. U. acu klīnikā.

2. IV. 30. **St. praes.: O. d.** Konjunktīva un asaru ceļi bez patoloģiskām pārmaiņām. Uz radzenes plašs ar varavīksneni saistīts leukōms, kurš ieņem gandrīz visu radzeni, atstājot brīvu tikai pašu radzenes periferiju. Leukōms mīkstas konsistences, tajā ieauguši daudzi asinsvadi. Vis. $= 1/\infty$

O. s. bez patoloģiskām pārmaiņām. Em. vis. = 1,0.

2. IV. 30. **Tetovēšana.** Radzenes centrā ar 4 mm. platu trepanu izgriezta rieviņa. Epitēls nokasīts ar skalpeli. $1^1/_4{}^0/_0$ zelta chlorida atšķaidījums 2 min. Reducēts ar $^1/_{16}{}^0/_0$ hidrazīnhidrāta atšķaidījumu. Dabū tikai gaiši pelēku plankumu. Centrā, kur leukōma defekts mazliet asiņoja, plankums melns. Uzlikts $2^1/_2{}^0/_0$ zelta chlorida atšķaidījums uz 1 min. Reducēts ar $^1/_2{}^0/_0$ hidrazīnhidrāta atšķaidījumu. Plankums dažu sek. laikā kļūst koši melns. Operācijas laikā sāpju nav. Ungt. atropini sulfurici $1^0/_0$ Monoculus. 3. IV. 30. g. Pēc operācijas bijušas niecīgas sāpes. Plakstiņi mazliet uztūkuši. Acs ļoti maz kairināta. Tetovētais plankums dienas gaismā koši melns, fokālā apgaismojumā plankuma malas zilgani melnas, centrs brūns. Pie spraugu lampas 8. IV. 30. g. centrā plankums, tumši brūns, augšējā mala sarkani brūna, apakšējā mala dzeltenā okera krāsā. Reducētais zelta slānis atrodas leukōmā dažādā dziļumā. Tā virsma nelīdzena un stipri atgādina sūcekli. Tetovētais plankums spīd. 6. dienā pēc operācijas (8. IV. 30.) acs bez kairinājuma pazīmēm. Kosmētiskais efekts labs. Pēc ārstēšanas pabeigšanas slimniece nav vairs rādījusies.

46) **Alvīne Š.**, 57 g. veca. Sl. v. Nr. 10908.

O. Utr. Leucoma corneae adhaerens. Jūlija mēn. 1929. g., ulcus corneae serpens o. d. Izņemti abi asaru maisiņi ārpus klinikas. Decembŗa mēn. 1929. g., ulcus corneae serpens o. s. Ārstēta L. U. acu klinikā. Vēlās, lai izlabotu labās acs izskatu.

St. praes.: 24. IV. 30. g. **O. d.** Asaru maisiņa iecirknī līneāra rēta. Konjunktīva bez pārmaiņām. Uz radzenes ārējā apakšējā kvadrantā un arī zilītes iecirknī plašs ar vaŗavīksneni saistīts vaskulārizēts leukōms. Vis. = 1/∞

O. s. Asaru maisiņa iecirknī lēneāra rēta. Kanjunktīva bez pārmaiņām. Radzenes apakšējā iekšējā kvadrantā ar vaŗavīksneni saistīts leukōms. Vis. = 15/200.

5. V. 30. Konjunktīvas floras bakterioloģiskā izmeklēšana. 24 stundu kultūrā sīkbūtnes nav atrastas.

7. V. 30. **Labās acs leukōma tetovēšana.** Ar 4 mm. platu trepānu apzīmēts mākslīgas zilītes iecirknis. Epitēls un virsējās leukōma daļas no apzīmētā iecirkŗa nokasītas ar asu karotīti. Ar asu skalpeli pārējās leukōma daļās iegrieztas radiāras svītras, lai imitētu vaŗavīksnenes zīmējumu. Zelta chlōrida atšķaidījums $2^1/_2{}^0/_0$ bez neutrālizācijas 3 min. laikā. 1 minūti uzgaidīts, kamēr plankums kļūst sauss. Reducēts ar $1^0/_0$ hidrazīnhidrāta atšķaidījumu tikai zilītes iecirknī. Plankums centrā kļūst košs melns, perifērijā tumši brūnā krāsā. Rediāros griezienos iesūkušais zelta chlōrida atšķaidījums netiek reducēts. Ungt. atropini sulfurici $1^0/_0$. Monoculus. Pēc operācijas stipras sāpes bijušas līdz plkst. 12 naktī. Nākošā dienā pēc operācijas sāpju nav. Acs gandrīz bez kairinājuma pazīmēm. Šķietamās zilītes iecirknis apakšējā pusē melns, mediālā augšējā pusē redzama pelēka maliņa. Radiāros griezienos leukōma audi nav spējuši reducēt zelta chlōrida atšķaidījumu un nav nokrāsojušies. Pie spraugu lampas redzams, ka plankums gaiši brūnā krāsā. Vietām plankums biezāks, vietām plānāks. Malas nav stiprāki nokrāsotas, kā centrs. Ārējā augšējā pusē pie tetovētā iecirkŗa malas spilgti sarkans plankumiņš, kuŗu krusto vairākas gaiši zilas svītras (kolloīdālais zelts). Dienas gaismā kosmētiskais efekts ļoti labs. Trešā dienā pēc operācijas no apakšējās iekšējās puses

plankums sāk noiet. Epitēlizācija noris ļoti gausi un tikai 16. dienā viss tetovētais plankums spīd, bet no visa tetovētā plankuma palikusi pāri tikai šaura zilgani pelēka lokveidīga joslina augšējā un mediālā pusē.

31. V. 30. **Tetovēšana ar šķidro tušu.** Ar 4 mm. platu trepanu iegriezta rievina. Bakstīts ar kaltiņu un adatām. Leukōms ļoti mīksts. Iezīmēto plankumu izdodas viegli nokrāsot. Tuša turas ļoti labi. Ungt. atropini sulfurici 1%. Monoculus. Sāpes pēc operācijas daudz mazākas, kā pēc pirmās operācijas ar zelta chlōrida atšķaidījumu.

1. VI. 30. Acs gandrīz bez kairinājuma pazīmēm. Redzami tikai daži paplašināti asinsvadi acs ābola konjunktīvas apakšējā pusē. Tetovētā vieta koši melnā krāsā, tās virsma nelīdzena. Kosmētiskais efekts ļoti labs. Sestā dienā pēc operācijas viss plankums spīd. Kosmētiskais efekts ļoti labs, lai gan fokālā apgaismojumā var redzēt, ka viss plankums nav homogēni notetovēts. Atrodami vēl vietām ļoti siki balti plankumiņi. Dienas gaismā šie sīkie gaišie plankumiņi nav saskatāmi. Pie spraugu lampas redz, ka sīkie tušas graudiņi atrodas leukōmā dažādā dziļumā. Slimniece redzēta atkal pēc $^1/_2$ gada. Kosmētiskais efekts ļoti labs. Plankums nav kļuvis bālāks.

47) **Anna P.**, 25 g. veca. Sl. v. Nr. 14389.

O. s. Leucoma corneae adhaerens. 16. I. 31. g., ulcus corneae serpens. Asaru maisiņš izgriezts. Ārstēta L. U. acu klīnikā.

St. praes.: 18. V. 31. g. **O. d.** bez pārmaiņām. Em. vis. = 1,0.

O. s. Asaru maisiņa iecirknī lineāra rēta. Konjunktīva bez pārmaiņām. Acs ābols bez kairinājuma pazīmēm. Radzenē zīlītes iecirknī mazliet uz laterālo pusi 4 mm. plats, ar vaļaviksneni saistīts vaskulārizēts leukōms. Vis. = 10/200.

19. V. 31. **Tetovēšana.** Leukōma virsējās daļas nokasītas ar asu skalpeli. 2% neutrālizēts zelta chlōrida atšķaidījums 2 min. Reducēts ar neutrālizētu 5% tannīnskābes atšķaidījumu. Plankums nenokrāsojās. Vēl reizi uzlikts 2% neutrālizēts zelta chlōrida atšķaidījums. 15 sek. laikā plankums kļūst tumši pelēks. Uzlikts natrija bikarbonāts subsincē. Plankums kļūst mazliet tumšāks. Ungt. atropini sulfurici 1%.

Monoculus. Pa operācijas laiku acs nav sāpējusi. Naktī bijušas ļoti stipras sāpes. Nākošā dienā pēc operācijas (20. V. 31. g.) plakstiņi pietūkuši. Stipra asarošana. Acs stipri kairināta. Krāsotais plankums apakšējā pusē tumši pelēks, augšējā pusē gaišāks. 6. dienā plankums spīd. Kairinājums ilgst 12 dienas. Kosmētiskais efekts apmierinošs. Vis. = 8/200. Pēc 1 gada atsūtītā vēstulē slimniece raksta, ka plankuma krāsa sākusi mainīties 1 mēn. pēc operācijas. Tagad plankums esot debesszilā krāsā.

48) **Marija Š.**, 17 g. veca, strādniece. Sl. v. Nr. 8425.

O. d. Leucoma corneae totale. Pirms 3 gadiem slimojusi ar masalām, pie kam saslimusi arī labā acs un kļuvusi akla. Vēlas, lai izlabo labās acs izskatu.

St. praes.: O. d. Konjunktīva un asaru ceļi bez pārmaiņām. Acs bez kairinājuma pazīmēm. Visa radzene leukōma aizņemta. Leukōms konjunktīvas pārklāts, stipri vaskulārizēts. Vis. = 0.

O. s. bez pārmaiņām. Em. vis. = 1,0.

30. I. 29. g. **Tetovēšana.** Ar 4 mm. platu trepanu iegriezta rieviņa. Ar asu nazīti rieviņa padziļināta. Epitēls nokasīts ar skalpeli. 2% neutrālizēts zelta chlōrida atšķaidījums 4 min. Pa šo laiku stikla irbulītis ar vati 2 reizes iegremdēts zelta chlōrida atšķaidījumā. 5% tannīnskābes atšķaidījums 3 reizes uzpilināts. Pamazām plankums kļūst melns. Ungt. atropini sulfurici 1%. Monoculus.

31. I. 29. Sāpes pēc operācijas neesot bijušas. Acs maz kairināta. „Zīlīte" dienas gaismā koši melna, fokālā apgaismojumā — pelēka. Plankums apakšā stingri norobežots, augšā robežas izplūdušas. 6. dienā pēc operācijas viss tetovētais plankums jau spīd. Kairinājums ilgst 9 dienas. No malām plankums vēl melns, bet vidū krāsa pa daļai nogājusi, plankums pelēks. Ar katru dienu tetovētā plankuma vidus paliek gaišāks. 16. II. 29. (pēc 17 dienām), tetovētā iecirkņa vidū jau gluži balts plankums. Acs ābola konjunktīvā mediālā pusē ar spraugu lampu saredzami daudz sīki melni graudiņi, jādomā, aiztransportētie reducētā zelta graudiņi. 27. IV. 29. g. **Tetovēšana ar „rohe Siena" un grafīta maisījumu.** Mēģināts imitēt vaļaviksnenes zīmējumu. Krāsu ievadīt leu-

kōma audos neizdevās. Konjunktīva ātri uztūkst, acs ļoti sāpīga. Ungt. atropini 1%. Monoculus.

Pēc 1 mēneša, 27. V. 29. Leukōma periferās daļas mēģināts **tetovēt ar 5% sudraba nitrāta** atšķaidījumu. Leukōma apakšējās daļās ar skalpeli iegrieztas radiāras rieviņas. 5% sudraba nitrāta atšķaidījums 2 min. Reducēts ar 2% hidrazīnhidrāta atšķaidījumu. 10 sek. laikā plankums nokrāsojās netīri tumši zaļā krāsā. Skalots ar 1% vārāmās sāls atšķaidījumu. Operācija ļoti sāpīga. Ungt. atropini 1%. Monoculus. Tās pašas dienas vakarā acs stipri kairināta. Viss krāsotais plankums nogājis. Stiprais kairinājums un negatīvais kosmētiskais rezultāts atturēja mūs no tālākiem mēģinājumiem tetovēt leukōmu ar sudraba nitrātu.

49) **Antons, P.**, 31 g. vecs, strādnieks. Sl. v. Nr. 8463.

O. d. Leucoma corneae adhaerens partiale, occlusio et seclusio pupillae. 5 gadu vecumā esot slimojis ar masalām un labā acs kļuvusi neredzīga. St. praes.: 6. II. 29. g. **O. d.** Konjunktīva un asaru ceļi bez pārmaiņām. Apakšā pie limba uz radzenes 4 mm augsts un 3 mm plats ar varaviksneni saistīts leukōms. Leukōmā redzami vairāki tušas graudiņi, sekas no priekš 10 gadiem ārpus klīnikas izdarītā tetovējuma. Pārējā radzene bez pārmaiņām. Varaviksnenes zīmējums labi izteikts. Zīlīte 1 mm platumā, aizaugusi. Vis. = O.

O. s. bez pārmaiņām. Em. Vis. = 1,0.

6. II. 29. g. **Tetovēšana.** Ar 3 mm platu trepanu radzenes centrā iegriezta rieviņa. Epitēls nokasīts ar skalpeli. Neutralizēts 2% zelta chlōrida atšķaidījums 4 min. 5% tanninskābes atšķaidījums uzpilināts uz plankuma vairākas reizes. „Zīlīte" tikai vietām kļūst melna, vietām vēl redzami caurspīdīgi nenokrāsoti plankumiņi. Nenokrāsotie laukumiņi vēl kasīti ar skalpeli. 2% zelta chlōrida atšķaidījums 3 min. Reducēts ar 10% tannīnskābes atšķaidījumu. Homogenu melnu plankumu dabūt neizdodas. Ungt. atropini sulfurici 1%. Monoculus.

7. II. 29. Acs mēreni kairināta, mākslīgā zīlīte koši melna. Fokālā apgaismojumā redz nenokrāsotus plankumiņus. 10. dienā jau viss tetovētais plankums spīd. Neliels kairinājums ilgst 27 dienas.

Pēc 11 mēnešiem 29. I. 30. g. acs bez kairinājuma pazīmēm. Mākslīgā zīlīte apaļa, stingri norobežota. Dienas gaismā koši melna. Fokālā apgaismojumā redzamas gaišākas un tumšākas vietas. Plankums nav palicis gaišāks. Leukōma periferā daļa **tetovēta vaŗavīksnenei līdzīgā brūnā krāsā.** Epitēls nokasīts. Skābs 2% zelta chlōrida atšķaidījums 2 min. Reducēts ar 5% neutrālizētu tannīnskābes atšķaidījumu. Pēc 10 sek. plankums kļūst tumši brūns. Skābs 5% zelta chlōrids. Pēc dažām sek. plankuma krāsa gaišāki brūna.

30. I. 30. Sāpes pēc operācijas mazas. Tetovētais plankums brūnā krāsā. Plankuma laterālā pusē melna svītra. Acs maz kairināta. 9. dienā tetovētais plankums spīd. Acs kairinājums ilgst 17 dienas. Slimnieks redzēts pēc $1^1/_2$ mēn. (15. III. 30.). Acs bez kairinājuma pazīmēm. Mākslīgā zīlīte apaļa, koši melna, mākslīgā vaŗavīksnene brūnā krāsā. Tetovētie plankumi nav kļuvuši gaišāki. Kosmētiskais efekets labs.

50) **Fetinija, S.,** 38 g. veca, strādniece. Sl. v. Nr. 9803.

O. s. Leucoma corneae adhaerens, strabismus convergens.

9 gadu vecumā bakas, pie kam saslimusi arī kreisā acs. Vēlas, lai izlabotu kreisās acs izskatu.

St. praes.: O. d. bez pārmaiņām. Em. Vis. = 1,0.

O. s. Konjunktīva un asaru ceļi bez pārmaiņām. Acs ābols bez kairinājuma pazīmēm. Radzenes apakšējā pusē un centrā plašs ar vaŗavīksneni saistīts leukōms. Vietām leukōms koši balts (kaļķainā deģenerācija). Vis. = $1/\infty$

30. VII. 29. **Tetovēšana.** Ar 3 mm platu trepanu radzenes centrā iegriezta rieviņa. Epitēls nokasīts ar nazīti. Skābs 2% zelta chlōrida atšķaidījums 2 min. Reducēts ar 2% hidrazīnhidrāta atšķaidījumu. Pēc 2—3 sek. tetovējamais iecirknis nokrāsojās spilgti melns. Plankuma malas ar violētu nokrāsu. Ungt. atropini sulfurici 1%. Monoculus.

31. VII. 29. Bijušas nelielas sāpes. Acs nav kairināta. Plankums augšējā iekšējā pusē un centrā mazliet gaišāks, nekā tūlīt pēc operācijas. Reducētais zelts pa daļai nogājis. Sestā dienā pēc operācijas viss tetovētais plankums jau spīd.

6. VIII. 29. Leukōma **periferās daļas tetovēšana** vaŗavīksnenei līdzīgā krāsā. No tetovējamās vietas nokasīts epitēls. 5% skābs zelta chlōrida atšķaidījums 2 min. No epitēla at-

brīvotais plankums spilgti dzeltenā krāsā. Ammonium bromatum 2,0, kalium jodatum (1:10) 0,6, aqua destill. ad 20,0 šķīdums ar ap stikla irbulīti aptītu vati uz 5 sek. uzlikts uz tetovējamā plankuma. Plankums kļūst gaiši brūns. Slimniece jūt stipras sāpes. 3% kokaīns. Ungt. atropini sulfurici 1%. Monoculus. Nākošā dienā acs maz kairināta. Agrāk tetovētā „zīlīte" spilgti melna. Svaigi tetovētais plankums zilgani pelēkā krāsā. Brūnā krāsa pa nakti izzudusi. Gar tetovētā plankuma malām ļoti tieva sarkani - brūna svītriņa. 7. dienā viss tetovētais plankums spīd. Neliels kairinājums ilgst 10 dienas. 16. VIII. 29. ārstēšana izbeigta. Kosmētiskais efekts labs. „Zīlīte" košī melna, „vaļavīksnene" zilā krāsā. Pēc 1 nedēļas 22. VIII. 29. g. slimniece atkal ierodās L. U. acu klīnikas ambulancē. Naktī acs esot sāpējusi. Uz leukōma mākslīgās zīlītes centrā vāts. Vāts sadzīst, un acs apmierinās $2^1/_2$ ned. laikā, bet tetovētais plankums „zīlītes" iecirknī pa lielākai daļai izzudis. Pēc $^1/_2$ gada (10. II. 30.) melnais plankums no centra pilnīgi izzudis. Zilgani pelēkā krāsa turas labi.

51) **Emilija U.**, 17 g. veca, adītāja. Sl. v. Nr. 15573.

O. d. Leucoma corneae adhaerens, glaucoma secundarium.

Pirms 8 gadiem slimojusi ar masalām. Pēc masalām acs sākusi sāpēt un kļuvusi neredzīga.

St. präes.: O. d. Konjunktīva un asaru ceļi bez pārmaiņām. Acs ābols bez kairinājuma pazīmēm. Visu radzenes ārējo apakšējo kvadrantu ieņem plāns, ektatisks, vaskulārizēts leukōms. Uz pārējām radzenes daļām sīkas makulas. Vaļavīksnene atrofiska, saistīta ar leukōmu.

Vis. = O. T. = 40.

O. s. bez pārmaiņām. Em. Vis. = 1,0. T. = 18.

2. VI. 31. Leukōma periferā daļa **tetovēta brūnā krāsā.** Epitēls nokasīts ar skalpeli. 2% skābs zelta chlōrida atšķaidījums 2 min. Uzgaidīts, kamēr plankums apžūst. 2% tanīnskābes atšķaidījums. Plankums kļūst dzelteni brūns. Vēl reizi 2% skābs zelta chlōrida atšķaidījums 1 min. Plankums kļūst mazliet gaišāks. Ungt. pilocarpini hydrochlorici 1%. Monoculus. 3. VI. 31. Bijušas stipras sāpes. Acs mēreni kairināta. Plankums tumši brūnā krāsā, tumšāks nekā tūlīt pēc

operācijas. 8. dienā viss tetovētais plankums spīd. Kairinājums turas 10 dienas.

12. VI. 31. g. Acs bez kairinājuma pazīmēm. Tetovētais plankums brūnā krāsā. Pie spraugu lampas redzams, ka gaiši brūnās vietas sastāv no sīkiem spīdošiem zelta graudiņiem. No vaļaviksnenes reflektētā gaismā viss plankums sarkanā krāsā.

16. VI. 31. g. **Tetovēta šķietamā zīlīte.** Ar 4 mm platu trepanu iegriezta rieviņa. Epitēls nokasīts ar skalpeti. 2% neutrālizēts zelta chlorida atšķaidījums 2 min. 1 min. nogaidīts, kamēr plankums nožūst. Plankums dzeltenā krāsā. Uzlikts natrija bikarbonāts substancē. Reducēts ar neutrālizētu 5% tannīnskābes atšķaidījumu. Dažās sekundēs plankums kļūst koši melns un stipri atšķiras no agrāk tetovētās brūnās vietas.

17. VI. 31. Pēc operācijas acs stipri sāpējusi. Asarošana. Acs stipri kairināta. Tetovētais plankums stingri norobežots, koši melns. Piektā dienā jau tetovētais plankums spīd. Kairinājums ilgst 10 dienas. Pēc $9^1/_2$ mēn.-(31. III. 32. g.) tetovētais zīlītes iecirknis tumši pelēkā krāsā, nav vairs spilgti melns, kā pēc operācijas. Trepana grieziena vieta melna. Vaļaviksnenei līdzīgi tetovētā daļā krāsa mainījusies. Plankums zilgani pelēkā krāsā. Brūnā krāsa turas vēl tikai nelielā iecirknī ap tetovēto „zīlīti".

52) **Marija P.,** 65 g. veca. Sl. v. Nr. 10285.

O. s. Trachoma III. Leucoma corneae totale. 1925. g. ulcus corneae totale. 1930. g. izlobīti abi asaru maisiņi. Ārstēta L. U. acu klīnikā.

St. praes.: 8. VI. 31. g. **O. d.** Asaru maisiņa iecirknī lineāra rēta. Konjunktivā trachōma rētas. Pannus trachomatosus vetus. Priekšējais kambaris, vaļaviksnene bez pārmaiņām. Centrāla katarakta. Vis. = 10/200.

O. s. Asaru maisiņa iecirknī lineāra rēta. Trachōms III. Acs ābols bez kairinājuma pazīmēm. Visa radzene vaskulārizēta leukōma ieņemta.

Vis. — $1/\infty$ Projekcija nepareiza.

9. VI. 31. g. **Tetovēšana. O. s.** Ar 4 mm platu trepanu iegriezta leukōma centrālās daļās rieviņa. Epitēls nokasīts

ar skalpeli. Leukōms stipri asiņo. 2 pilieni adrenālīna 1:1000, asiņošana apstājas. 2% neutrālizēts zelta chlōrida atšķaidījums 2 min. Uzgaidīts, kamēr plankums apžūst. 5% neutrālizēts tanīnskābes atšķaidījums. Pēc 1 minūtes plankums kļūst tumši pelēks. 2% neutrālizēts zelta chlōrida atšķaidījums. 1 min. laikā plankums kļūst spilgti melns.

10. VI. 31. Bijušas nelielas sāpes. Asarošana. Acs maz kairināta. Plankums koši melns. Stipri nokrāsota ar trepanu iegrieztā rieviņa. Laterālā pusē 1 mm platumā no plankuma malas reducētais zelts nogājis. 4. dienā pēc operācijas jau viss tetovētais plankums spīd. Niecīgs kairinājums turas 6 dienas.

16. VI. 31. g. Leukōma periferās daļas **tetovētas zilā krāsā.** Epitēls nokasīts ar skalpeli. 5% skābs zelta chlōrida atšķaidījums 2 min. Ammonium bromatum 2,0, kalium jodatum (1:10) 0,6, aqua destill. ad 20,0 šķīdums 5 sek. Plankums tūlīt kļūst gaiši brūns. Ungt. atropini sulfurici 1%. Monoculus. 17. VI. 31. Bijušas nelielas sāpes. Acs mēreni kairināta. Tetovētais plankums tikai vietām zils, bet pa lielākai daļai violētā krāsā. 4. dienā pēc operācijas acs maz injicēta. Plankums ziis ar violētu nokrāsu. Gar malām violēta svītra. Plankums spīd. Mērens kairinājums turas 8 dienas.

Pēc 4 mēnešiem (5. X. 31. g.) acs bez kairinājuma pazīmēm. Tetovētais melnais plankums gandrīz pilnīgi nogājis, zilais plankums tikko saredzams.

Labāka pārskata dēļ šai grupai pievienoju vēl dažus gadījumus, kur tetovēts ar zelta chlōridu pēc tam, kad tetovēšana ar platīna chlōridu nebija devusi apmierinošus rezultātus.

53) **Raisa R.**, 25 g. veca, strādniece. Sl. v. Nr. 8780.

O. d. Leucoma corneae adhaerens. Coloboma iridis artificiale.

1907. g. slimojusi ar skrōfulōzi un no tā laika ar labo aci nevarējusi vairs redzēt. 1916. g. ārpus klīnikas taisīta iridektomija un leukōma tetovēšana ar tušu.

20. III. 29. g. **St. praes.: O. d.** Konjunktīva un asaru ceļi bez pārmaiņām. Acs ābols bez kairinājuma pazīmēm. Radzenes centrālās daļas ieņem ar varavīksneni saistīts leukōms. Leukōmā vairāki dzelteni plankumiņi (hialina deģenerācija)

un vairāki tušas graudiņi. Laterālā apakšējā pusē redzams plats mākslīgs kolobōms. Vis. = 1/ ∞

O. s. bez pārmaiņām. Rfr. + 0,5 D. Vis. = 1,0.

20. III. 29. g, **Tetovēšana.** Ar 4 mm platu trepanu leukōmā iegriezta rieviņa. Ar Graefe's nazīti nokasīts epitēls un deģenerētie plankumiņi. 2% **platīna chlōrids** 2 min. Reducēts ar 2% hidrazīnhidrāta atšķaidījumu. Plankums tikai pēc 2 min. nokrāsojas melns. Ungt. atropini sulfurici 1%. Monoculus. Pēc 2 stundām iestājušās ļoti stipras sāpes, kuŗas ilgušas 4 stundas. 21. III. 29. Acs mēreni kairināta. Plankums melnā krāsā, stingri norobežots, homogens. 6. dienā plankums jau spīd. Acs kairināta 15 dienu laikā. Pēc 3 mēnešiem

Gad. 53

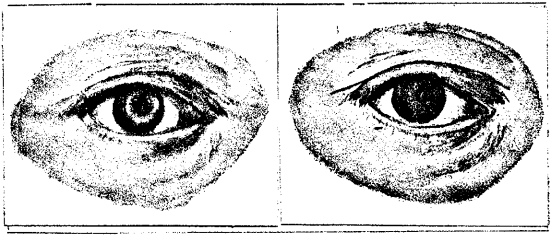

Priekš operācijas Pēc operācijas

platīns jau pa lielākai daļai nogājis. Tetovētā plankuma vidus balts.

13. VIII. 29. g. **Tetovēšana atkārtota** No atkrāsotām vietām nokasīts epitēls. 2% neutrālizēts zelta chlōrida atšķaidījums 2 min. Reducēts ar 2% neutrālizētu tannīnskābes atšķaidījumu. Pēc 2 minūtēm plankums tikai pelēkā krāsā. Skābs 5% zelta chlōrida atšķaidījums. 5 sek. laikā plankums kļūst brūns. Centrā uzlikts natrija bikarbonāts substancē. Plankums centrā koši melns. Augšējā leukōma periferijā uzlikts ammonium bromatum 2,0, kalium joďatum (1:10) 0,6, aqua destill. ad 20,0 šķīdums 5 sek. laikā. Plankums gaiši brūnā krāsā. Ungt. atropini sulfurici 1%. Monoculus. Tās pa-

šas dienas vakarā acs stipri kairināta. Radzenes centrā plankums homogens, koši melns, periferijā tumši zils. 6. dienā jau tetovētais plankums spīd. Acs kairinājums turas 13 dienas. Pēc 2 gadiem (18. XI. 31. g.) acs bez kairinājuma pazīmēm. Vidū tetovētais iecirknis koši melns ar 2 maziem, brūniem plankumiņiem. No malām plankums atkrāsojies, visapkārt tetovētai „zīlītei" gaiši pelēka josla. 25. XI. 31. g. josla **tetovēta ar šķidrās tušas un cinobra maisījumu.** Krāsu ar kaltiņu viegli izdodas ievadīt leukōma audos. Leukōms nokrāsots tumši brūnā krāsā. Ungt. atropini sulfurici 1%. Monoculus.

26. XI. 31. g. Plakstiņi mazliet pietūkuši. Stipra asarošana. Acs mēreni kairināta. Tetovētais iecirknis tumši brūnā krāsā, tā virsma nelīdzena, nespīd. 4. dienā pēc operācijas plankums jau spīd. Kairinājums turas 6 dienas. Kosmētiskais efekts ļoti labs. Redzama spilgti melna „zīlīte" un tumši brūna „vaļaviksnene".

Pēc 1 gada un 3 mēn (9. I. 33. g.) acs bez kairinājuma pazīmēm. Krāsas labi turas. Slimniece ar gūtiem panākumiem ļoti apmierināta. Vis. priekš operācijas 1/∞ tagad 3/200.

54) **Aleksandrs Š.**, 18 g. vecs, miesnieks. Sl. v. Nr. 9205.

O. s. Leucoma corneae adhaerens. iridodialysis.

Pirms 11 gadiem ar zaru ievainojis kreiso aci. Tūlīt pēc ievainojuma acs kļuvusi akla.

St. praes.: 8. V. 29. **O. d.** Bez pārmaiņām. Em. Vis. = 1,0.

O. s. Konjunktīva un asaru ceļi bez pārmaiņām. Radzene zilgani bālā krāsā, vāji caurspīdīga. Horizontālā meridiānā balta svītrveidīga rēta. Vaļaviksnene mediālā pusē atrauta. Laterālā pusē saistīta ar rētu. Acs dibena refleksu nevar dabūt. Vis. — 0.

8. V. 29. **Tetovēšana.** Ar 4 mm platu trepanu radzenes centrā iegriezta rieviņa. Epitēls nokasīts. Zem epitēla ļoti cieti rētas audi. 2% platīna chlōrida atšķaidījums 2 min. Reducēts ar 2% hidrazīnhidrāta atšķaidījumu. Augšējā plankuma puse nokrāsojas spilgti melnā krāsā, bet apakšējā puse vēl pēc 4 min. nav nokrāsojusies. Ungt. atropini sulfurici 1%. Monoculus. Pēc operācijas bijušas stipras sāpes. Pēc 4 dienām tetovētā plankuma augšējā puse jau spīd, apakšējā nenokrāsotā puse vēl nespīd. Acs kairinājums turas 5 dienas. Pēc

1 nedēļas (15. V. 29. g.) **tetovēšana** atkārtota, leukōma virsējās kārtas apakšējā zilītes iecirknī nokasītas ar asu nazi. **Neutrālizēts 2% zelta chlōrida** atšķaidījums 2 min. Reducēts ar 5% neutrālizētu tanninskābes atšķaidījumu. Plankums nokrāsojas brūnā krāsā. Uzlikts virsū vēl reizi tas pats zelta chlōrida atšķaidījums. Dažu sek. laikā plankums kļūst koši melns. Ungt. atropini sulfurici 1%. Monoculus.

16. V. 29. g. Bijušas stipras sāpes. Acs maz kairināta. Krāsotais plankums koši melns, tumšāks nekā ar platīna chlōridu krāsotā daļa. Pēc 4 dienām jau tetovētais plankums spīd. Acs kairināta 5 dienu laikā. Tetovētā zīlīte ļoti labi turas. Pēc ievāktām ziņām acs jau 3 gadus izskatoties ļoti labi un nevarot pazīt, ka tā būtu krāsota.

55) **Stanislava L.**, 46 g. veca, kalpone. Sl. v. Nr. 9100.

O. d. Leucoma corneae adhaerens.

Labā acs pirms 15 gadiem tikusi ievainota un pēc tam krāsota (ārpus klīnikas).

25. IV. 29. g. **St. praes.: O. d.** Plakstiņu konjunktīva viegli injicēta. Asaru ceļi bez pārmaiņām. Radzenes centrālās daļas ieņem leukōms. Leukōmā redzami vairāki tušas graudiņi. Gar leukōma augšējo malu saskatāma zīlīte. Vis. = 9/200.

O. s. Plakstiņu konjunktīva viegli injicēta. Rfr. + 0,5 D. Vis. =1,0.

27. IV. 29. **Tetovēšana.** Leukōmā ar asu naziti apzīmētas tetovējamā iecirkņa robežas, pie kam tika vērsta uzmanība, lai neaizskārtu dzidru redzeni leukōma augšējā malā un tetovējot nepamazinātu redzi. Epitēls no apzīmētā iecirkņa nokasīts. 2% platīna chlōrida atšķaidījums 2 min. 2% hidrazīnhidrāta atšķaidījums. 15 sek. plankums nokrāsojas koši melns. Pēc 7 dienām viss tetovētais plankums jau spīd un acs apmierinājusies. Kosmētiskais efekts labs. „Zīlīte" koši melna. Redze cēlusies, **priekš operācijas 9/200, tagad 18/200.** 6.V. 29. Leukōma apakšējā daļa **tetovēta zilā krāsā.** Epitēls nokasīts. **Indigozol 0** (2%) 2 min. Zelta chlōrids 1 : 300 2 min. Plankums nokrāsojās zilā krāsā. Nākošā dienā acs mēreni kairināta, bet viss zilais plankums izzudis. Pēc 1 nedē-

ļas acs pilnīgi apmierinās. 24./V. 29. g. Tetovētā leukōma centrā vāts. Vāts sadzīst 2 nedēļu laikā. 24. VII. 29. g. **Tetovēšana.** 2% neutrālizēts **zelta chlōrida** atšķaidījums 2 min. Reducēts ar 5% neutrālizētu tanninskābes atšķaidījumu. Plankums pelēkā krāsā. Vēl reizi 2% neutrālizēts zelta chlōrida atšķaidījums. 1/2 min. laikā plankums kļūst melns. Ungt. atropini sulfurici 1%. Monoculus. 25. VII. 29. Acs stipri sāpējusi. Plakstiņi uztūkuši. Acs mēreni kairināta. Plankuma centrs mazliet gaišāks, nekā tūlīt pēc operācijas, daļa reducētā zelta chlōrida nogājusi. 9. dienā tetovētais iecirknis spīd. Kairinājums turas 10 dienas. Kosmētiskai efekts apmierinošs. 16. X. 29. g. (pēc 3 mēn.). Visu laiku slimniece jutusies labi un bijusi apmierināta ar gūtiem panākumiem. Priekš 2 dienām acs atkal sākusi sāpēt.. **St. praes.:** Stiprs blepharospasmus. Acs stipri kairināta. Tetovētā leukōma centrā 2 mm plata vāts. Ungt. collargoli 10%. Monoculus. 1 1/2 mēnešu laikā vāts sadzīst. No tetovētā plankuma palicis vēl pāri tikai mazs sirpveidīgs loks 1 mm platumā. Vis.=1/∞ Uz slimnieces neatlaidīgo vēlēšanos pēc 1 1/2 gada **tetovēšanu** atkārto 6./V. 31. g. Ar 4 mm platu trepanu leukōmā iegriezta rieviņa. Ar rievaino kaltiņu uzmanīgi bakstot, šķidrā tuša ievadita leukōma audos. Izdodas dabūt stingri norobežotu koši melnu plankumu. Ungt. atropini sulfurici 1%. Monoculus. 7. V. 31. g. Acs mēreni kairināta. Tetovētais plankums koši melns, tā virsma nelīdzena. 4. dienā plankums jau spīd. Neliels kairinājums turas 5 dienas. Kosmētiskais efekts labs. Tetovētais plankums koši melns, stingri norobežots. Pēc ārstēšanas pabeigšanas slimniece vairs nav rādījusies.

56) **Pēteris P.**, 18 g. vecs, strādnieks. Sl. v. Nr. 9785.

O. d. Leucoma corneae adhaerens. 5 g. vecumā labā acs esot sāpējusi un palikusi neredzīga.

St. praes.: O. d. Konjunktīva un asaru ceļi bez pārmaiņām. Abus apakšējos radzenes kvadrantus ieņem plašs ar vaļavīksneni saistīts vaskulārizēts leukōms. Leukōma centrālās daļās redzama kaļķainā deģenerācija. Vis. = 0. O. s. bez pārmaiņām. Rfr. + 0,5 D. Vis. = 1,0.

29. VII. 29. g. **Tetovēšana.** Ar 4 mm platu trepanu iegriezta rieviņa. Epitēls nokasits. 2% platīna chlōrida at-

šķaidījums 2 min. Reducēts ar 2% hidrazīnhindrāta atšķaidījumu. 2 min. laikā tetovējamais iecirknis tikai vietām kļūst pelēks. Vēl 1 min. turēts virsū, tas pats platīna chlorīda atšķaidījums un reducēts ar hidrazīnhidrātu. Plankuma krāsa nemainās. Uzlikts 2% skābs zelta chlorīda atšķaidījums. Dažās sekundēs plankums kļūst koši melns. Ungt. atropini sulfurici 1%. Monoculus. Tās pašas dienas vakarā acs mēreni kairināta, un viss krāsotais plankums jau nogājis. 7. dienā tetovētais plankums spīd un acs apmierinājusies.

6. VIII. 29. g. **Tetovēšana atkārtota.** Epitēls nokasīts. 2% neutrālizēts zelta chlorīda atšķaidījums 2 min. Reducēts ar 5% neutrālizētu tannīnskābes atšķaidījumu. 2 min. laikā plankums kļūst tikai vāji pelēk-brūns. Uz tetovējamā iecirkņa uzlikts kokaīns substancē, pēc tam 2% neutrālizēts zelta chlorīda atšķaidījums. 1 min. laikā plankums kļūst koši melns. Ungt. atropini sulfurici 1%. Monoculus.

7. VIII. 29. Acs pēc operācijas stipri sāpējusi. Acs mēreni kairināta. Tetovētais plankums stingri norobežots, koši melns. Neliels kairinājums turas 7 dienu laikā, arī 7. dienā viss plankums jau spīd. Pēc 1 mēneša 10. IX. 29. g. **tetovēta māksliga varavīksnene.** Ar asu skalpeli leukōmā iegrieztas raudzas radiāras rievas. 2% neutrālizēts zelta chlorīda atšķaidījums 2 min. Reducēts ar 5% neutrālizētu tannīnskābes atšķaidījumu. Dabū sīkas melnas radiāras rievas. Tetovētais plankums ļoti atgādina varavīksneni, tikai ir tumšāks par dabisko varavīksneni. Ungt. atropini sulfurici 1%. Monoculus. Tās pašas dienas vakarā acs mēreni kairināta un tetovētais plankums palicis vēl tumšāks. Otrā rītā (11. IX. 29. g.) viss tetovētais plankums izzudis, palikuši vēl reti ļoti sīki plankumiņi. 7. dienā tetovētais plankums spīd un acs apmierinājusies.

14. IX. 29. Leukōma periferā daļa **tetovēta zilā krāsā ar coelin-zilā un šķidrās tušas maisījumu.** Ar kaltiņu viegli izdodas krāsu ievadīt leukōma audos un nokrāsot to mazliet tumšāku par dabisko varavīksneni. Limbs izveidots ar šķidro tušu. Acs pēc operācijas maz kairināta. 4. dienā jau viss plankums spīd. Neliels kairinājums turas 9 dienas. Kosmētiskais efekts ļoti labs. 50 cm atstatumā nevar atšķirt labās acs varavīksnenes krāsu no kreisās. Fokālā apgaismojumā

redz gaiši zilus plankumiņus apm. 1/3 mm lielumā. Limbs stingri norobežots, tumšs.

14. XII. 29. Tetovētās „vaŗavīksnenes" krāsa labi turas. Šķietamā zilīte vēl tikai gaiši pelēkā krāsā. Reducētā zelta chlōrida graudiņi izzuduši 4 mēn. pēc tetovēšanas. Pie spraugu lampas redzami leukōmā daudzi asinsvadi. Lielākie asinsvadi atrodas radzenes dziļākos slāņos, mazākie virsējos slāņos. Tuša leukōmā atrodas ļoti sīku graudiņu veidā. Coelinzilais vietām redzams kā zilgana migla, vietām kā samērā lieli graudiņi. Ar zelta chlōridu krāsotā vietā leukōma virsējos slāņos sastopami atsevišķi ļoti sīki melni graudiņi.

15. I. 30. g. Ar šķidro tušu **tetovēta šķietamā zilīte.** Acs

Gad. 56

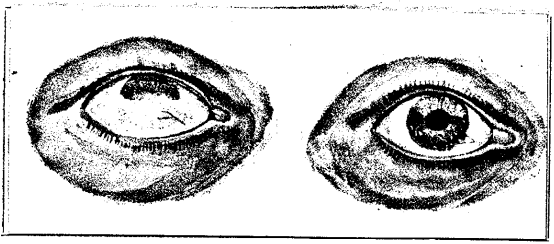

Priekš operācijas Pēc operācijas

ābols mīksts un samērā grūti ir impregnēt tušu leukōma audos. Izdodas dabūt homogenu koši melnu plankumu. Ungt. atropini sulfurici 1%. Monoculus.

16. I. 30. Acs daudz mazāk sāpējusi, nekā pēc tetovēšanas ar zelta chlōridu. Acs maz kairināta. Tetovētais plankums dienas gaismā koši melns. Fokālā apgaismojumā redz vairākus sīkus nenokrāsotus plankumiņus. 3. dienā pēc operācijas plankums spīd. Neliels kairinājums turas 4 dienas. Pēc 2 g. 8 mēn. (27. IX. 32.) zilīte koši melna, zilā krāsa izzudusi un vaŗavīksnenei līdzīgi tetovētā leukōma daļa pelēka. Limbs labi izteikts. Kosmētiskais efekts labs. Slimnieks apmierināts ar operācijas rezultātiem.

Klīniskā materiāla pārskats.

Ar zelta chlōridu tika tetovētas:

Dzidras radzenes (gad. Nr. 38, 39) 2 reizes.

Leucoma corneae adhaerens partiale (gad. Nr Nr. 40, 42, 43, 44, 46, 47, 49 I, 49 II, 50 I, 50 II, 51 I, 51 II, 53, 54, 55, 56 I, 56 II, 56 III) 18 reizes.

Leucoma corneae adhaerens fere totale (gad. Nr. Nr. 41, 45) 2 reizes.

Leucoma corneae totale (gad. Nr. Nr. 1, 48, 52 I, 52 II) 4 reizes. Pavisam tetovēts 26 reizes.

Zīlīte imitēta (gad. Nr. Nr. 1, 38, 39, 40, 41, 42, 44, 45, 47, 48, 49, 50, 51, 52, 54, 55, 56 I, 56 II) 18 reizes.

Vaŗavīksnene imitēta (gad. Nr. Nr. 49, 50, 51, 52, 56) 5 reizes.

„Zīlīte" un „vaŗavīksnene" vienā seansā tetovētas (gad. Nr. Nr. 43, 46, 53) 3 reizes.

Vienreizēja neutrālizēta zelta chlōrida pielietošana un sekojošā reducēšana ar 5% tanninskābes atšķaidījumu deva labus panākumus tūlīt pēc operācijas tikai 6 gadījumos. (Tabula VI):

TABULA VI.

Gad. №	Zelta chlōr.	Iedarb. laiks	Tanninskābe	Krāsa
1.	2% neutr.	2 min.	5% skāb.	Melna
40.	2% „	2 „	5% „	Koši melna
42.	2% „	2 „	5% neutr	„ „
48.	2% „	4 „	5% skāb.	Melna
56.	2% „	2 „	5% neutr.	Melnas radiāras svītras
44.	5% „	2 „	5% „	Koši melna

9 gadījumos vienreizējā zelta chlōrida pielietošana un tūlītējā reducēšana bija nepietiekoša, jo tetovējamais plankums nokrāsojās tikai pa daļai, jeb ļoti vāji un vajadzēja vēl reizi uzlikt zelta chlōrida atšķaidījumu. (Tabula VII):

TABULA VII.

Gad. №	Zelta chlōr.	Iedarb. laiks	Tanninskābe	Krāsa	Zelta chlōr.	Krāsa
38.	2% neutr.	2 min.	5% neutr.	Pelēka	2% neutr.	Koši melna
39.	2% „	2 „	5% „	„	2% „	Koši melna ar metal. spīd.
47.	2% „	2 „	5% „	Gaiši pelēka	2% „	Tumši pelēka
54.	2% „	2 „	5% „	Brūna	2% „	Koši melna
49.	2% „	4 „	5%s kāba	Vietām melna	2% „ + Acid. tannic. 10%	Homogeni melna nav
52.	2% „	2 „	5% neutr.	Tumši pelēka	2% neutr.	Koši melna
55.	2% „	2 „	5% „	Pelēka	2% „	Melna
56.	2% „	2 „	5% „	Pelēki brūna	2% „	„
41.	2% „	2 „	5% skāba	Vāji pelēka	5% skāba	Gaišā okera brūnā krāsā

No augšējās tabulas mēs redzam, ka visos gadījumos, kur otru reizi uz tetovējamā plankuma uzlikts neutrālizēts zelta chlōrida atšķaidījums, plankums nokrāsojās melns. Beidzamā gadījumā, kur tika uzlikts skābs zelta chlōrida atšķaidījums — okera brūnā krāsā. Šo zelta chlōrida īpašību dot melnu vai brūnu krāsu, atkarībā no tā reakcijas, pielietoju brūnas vaŗaviksnenes imitēšanai. (Gad. Nr. 49 un 51.). Pēc atkārtotas zelta chlōrida uzlikšanas, brūnu kļuvušo plankumu var padarīt melnu, uzliekot uz plankuma natr. bicarb. substancē. Šo paņēmienu izlietoju, lai vienā seansā nokrāsotu „ziliti" melnu un „vaŗaviksneni" brūnu. (Gad. Nr. 43.). Robežas starp melnu un brūnu krāsu nav stingras, un acs kairinājums pēc operācijas ir stiprs, kamdēļ ieteicamāki ir tetovēt 2 paņēmienos. Koši melnu krāsu var dabūt arī uzliekot uz no epitēla atbrīvotā iecirkņa skābu 2% zelta chlōrida atšķaidījumu un neutrālizējot to radzenes audos, uzliekot uz

plankuma natr. bicarb. substancē, un tikai pēc tam reducējot ar tanninskābi. (Gad. Nr. 51.)

Visvienkāršāki var panākt plankuma nokrāsošanu melnā krāsā, reducējot 2% skābu zelta chlōrida atšķaidījumu ar 2% hidrazīnhidrāta atšķaidījumu (Gad. Nr. 45, 46, 50.). Visos šais gadījumos dažu sekunžu laikā plankums nokrāsojās spilgti melns, un otrreizēja zelta chlōrida atšķaidījuma uzlikšana uz plankuma nebija vajadzīga, izņemot gadījumu Nr. 45, kur tika lietots ļoti vājš, $1^1/_4$% zelta chlōrida atšķaidījums un reducēts ar $^1/_{16}$% hidrazīnhidrāta atšķaidījumu. Centrā plankums kļūst melns, bet periferijā nenokrāsojas. Pēc otrreizējās zelta chlōrīda un hidrazīnhidrāta uzlikšanas plankums koši melns.

Gluži nejaušā ceļā man izdevās leukōmu nokrāsot zilā krāsā. Mēģinot nokrāsot filtra papīru ar zelta chlōridu dažādās krāsās, uzgāju, ka gaiši brūna krāsa dabūjama, ja uz zelta chlōridā saslapināta papīra uzpilina dažus pilienus Ammonium bromatum 2,0, kalium jodatum (1 : 10) 0,6, aqua destill. ad 20,0. Vēlēdamies nokrāsot leukōmu gaiši brūnā krāsā, izmēģināju šo paņēmienu gad. Nr. 50. Tetovējamais plankums tūlīt pēc operācijas bija gaiši brūns, bet otrā dienā visa brūnā krāsā bija nogājusi, un plankums bija gaiši zils. Pārbaudīju šo paņēmienu. Gadījumā Nr. 53 dabūju tumši zilu krāsu un gad. Nr. 52 — gaiši zilu krāsu ar samērā stipru violetas krāsas piemaisījumu.

Kosmētiskais efekts pēc tetovēšanas ar zelta chlōridu ir ļoti labs. Krāsotā „zilite" koši melna, stingri norobežota. Fokālā apgaismojumā redzams, ka krāsotais plankums nav gluži homogens. Dažas vietas ir koši melnas, dažas vietas gaišākas ar metalliskā zelta spīdumu. Pie spraugu lampas redzams, ka pa daļai radzene nokrāsota arī ārpus trepana grieziena rievas. Šī rieva nav gluži vienmērīgi nokrāsota. Reducētā zelta nogulšņu slānis atrodas radzenes virsējos slāņos, pie kam svaigos gadījumos plankuma virsma nelīdzena. Ar laiku epitēls gludi pārsedz krāsoto iecirkni, bet krāsotā slāņa līmenis tomēr paliek nelīdzens. Pa lielākai daļai arī krāsa nav gluži homogena. Ir tumšākas vietas, kas sastāv no ļoti sīkiem graudiņiem un gaišākas vietas — no rupjākiem graudiņiem. Spilgti melnās vietas ir plānākas par brūnām vietām.

Tetovēšanu ar zelta chlōridu slimnieki panes samērā grūti. Puse no visiem tetovētiem sūdzas par stiprām sāpēm. (Nr. 1, 38, 41, 43, 44, 46, 47, 49, 50, 51, 53, 54, 56.) Tikai 2 gadījumos (Nr. 40, 48) sāpes pēc operācijas nav bijušas. Jādomā, ka krāsošana ar zelta chlōridu samērā stipri bojā radzenes virsējos slāņus, jo krāsotā plankuma epitēlizācija ir palēināta. (Tabula VIII):

TABULA VIII.

Ar zelta chlōridu tetovētā iecirkņa epitēlizācijas laiks.

Dienas	4	5	6	7	8	9	10	12	15	16	?
Gadīj. kārtas №№	38 40 44 54 52 52	1 51 39	45 47 50 53 48	50 56 56 56	51	49 55	49	43	41	46	42
Gadījumu skaits . . .	6	3	5	4	1	2	1	1	1	1	1

Ar zelta chlōridu tetovētais iecirknis parasti 4.—7. dienā spīd. Atsevišķos gadījumos epitēlizācija var ilgt arī lielāku laiku. Nelabvēlīgu iespaidu atstāj uz epitēla reģenerācijas laiku atkārtota zelta chlōrida lietošana, kaut gan atsevišķos gadījumos (Nr. 38, 39, 52, 54) arī ar šo krāsošanas metodi epitēlizācija ilgst tikai 4 dienas.

Kairinājums pēc tetovēšanas ar zelta chlōridu ir samērā stiprs un, kā redzams tabulā IX, turas pa lielākai daļai no 6—10 dienām. Ir svārstīšanās kā uz vienu, tā otru pusi. 2 gadījumos (Nr. 46 un 50) acs pirmā pārsiešanā bija bez kairinājuma pazīmēm, bet dažos gadījumos kairinājums bija ļoti stiprs.

TABULA IX.

Kairinājuma ilgums pēc tetovēšanas ar zelta chlōridu.

Dienas	1	4	5	6	7	8	9	10	12	13	17	24	27	1 g. 10 m.	?
Gad. №№	46 50	40	54	44 1 52 45	43 56 56 56	52	48 38	50 51 51 55	47	53	49	41	49	39	42
Gad. skaits . .	2	1	1	4	4	1	2	4	1	1	1	1	1	1	1

Gad. Nr. 39 pēc operācijas iestājās serōzs vaŗavīksnenes iekaisums un vēl pēc 1 gada un 10 mēn. acs nav pilnīgi apmierinājusies. Uz operācijas gala iznākumu un kosmētisko efektu kairinājums manāmu iespaidu neatstāja.

Par acs kairinājumu atkarībā no tetovēšanas technikas jāsaka, ka vismazākais kairinājums bija gadījumos, kur skābais jeb neutrālizētais zelta chlōrida atšķaidījums tika reducēts ar hidrazīnhidrātu. Gadījumos, kur tika reducēts ar tanninskābi, kairinājums bija stiprāks. Visstiprākais kairinājums bija gadījumos, kur pēc vienreizējās zelta chlōrida uzlikšanas un reducēšanas nevarēja dabūt kaut cik apmierinošus rezultātus, kamdēļ vēl otru reizi bija jāuzliek uz tetovējamā iecirkņa zelta chlōrida atšķaidījums.

Jādomā, ka zelta chlōrids dažos gadījumos rada arī ilgstošu radzenes kairinājumu bez akūtām iekaisuma pazīmēm. Raksturīgs ir gadījums Nr. 38, kur tika tetovēta dzidra radzene. 8 dienās acs pilnīgi apmierinājās. Kosmētiskais efekts bija ļoti labs. 2 gadu laikā slimniece jutusies ļoti labi, acs nekad neesot sāpējusi, tikai krāsotais plankums pamazām izzudis. Tetovētā plankuma vietā macula corneae. Radzenē ieaudzis ļoti daudz asinsvadu. Gad. Nr. 39 — 1 gada laikā pēc dzidras radzenes tetovēšanas tajā ieaudzis tik daudz asinsvadu, ka tā izskatās sārta. Šādu bagātīgu asinsvadu attistīšanos dzidrā radzenē pēc tetovēšanas ar šķidro tušu neesmu nekad novērojis. Jādomā, ka reducētais zelta nogulsnis nav indiferents un rada chronisku iekaisumu. Kā zināms, metal-

lisko zeltu dzīvie audi labi panes; radzenē zelta slānis neatrodas kompaktas masas, bet ļoti sīku graudiņu veidā, kādēļ tā virsma ir ārkārtīgi palielināta. Varbūt, ka tas ir par iemeslu, kamdēļ reducētais zelts rada ilgstošu kairinājumu.

Kosmētiskais efekts pēc tetovēšanas pa lielākai daļai nav ilgstošs. Pavisam, jeb pa lielākai daļai tetovētais plankums nogājis 15 gadījumos:

Gad. Nr. 56 I otrā dienā pēc operācijas plankums pilnīgi nogājis.

Gad. Nr. 56 III otrā dienā pēc operācijas plankums pilnīgi nogājis.

Gad. Nr. 46 trešā dienā krāsa sāk noiet, pēc $^1/_2$ mēn. gandrīz pilnīgi nogājusi.

Gad. Nr. 48 septītā dienā krāsa sāk noiet.

„ Nr. 43 divpadsmitā dienā krāsa sāk noiet.

„ Nr. 47 pēc 1 mēneša krāsa sāk noiet.

„ Nr. 50 krāsa pa lielākai daļai nogājusi 1 mēn. laikā.

„ Nr. 55 krāsa pilnīgi nogājusi $4^1/_2$ mēn. laikā.

„ Nr. 52 I „ „ „ 4 „ „

„ Nr. 52 II „ „ „ 4 „ „

„ Nr. 56 „ „ „ 4 „ „

„ Nr. 41 „ „ „ 2 gada laikā

„ Nr. 38 „ „ „ 1 „ „

„ Nr. 40 „ „ „ 1 „ „

„ Nr. 53 „ nogājusi no periferijas 2 g. laikā.

Bieži slimnieki noteiktas ziņas par tetovētā plankuma izzušanas laiku nevarēja dot, kamdēļ tika atzīmēts laiks, kad slimnieks beidzamo reizi redzēts.

Tetovētais plankums labi turas tikai 6 gadījumos:

Nr. 50 — 6 mēnešu laikā, „vaŗaviksnene" Nr. 49 — („vaŗaviksnene") — $1^1/_2$ mēn., Nr. 1 — 3 mēn., Nr. 49 („zīlīte") — 1 g. 1 mēn., Nr. 44 — 1 g. 6 mēn. un Nr. 54 — 3 gadu laikā.

Kosmētiskais efekts vēl apmierinošs, bet krāsa pa daļai jau izzudusi 3 gadījumos: Nr. 39, 51 („zīlīte") un Nr. 51 („vaŗaviksnene") 9 mēn. laikā.

Krāsotā plankuma pastāvēšanas laiks nav zināms 2 gadījumos (Nr. 42 un Nr. 45).

Patoloģiski-anatomiskā izmekle

Knapp's (82) izmeklējis ar zelta chlōridu tetovētās truša acis un aizrāda uz starpību, kāda pastāv histoloģiskā ainā svaigi tetovētas un priekš ilgāka laika tetovētas radzenes izmeklē.

Svaigos gadījumos epitēla bazālā kārtā sastopami gan rupjāki, gan smalkāki dzeltenbrūni reducētā zelta graudiņi. Strōma nokrāsojas difūzi pelēkā krāsā. Radzenes plāksnes impregnētas ļoti sīkiem zilganiem graudiņiem. Tikai reti radzenes ķermeniši satur reducētā zelta graudiņus. Šeit zelta graudiņi ir uzkrītoši lielāki, nekā strōmas plāksnēs. Uz sāniem no tetovētās vietas atrod zelta graudiņus, tikai nelielā attālumā no tās. Vecos gadījumos atrod radzenes strōmā lielas zelta graudiņu pikas, kādas svaigos gadījumos nav sastopamas. Šīs lielās pigmenta pikas liekoties saistītas ar radzenes ķermenīšiem, bet bieži aizsedzot tās pilnīgi. Radzenes strōma var būt nokrāsota gan tikai virsējās kārtās, gan arī līdz pusei un pat visa līdz ar Descemeta plāksni. **Knapp's** domā, ka nenotiekot zelta graudiņu „resorbcija jeb aiztransportēšana, bet tikai zelta graudiņu pārvietošanās, sīkie zelta graudiņi no radzenes plāksnēm iekļūst radzenes šūniņās un šeit salasās lielākās pikās". **Abramovič's** (2) priekš 3 nedēļām ar 4% zelta chlōrida un 4% tannīnskābes atšķaidījumiem tetovētā cilvēka radzenē atrod tādu pašu patoloģiski-anatomisko ainu, kādu **Knapp's** ir atradis truša acīs, tikai ar to starpību, ka epitēlā zelta graudiņus nav atradis. **Sallmann's** (139), izmeklējot mikroskopiski pirms 1 gada ar 2% zelta chlōridu un hidrazīnhidrātu tetovēta cilvēka aci, atradis epitēlā tūsku, strōmas virsējās kārtās rētaudus. Zelta graudiņi atrasti galvenām kārtām strōmas vidējās daļās. Radzenes ķermenīšos sastapis sīkas zilgani melnas piciņas. Descemeta plāksne nokrāsota zilgani pelēka. Varavīksnenē un priekšējā kambarī zeltu nav atradis. **Kanemitu** izmeklējot ar zelta chlōridu tetovētas truša acis, atradis, ka no sākuma radzenes parenchima difūzi nokrāsojās, bet vēlāk daļa zelta graudiņu nogulšņu savienojās lielākās pikās intrālamellārās limfu spraugās un kapillāros asinsvados, kā arī radzenes ķermenīšos un klejotājšūniņās. Pamazām zelta nogulšņi tiekot resorbēti. Pēc zelta chlōrida iepilināšanas konjunktivālā maisā, atradis

zelta chlōridu radzenē, priekšējā kambarī varavīksnenē un ciliārķermenī, kur tas reducējoties.

Personīgie novērojumi

Trusis Nr. 14. 19. IX. 31. g. Abās acīs (dzidras radzenes) izdarīta tetovēšana. Acis ielikts kokaīns substancē. Ar 5 mm platu trepanu iegriezta rieviņa. Epitēls nokasīts ar skalpeli. 5 mm platā stikla caurulē ieņemts 1 ccm $2^1/_2{}^0/_0$ zelta chlōrida atšķaidījuma. Caurule uzlikta un turēta 2 min. laikā uz no epitēla atbrīvotā iecirkņa. Uz labās acs uzlikts līdz vāji skābai reakcijai **neutrālizēts** zelta chlōrida atšķaidījums, uz kreisās — **neneutrālizēts.** Acis izskalotas ar destillētu ūdeni. Tūlīt pēc tetovēšanas uz labās acs radzenes krāsas nemana, kreisā acī tetovētais plankums gaiši dzeltenā krāsā. Pēc 24 stundām abas acis mēreni kairinātas. Kreisā acs stiprāk par labo. Abās acīs plankumi vienādā tumši pelēkā krāsā. Plankumi vēl nespīd. **Enukleācija** 24 stundas pēc operācijas.

Mikroskopiskā izmekle: O. d. (neutrālizēts zelta chlōrids). Preparāts haimatoksilinā-eozinā krāsots. Radzene mainījusi liecu (artefakts).

Virs tetovētā plankuma epitēla trūkst, tāpat virs strōmas mediālās daļas, kur nav tetovēts. Radzenes strōma virsējā $^1/_3$ daļā impregnēta ļoti sīkiem zelta graudiņiem un nokrāsota difūzi zilgani pelēkā krāsā. Krāsa ārpus tetovētā iecirkņa izbeidzas pamazām bez noteiktas robežas. Visspilgtāk krāsa izteikta uz robežas starp augšējo un vidējo trešdaļu. Radzenes virsējie slāņi nokrāsoti tikai grieziena malās. Radzenes plāksnes irdenas. Radzenes strōmā sastopam daudz leukocītu, kā krāsotā vietā, tā arī radzenes periferijā. Leukocīti atrodas strōmas spraugās. Leukocītos reducētā zelta graudiņus neredz. Radzenes ķermenīšus tetovētā vietā redz mazā skaitā, daži no tiem uzņēmuši zelta graudiņus. Šeit zelta graudiņi uzkrītoši lielāki, nekā strōmas plāksnēs. Ārpus tetovētās vietas radzenes ķermenīši sastopami parastā daudzumā. Uz tetovētā iecirkņa virsmas redzams sabrukums ar sīkiem melniem zelta graudiņiem. Redzami arī vairāki zelta graudiņus

saturoši leukocīti. Radzenes dziļākās daļas, Descemeta plāksne un tās endotēls bez pārmaiņām. Priekšējā kambarī sīkgraudains sarecējis olbaltums bez noteiktas struktūras. Varaviksnenes asinsvadi stipri paplašināti, kas norāda uz stipru varaviksnenes kairinājumu.

O. s. (skābs zelta chlorida atšķaidījums). Nekrāsots preparāts. Radzene centrālās daļās mazliet biezāka, nekā periferijā. Virs tetovētās vietas epitēla trūkst. Radzenes virsējā trešdaļā redzamas trepana grieziena vietas. Tetovētā iecirkņi visa radzenes strōma nokrāsota difūzi gaišā zilgani pelēkā krāsā, līdz pat Descemeta plāksnei. Radzenes strōmas virsējās kārtas vājāki nokrāsotas, vidējās un dziļākās kārtas stipriāki nokrāsotas. Descemeta plāksne nokrāsota tumši zilā krāsā un radzenes endotēls melnā krāsā. Uz sāniem krāsa izbeidzas ar asu un mazliet izrobotu tumšāku robežu perpendikulāri radzenes virsmai, mazliet ārpus trepana grieziena vietas. Nokrāsotā iecirkņa malas zaļgani zilā krāsā, vidus zilgani pelēkā krāsā. Radzenes plāksnes irdenas, var saskatīt ļoti daudz stipri paplašinātu strōmas spraugu. Uz zilā fona tās izskatās kā baltas saliņas. Zem lielā palielinājuma redzams, ka strōmas plāksnes difūzi impregnētas ar sīkiem ziliem graudiņiem (zelts). Descemeta plāksne impregnēta ar rupjākiem tumši ziliem krāsas graudiņiem. Radzenes endotēlā zelta graudiņi vēl lielāki, melnā krāsā. Priekšējā kambarī gar endotēlu daudz reducētā zelta graudiņu pilnu leukocītu. Tie izskatās kā irrēgulāras formas melnas pikas. Priekšējais kambaris sīkgraudaina eksūdāta pilns.

Haimatoksilīnā-eozīņā krāsotā preparātā sastopam tādu pašu ainu, kā nekrāsotā preparātā, tikai labāk saskatāma strōmas struktūra un šūniņas. Radzene nekrōtiska, tās plāksnes un šūniņas vāji krāsojas. Radzenē sastopam daudz leukocītu, sevišķi ap trepana grieziena vietu un strōmas spraugās radzenes virsējos slāņos. Tikai retos leukocītos saskatāmi sīki reducēta zelta chlorida graudiņi. Arī priekšējā kambari daudz leukocītu, bet zelta graudiņi ir tikai leukocītos, kuŗi atrodās blakus endotēlam. Priekšējais kambaris pa lielākai daļai gaiši sarkanas amorfas masas aizņemts. (Olbaltums). Šīs masas dažās vietās, kā anastomōzējošas adatiņas izveido tīkliņu. Varaviksnenes asinsvadi pārpildīti asinīm (iekaisuma

pazīmes). Vietām varavīksnenes virsmai stiprā mērā piegulj minētais izsvīdums.

Trusis Nr. 16. O. d. dzidra radzene **tetovēta** 17. I. 30. g. Ar 4 mm. platu trepanu radzenes centrālās daļās iegriezta rieviņa, epitēls nokasīts. Neutrālizēts 5% zelta chlōrida atšķaidījums 2 min. Reducēts ar neutrālizētu 5% tannīnskābes atšķaidījumu. Pēc 5 sekundēm plankums koši brūns. Uzlikts natrija bikarbonāts substancē. Plankums kļūst melns. 5 dienu laikā acs apmierinās un tetovētais plankums spīd. **Enukleācija** pēc 3 mēn (29. IV. 30. g.). Acs bez kairinājuma pazīmēm. Tetovētais plankums kļuvis mazliet gaišāks, plankums pelēkā krāsā. Plankuma virsma gluda un spīd.

Mikroskopiskā izmekle. (Nekrāsots preparāts). Radzene viscaur parastā biezumā. Ar zelta chlōridu redz nokrāsotus 2 lielākus plankumus. Lielākais plankums mediālā pusē ieņem visu radzenes strōmu, sākas tieši zem epitēla un sniedzas līdz Descemeta plāksnei, nokrāsojot to violētā krāsā. Uz malām plankums sašaurinās un izbeidzas asā leņķī radzenes vidū mediālā pusē un virsējā $^1/_4$ daļā laterālā pusē. Plankuma malas zilganā krāsā. Uz iekšpusi no zilganās joslas iet sarkanā josla. Plankuma vidus, t. i. lielākā daļa gaiši violētā krāsā ar vairākām parallēli radzenes virsmai ejošām zilām svītrām. Otrs plankums apmēram 4 reizes mazāks, savienots ar lielāko plankumu ar zilganu svītru, ieņem radzenes augšējo pusi, atstājot radzenes virsējo $^1/_4$ daļu nenokrāsotu. Šis mazākais plankums tādā pašā krāsā, kā lielākais. Difūzi zili sarkani un violēti nokrāsojušās radzenes strōmas plāksnes. Zem immersijas sistēmas redzams, ka radzenes plāksnes ir impregnētas ar sīkiem zelta graudiņiem, pie kam zili nokrāsotā iecirknī zelta graudiņi ir samērā rupji, bet sarkani nokrāsotā iecirknī tie gandrīz nav saskatāmi. Starp radzenes plāksnēm, kā nokrāsotā iecirknī, tā arī nelielā attālumā ārpus tā, sastopami lielā skaitā radzenes ķermeņīši ar lieliem melniem zelta graudiņu konglomerātiem. Sastopamas arī vairākas ar zelta graudiņiem pildītas šūniņas, kas atgādina leukocītus.

Epitēls nepārtraukti sedz radzenes strōmu. Zelta graudiņi tajā nav atrodami. Ar haimatoksilīnu-eozīnu krāsotā preparātā, epitēlā nekādas patoloģiskas pārmaiņas nav novēro-

jamas. Radzenes strōmas plāksnes irdenākas un stiprāki izlocītas, nekā parasti. Iekaisuma pazīmes radzenes strōmā nav saskatāmas. Radzenes ķermeniši krāsotā plankuma iecirknī un tuvākā apkārtnē impregnēti ar rupjiem zelta graudiņiem. Radzenes periferijā aiz limba subkonjunktīvālās limfu spraugās atrodas vairākas ar rupjiem melniem zelta graudiņiem pildītas šūniņas, jādomā leukocīti.

Trusis Nr. 2. O. d. 14. I. 30. **Tetovēta labās acs dzidra radzene.** Ar 3 mm platu trepanu iegriezta rieviņa, epitēls nokasīts. 2% neutrālizēts zelta chlōrida atšķaidījums 2 min. Reducēts ar neutrālizētu tannīnskābes atšķaidījumu. Plankums pelēkā krāsā. Uzlikts vēlreiz 5% skābs zelta chlōrida atšķaidījums. Plankums kļūst tumši brūns. 6 dienu laikā acs apmierinās. Tetovētais plankums brūnā krāsā, spīd. **Pēc 3 mēnešiem acs izņemta.** Acs bez kairinājuma pazīmēm. Ar zelta chlōridu tetovētais plankums brūnā krāsā, pa daļai jau nogājis.

Mikroskopiskā izmekle. Preparāts krāsots ar haimatoksilīnu-eozīnu. Tetovētā iecirknī radzene biezāka, nekā pārējās daļās, un tās virsējā trešdaļa rētas audiem aizvietota. Epitēls virs rētas audiem zaudējis parasto struktūru, pārragojies. Epitēlā zelta graudiņi nav sastopami. Rētas audos daudz šūniņu ar melniem zelta graudiņiem. Uz robežas starp rētas audiem un radzenes strōmu daudz jaunattīstītu kapillārā tipa asinsvadu. Asinsvadu endotēlšūniņās sastopami melni zelta graudiņi. Šī radzenes daļa nokrāsota tumši zilā krāsā. Kā redzams lielā palielinājumā, zilo krāsu izveido atsevišķi sīki graudiņi, kas impregnējuši radzenes plāksnes. Pārējās radzenes strōmas daļas tetovētā iecirknī violētā un sarkanā krāsā. Sarkani nokrāsotās daļās graudiņus saskatīt nevar. Strōmas plāksnes viļņveidīgi izlocītas. Lielā skaitā redzami ar melniem zelta graudiņiem pildīti radzenes ķermeniši. Daudz radzenes ķermenišu nokrāsoti rubīna sarkanā krāsā. Melnus zelta graudiņus, radzenes ķermenišos, sastop arī samērā tālu no tetovētās vietas. Descemeta plāksne tumši sarkani brūni nokrāsota. Zem radzenes endotēla attīstījusies saišķaudu kārta, kuŗā arī sastopam šūniņas ar melniem lieliem zelta graudiņiem. Radzenes periferās daļas bez pārmaiņām.

Secinājumi.

Salīdzinot truša Nr. 14 acis, mēs redzam, ka kreisajā acī, kur tetovēts ar skābu zelta chlōrida atšķaidījumu, pēdējais nokļuvis daudz dziļāk radzenē, pat priekšējā kambarī, kurpretim labajā acī, kur zelta chlōrids bija neutrālizēts, tas impregnējis tikai radzenes virsējo trešdaļu. Operācijas apstākļi abās acīs bija gluži vienādi, izņemot tikai zelta chlōrida reakciju. Kā redzams no šā paša gadījuma, zelta chlōrids ietekmē netikvien krāsoto vietu, bet arī tālāko apkārtni. Svaigā gadījumā zelta chlōrids difūzi impregnē radzenes plāksnes, atstājot brīvus radzenes ķermenīšus, bet vecākos gadījumos redzam radzenes ķermenīšus, pieblīvētus ar zelta graudiņiem. Radzenes ķermenīši atrodas kā melni veidojumi uz gaiša fona. Kā jau agrāk teikts, uz šo parādību aizrādījis arī **Knapp's** (78). Kā redzams no nekrāsotiem preparātiem, zelta chlōrids atrodas radzenes strōmā kolloidālā stāvoklī, piešķirdams radzenes plāksnēm zilu vai sarkanu krāsu.

Zelta chlōridam sevišķa tieksme saistīties ar elastiskiem audiem. Descemeta plāksne spilgti nokrāsota. Zelta chlōrids ierosina stipras pārmaiņas radzenes audos. No sākuma nekrōzi, vēlāk asinsvadiem bagātu rētu audu attīstīšanos. Ne klīniskā, ne arī patoloģiski-anatomiskā aina neļauj piekrist **Knapp'a** cerībām, ka tetovēšana ar zelta chlōridu dos ilgstošus rezultātus. Svaigos gadījumos krāsu noiešanai par iemeslu var būt virsējo slāņu nekrōze, kā jau uz to aizrādījis **Photakis's** uz klīniskās ainas pamata. Šāda nekrōze arī novērojama truša Nr. 14 mikroskopiskā preparātā. Mani klīniskie novērojumi (gad. Nr. 38 un Nr. 39) rāda, ka ar zelta chlōridu tetovētā dzidrā radzenē attīstās daudz asinsvadu, pie kam zelta chlōrida nogulšņu slānis pamazām izzūd. Mikroskopiskā preparātā pie truša Nr. 2 asinsvadu endotēlšūniņās atrodami zelta graudiņi. Domāju, ka svarīga loma piekrīt asinsvadiem pie zelta graudiņu aiztransportēšanas no tetovētās vietas.

Tetovēšana ar platīna chlōridu

Tetovēšanas technika ir gluži tāda pati, kā tetovējot ar zelta chlōridu, tikai vēl vienkāršāka, jo atkrīt platīna chlōrida neutrālizēšana.

Uz no epitēla atbrīvotā radzenes iecirkņa uz 2 minūtēm uzliek svaigi pagatavotu 2—$2^1/_2$% platīna chlōrida atšķaidījumu. Pēc īsa briža, kad tetovējamais plankums jau apžuvis, leukomā iekļuvušo platīna chlōridu reducē ar svaigi pagatavotu 2% hidrazīnhidrāta atšķaidījumu. Esmu lietojis vienīgi Merck'a firmas platīna chlōridu un hidrazīnhidrātu.

Klīniskais materiāls.

57) **Arturs M.**, 22 g. vecs, skolnieks, Sl. v. Nr. 1725.

O. d. cataracta complicata. Ar labo aci slikti redzot jau no 1918. g. 1924. g. zirgs iespēris pa pieri, pēc kam redze kļuvusi sliktāka. 1926. g., kad pirmo reizi ieradās L, U. acu klīnikas ambulancē, tik konstatēta labā acī plaša tīklenes atslāņošanās, dzīslenes plīsums, retinitis proliferans. 20. III. 29. g. **st. praes.: o. d.** konjunktīva un asaru ceļi bez pārmaiņām Acs bez kairinājuma pazīmēm. Radzene, priekšējais kambaris, varavīksnene bez pārmaiņām. Lēca gaiši pelēkā krāsā. Vis. = 1/ ∞ Gaismas projekcija nepareiza. O. s. chorioretinitis inveterata. Em. Vis. = 1,0. Vēlas, lai nokrāso balto plankumu acī un acs atgūst normālo izskatu.

20. III. 29. **Tetovēšana.** O. d. Ar 4 mm. platu trepanu radzenē iegriezta rieviņa. Epitēls nokasīts ar skalpeli. 2% platīna chlōrida atšķaidījums 2 min., reducēts ar 2% hidrazīnhidrāta atšķaidījumu vairāk minūtes. Viss epitēla defekts nekļūst melns. Vietām vēl redzami pilnīgi caurspīdīgi plankumiņi. Vēlreiz uzlikts 2% platīna chlōrida atšķaidījums. Pēc 1 minūtes atkal hidrazīnhidrāta atšķaidījums. Viss plankums kļūst koši melns. Kosmētiskais efekts labs. Pēc operācijas bijušas nelielas sāpes. 4. dienā plankums spīd. Viegls acs kairinājums pastāv 15 dienas. Kosmētiskais efekts ļoti labs. Plankums koši melns, pilnīgi aizklāj apduļķoto lēcu. Pelēko lēcu var saredzēt, tikai aplūkojot aci no sāniem. Pie

spraugu lampas plankumā redzamas pelēkas un gaiši brūnas vietas. Vietām plankums pārklāts ar bronzveidīgiem spīdošiem graudiņiem. Pēc radinieku ziņām, vēl 1 gadu pēc operācijas acs izskatoties ļoti labi, tā kā neviens nevarot teikt, ka tā būtu akla. Slimnieks esot ļoti apmierināts. Pēc 3 gadiem (12. III. 32. g.) atrakstītā vēstulē slimnieks ziņo, ka krāsa ļoti labi turas, slimo aci nevarot atšķirt no veselās. Slimnieks esot ļoti apmierināts, jo slimā acs viņam vairs nekādus traucējumus dzīvē nesagādājot.

58) **Sara Š.**, 28 g. veca, skolotāja. Sl. v. Nr. 16750.

O. d. Cataracta complicata. Iris bombée. Ieradās L. U. acu klīnikas ambulancē 3. XI. 31. g. ar lūgumu izlabot labās acs izskatu. Slimniece ļoti nobēdājusies, ka zaudēšot stundas, ja skolnieku vecāki pamanīšot, ka viņa slikti redz. Jau ilgāku laiku slimniece nerādās sabiedrībā, jo viņai liekas, ka visi cilvēki skatās uz viņas slimo aci. Jau no bērnības bijusi īsredzīga. Priekš $2^1/_2$ gadiem notikusi tīklenes atslāņīšanās labajā acī. Tikko varot atšķirt gaismu no tumsas. Pēdējā laikā zīlīte kļuvusi gaiši pelēka.

St. praes. O. d. Acs ārējās daļas bez pārmaiņām. Radzene dzidra. Priekšējais kambaris sekls. Varavīksnene gar zīlītes malām saaugusi ar lēcu, seclusio pupillae. Zīlīte nereaģē uz gaismu. Lēca pelēkā krāsā. Vis. = nepareiza gaismas projekcija.

O. s. myopia gravis. Vis. = 3/200, c. c. — 28,0 D. = 0,2.

T. o. d. = 4 mm Hg. O. s, = 20 mm Hg.

4. XI. 31. **Tetovēšana** Ar 4 mm. platu trepanu radzenē iegriezta rieviņa. Epitēls nokasīts ar Graefe's nazi. Uzlikts uz brūces $2^0/_0$ platīna chlorida atšķaidījums 2 min. Tetovējamais plankums kļūst bāli dzeltens. Uzlikts $2^0/_0$ hidrazīnhidrāta atšķaidījums. Pēc 40 sek. plankums kļūst tumši pelēks. Hidrazīnhidrātu uzliekot, var redzēt, ka reducēšanas process norit strauji un no plankumiņa izdalās daudz ļoti sīku gāzes pūslīšu. Pēc 2 minūtēm plankums kļūst zaļgani pelēks ar metallisku spīdumu. Ungt. Atropini sulfurici $1^0/_0$, monoculus.

5. XI. 31. g. Acs stipri sāpējusi. Visu nakti nav varējusi gulēt. Blefarospasms, asarošana. Acs mēreni kairināta. Neliels acs ābola konjunktīvas tūsks. Tetovētais plankums bez

epitēla, taukaina izskata. Plankums zaļgani pelēkā krāsā ar metallisku spīdumu. Plankums nokrāsojies homogeni. Ar trepanu iegrieztās malas nokrāsojušās stiprāk. Nelielas sāpes ilgst 3 dienas. 3. dienā plankums spīd. Kairinājums ilgst 6 dienas. Pie spraugu lampas redzams, ka plankuma malas stiprāk nokrāsotas, viss plankums atrodas radzenes virsējās kārtās. Plankums homogens un izskatās kā plāna pelēka kārta ar metallisku spīdumu. Kosmētiskais efekts nav pietiekošs; lai gan „zīlīte" izskatās tumšāka nekā priekš operācijas, tomēr tā samērā stipri atšķiras no kreisās acs zīlītes, kādēļ 25. XI. 31. g. **tetovēšanu izdara ar šķidro tušu.** Tušu sagatavo kā parasti un ar kaltiņu ievada radzenē. Operācijas laikā rodas iespaids, ka tušu ļoti grūti impregnēt radzenē, jo lai gan dūrienu skaits ir liels, tomēr starp dūrieniem redz atsevišķas gaišākas vietas. Izdodas sasniegt labus rezultātus, jo 50 cm. atstatumā tetovētais plankums izskatās homogens un koši melns. Ungt. atropini sulfurici 1%. Monoculus. 26. XI. 31. g. Acs maz sāpējusi, daudz mazāk nekā pēc tetovēšanas ar platīna chlōridu. Neliels blefarospasms, asarošana. Acs mēreni kairināta. Dienas gaismā plankums koši melns. 3. dienā plankums spīd. Kairinājums pastāv 6 dienas. Pie spraugu lampas noskaidrojas, kādēļ operējot bija grūti impregnēt radzenē tušu. Reducētā platīna chlōrida kārta atrodas pašos virsējos radzenes slāņos, un ar katru dūrienu ar tušā iemērcētu kaltiņu tuša nokļuva zem reducētā platīna chlōrida kārtas. Tetovētais plankums izskatās kā sīkas sudraba plāksnītes, starp kurām dziļumā redz koši melnu tušas slāni. Pēc 2 mēnešiem (22. I. 32. g.), aplūkojot slimnieci pie spraugu lampas, redz, ka metalliskā spīduma plāksnītes tapušas mazākas, spraugas starp tām lielākas, un šais spraugās redzams vairāk tušas.

24. IX. 32. g. (pēc 10 mēn.). Acs bez kairinājuma pazīmēm. Dienas gaismā „zīlīte" koši melna, stingri norobežota, ne ar ko neatšķiras no kreisās acs zīlītes. Kosmētiskais efekts ļoti labs. Fokālā apgaismojumā redz, ka platīns jau pa lielākai daļai izzudis. Tuša atrodas tetovētā iecirknī bieza slāņa veidā.

59) **Stanislavs M.**, 25 g. v., strādnieks. Sl. v. Nr. 11230. **O. s.** Leucoma corneae adhaerens. Atrophia bulbi inci-

piens. Priekš 12 gadiem ar dinamīta kapsulu ievainojis kreiso aci. Pēc 3 nedēļām acs kļuvusi akla.

St. praes.: 21. I. 30. g. **O. d.** bez pārmaiņām. Rfr. + 0,5 D., vis. = 1,0.

O. s. Konjunktīva un asaru ceļi bez pārmaiņām. Acs ābols bez kairinājuma pazīmēm. Vertikālā virzienā acs ābols mazliet saplacis. Radzene vertikālā meridiānā 8 mm,, horizontālā — 12 mm. plata. Ar varavīksneni saistīts leukōms ieņem abus apakšējos radzenes kvadrantus. Leukōms kaļķaini deģenerēts. Vis. = 0.

22. I. 30. **Tetovēšana.** Ar 4 mm. platu trepanu leukōmā iegriezta rieviņa. 5% platīna chlōrida atšķaidījums 2 min. Reducēts ar 2% hidrazinhidrāta atšķaidījumu. Pēc 20 sek. apzīmētais iecirknis mediālā pusē nokrāsojas melns, laterālā pusē nokrāsojas tikai dažas vietiņas. Ungt. atropini sulfurici 1%. Monoculus. Nākošā dienā pēc operācijas acs samērā stipri kairināta. Sāpju pēc operācijas nav bijis. 5. dienā plankums spīd. Kairinājums pastāv 8 dienas. Kosmētiskais efekts apmierinošs. Pēc izveseļošanās slimnieks nav rādījies.

60) **Jānis K.,** 45 g. vecs, harmoniku meistars. Sl. v. Nr. 15730.

O. d. Trachoma III., II. Trichiasis. Leucoma corneae adhaerens. Pannus trachomatosus vetus, applanatio corneae.

O. s. Trachoma III., II. Trichiasis. Leucoma corneae simplex. Pannus trachomatosus vetus. Applanatio corneae.

26. VI. 31. g., slimnieks uzņemts L. U. acu klīnikā.

St. praes.: O. d. Acs ābols bez kairinājuma pazīmēm. Radzenes centrā 4 mm. plats apaļš leukōms, kas apakšējā daļā saistīts ar varavīksneni. Pārējā radzene viegli apduļķota, spīd, tanī no konjunktīvas ieauguši asinsvadi. Radzene plakana. Priekšējais kambaris sekls. Zīlīte izvilkta uz mediālo pusi. Acs dibenu nevar saskatīt. Vis. = 15/200. Asaru ceļi brīvi.

O. s. Gluži tādas pašas pārmaiņas kā labajā acī, tikai ar to starpību, ka leukōms nav ar varavīksneni saistīts. Vis. = 3/200.

30. VI. 31. Uz abām acīm izdarīta Chronis'a trichiasis operācija un kantoplastika. Brūces sadzīst labi, plakstiņu stā-

voklis pareizs, un pēc 2 nedēļām (14. VII. 31. g.) abas acis **tetovētas.** Epitēls un leukōma virsējās daļas nokasītas ar asu naziti. $2^1/_2\%$ platīna chlōrids 2 min. Plankums nokrāsojās gaiši dzeltenā krāsā. 2% hidrazīnhidrāts. Dažās sekundēs plankums nokrāsojas koši melns. Reducēšanas laikā uz krāsojamā plankuma parādās daudz sīku pūslīšu. Ungt. atropini sulfurici 1%. Binoculus.

15. VII. 31. Acis pēc operācijas stipri sāpējušas. Acis stipri kairinātas, neliels acs ābola konjunktīvas tūsks. Krāsotie plankumi koši melni, 2 mm. platumā ap tiem radzene apduļķota, baltā krāsā (demarkācijas iekaisums). 3. dienā pēc operācijas konjunktīvas hemōze izzudusi, apduļķojums ap tetovētiem plankumiem šaurāks. Tetovētie plankumi stāv zemāk par pārējo radzenes līmeni.

22. VII. 31. (8. dienā pēc operācijas). Acs vēl stipri kairināta. Abās radzenēs daudz jaunattīstītu asinsvadu, kas ap tetovētiem plankumiem sazarojušies sīkā tīklā. Demarkācijas josla ap tetovētiem plankumiem vēl turās.

29. VII. 31. (pēc 2 nedēļām). Ap tetovētiem plankumiem attīstījusies cirkulāra šaura vāts. Plankumi no malām sāk noiet. Ar katru dienu tetovētie plankumi paliek mazāki. Tikai 22. dienā pēc operācijas (5. VIII. 31. g.) viss plankums spīd, un acs ir apmierinājusies. Tetovētie plankumi uz abām acīm ir palikuši 3 reizes mazāki nekā priekš operācijas.

Vis. o. d. = 9/200 (priekš operācijas 15/200). Vis. o. s. = 5/200 (priekš operācijas 3/200).

Pēc izveseļošanās slimnieks vairs nav rādījies.

61) **Silvestrs K.,** 17 g. vecs, skolnieks. Sl. v. Nr. 9069.

O. s. Staphyloma sclerae, ectasia corneae, leucoma corneae adhaerens, glaucoma secundarium. 1929. g. ievainojis kreiso aci ar karstu dzelzi. Ārstejies uz laukiem. Vēlas, lai izlabo kreisās acs izskatu.

St. praes.: 10. VIII. 31. g. **O. d.** Bez pārmaiņām. Vis, = 1,0. **O. s.** Konjunktīva un asaru ceļi bez pārmaiņām. Acs ābols bez kairinājuma pazīmēm. Sklēra laterālā augšējā pusē mazliet izspiesta uz āru. Tā ir plāna, spīd cauri uvea. Radzene padevusies uz priekšu, un tās diametrs par 1 mm. lielāks nekā kreisajā acī (o. d. 11 mm., o. s. 12 mm.). Radzene blāva. Ārē-

jā apakšējā kvadrantā uz radzenes ir plašs, vaskulārizēts, ar varaviksneni saistīts leukōms. Zīlīte plata. Dziļās acs daļas nevar saskatīt. Vis. = nepareiza gaismas projekcija. T. o. s. — 30 mm. Hg.

11. VIII. 31. **Tetovēšana.** Ar 4 mm. platu trepanu iegriezta rieviņa. Epitēls nokasīts. 2% platīna chlōrids 2 min. Reducēts ar hidrazīnhidrātu 2%. Jau pēc 5 sekundēm plankums kļūst pelēks un pēc 30 sek. ir koši melns. Ungt. atropini sulfurici 1%. Monoculus. 12. VIII. 31. g. Acs stipri sāpējusi. Kairinājums stiprs. Tetovētais plankums koši melns, stingri norobežots, nespīd. 6. dienā pēc operācijas viss tetovētais plankums spīd. 8 dienu laikā acs apmierinās. Pie spraugu lampas redzams, ka plankums ir nevienmērīgi nokrāsots: ir gaišākas vietas ar metallisku spīdumu un tumšākas vietas. Pēc 7 mēnešiem atsūtītā vēstulē slimnieks paziņo, ka krāsotais plankums ļoti labi turoties.

62) **Lūcija L.**, 12 g. veca, skolniece. Sl. v. Nr. 16586.

O. s. Leucoma corneae adhaerens. Priekš 8 gadiem sāpējusi kreisā acs, un redze kļuvusi slikta.

St. praes.: O. s. Konjunktīva un asaru ceļi bez pārmaiņām. Radzenes centrālās daļās spilgti balts 3 mm. plats leukōms. Leukōms mediālā pusē saistīts ar varaviksneni. Acs dziļākās daļas nevar saskatīt. Vis. = 15/200. **O. d.** Bez pārmaiņām. Rfr. Em. Vis. = 1,0.

14. X. 31. **Tetovēšana.** Ar asu nazīti apzīmētas leukōma malas, uzmanoties, lai neaizķertu radzenes caurspīdīgās daļas. Epitēls nokasīts. 2% platīna chlōrids 2 min. Reducēts ar 2% hidrazīnhidrātu. Pēc 40 sek. plankums sāk krāsoties pelēkā krāsā. Pēc 2 minūtēm plankums ir koši melns. Ungt. atropini sulfurici 1%. Monoculus.

15. X. 31. g. Sāpes pēc operācijas bijušas tikai 1 stundas laikā. Acs ļoti maz kairināta, plankums spilgti melns. Ceturtā dienā plankums spīd, un acs apmierinājusies. Tetovētais plankums kļuvis mazāks. No krāsotā plankuma malām 1 mm platumā reducētais platīns nogājis. 21. X. 31. g. **tetovēšana atkārtota.** Ap pirmo tetovēto plankumu, kur krāsa nogājusi, visapkārt 1 mm platumā nokasīts epitēls. 2% platīna chlōrids 2 min. Hidrazīnhidrāts 2%. Pēc 40 sek. krāso-

jamais plankums kļūst pelēks un pēc 1 min. melns. Tikai augšpusē vēl paliek nenokrāsota balta svītra. Vēlreiz uzlikts 2% platīna chlorīds uz 10 sek. un atkal reducēts ar 2% hidrazīnhidrātu. 15 sek. laikā viss plankums kļūst melns. Epitēls virs agrāk tetovētās vietas zilgani pelēks. Ungt. atropini sulfurici 1%. Monoculus.

22. X. 31. Pēc operācijas acs stipri sāpējusi. Acs mēreni kairināta. Svaigi tetovētais plankums koši melns, nespīd. Epitēls virs agrāk tetovētā plankuma zilgani pelēks (blāvs).

Gad. № 62

O. s. priekš operācijas

O. s. pēc operācijas

6. dienā jau viss tetovētais plankums spīd un acs ir apmierinājusies. Agrāk tetovētais plankums ir kļuvis gaišāks, reducētais platīna chlorīds pa daļai izzudis. Pēc 1 mēneša 1. XII. 31. g. Tetovētie plankumi pa lielākai daļai izzuduši. Kosmētiskais efekts neapmierinošs.

2. XII. 31. g. **Tetovēšana atkārtota ar šķidro tušu.** Ar 4 mm platu trepanu iegriezta rievina. Bakstīts ar kaltiņu. Leukōma audi ļoti irdeni. Ar samērā maz dūrieniem izdodas visu iecirkni notetovēt homogeni melnu. Tuša ļoti viegli

impregnējas irdenos leukōma audos. Ungt. atropini sulfurici 1%. Monoculus.

3. XII. 31. g. Sāpes pēc tetovēšanas ar tušu bijušas ievērojami mazākas, nekā pēc tetovēšanas ar platīna chlōridu. Acs maz kairināta. Tetovētais plankums homogeni melns, nelīdzens, nespīd. 4. dienā pēc operācijas jau viss tetovētais plankums spīd, bet tā virsma vēl nelīdzena. Acs bez kairinājuma pazīmēm. „Zīlīte" stingri norobežota, koši melna.

12. IX. 32. g. (pēc 10 mēnešiem). Acs bez kairinājuma pazīmēm. Tetovētais plankums stingri norobežots, koši melns. Kosmētiskais efekts ļoti labs. Redze uzlabojusies. **Vis. priekš operācijas 15/200, tagad 0,1.** Slimniece un viņas piederīgie ar gūtiem panākumiem ļoti apmierināti.

63) **Marija B.**, 72 g. v. Sl. v. Nr. 8497. **O. s.** atrophia bulbi. Priekš vairākiem gadiem ārpus klīnikas kreisajā acī izdarīta kataraktas operācija. Pēc operācijas acs sākusi sāpēt, un redze nav atgriezusies.

St. praes.: 31. XII. 31. g. **O. s.** Acs spraudziņa mazliet šaurāka, nekā labajā acī. Acs ābols bez kairinājuma pazīmēm. Acs ābols no mediālās un augšējās puses muskuļu insercijas vietās mazliet ievilkts (bulbus quadratus). Augšā pie limba redzama gaļa līneāra rēta. Radzene caurspīdīga, izņemot tās augšējo malu. No augšējās un mediālās puses radzenē ieauguši asinsvadi. Priekšējais kambaris 1 mm dziļumā. Varavīksnene uzvilkta uz augšu un saistīta ar rētu. Zīlīti neredz. Vis. = 0.

O. d. Cataracta senilis fere matura. Glaucoma inflammatorium chronicum. Vis. = pareiza gaismas projekcija. T. = 40.

Tā kā labajai acij bij izdarāma operācija (antiglaukōmatōza iridektomija), bija nepieciešami izņemt kreiso atrofisko aci. Šo enukleācijai nolemto aci 4, I. 32. g. **tetovēju ar platīna chlōridu.** Ar 4 mm platu trepanu iegriezta rieviņa. Epitēls nokasīts ar skalpeli. 2% platīna chlōrida atšķaidījums 2 min., hidrazīnhidrāta 2% atšķaidījums. Pēc 2 minūtēm krāsojamais plankums kļūst pelēks. Pēc 4 minūtēm plankuma augšējā puse melna, apakšējā puse un vidus vēl pelēki. Platīna chlōrids 2½% vēlreiz uz 1 min. un 2% hidrazīnhidrāts. 1 min.

laikā viss krāsojamais plankums kļūst koši melns. Ungt. atropini sulfurici 1%. Monoculus.

5. I. 32. Acs mēreni kairināta. Radzene ap tetovēto vietu apduļķota (vaļavīksneni vairs nevar saskatīt). Radzene trepana grieziena vietās piebriedusi, kā mazs valnītis. Tetovētās vietas limenis ir zemāks par pārējo radzeni. Tetovētais plankums melns, vietām ar metallisku spīdumu. Plankums nespīd. 5. dienā tetovētais plankums spīd, bet pa šo laiku jau daļa reducētā platīna izzudusi. Tetovētā plankuma augšējā malā un arī vidū redzamas baltas nokrāsotas vietiņas, un arī plankums šai vietā kļuvis gaišāks. Mērens kairinājums pastāv. 13. I. 32. acs izņemta (patoloģiski-anatomiskā izmekle 147. l. p.).

64) **Jēkabs S.**, 35 g. vecs, strādnieks. Sl. v. Nr. 19529.

O. s. Leucoma corneae degenerativum; coloboma iridis artificiale superius; strabismus concomitans divergens. Priekš 20 gadiem kreisā acs esot ievainota ar bultu un kļuvusi akla. Vēlas, lai izlabo kreisās acs izskatu.

St. praes.: O. d. Bez pārmaiņām. Rfr. + 0,75. D. Vis. = 1,0.

O. s. Konjunktīva un asaru ceļi bez pārmaiņām. Acs bez kairinājuma pazīmēm. Plašs sabiezējis leukōms ieņem gandrīz visu radzeni, atstājot brīvu tikai radzenes periferiju augšējā pusē. Leukōms kaļķaini deģenerējies. Caur augšējo caurspīdīgo radzenes daļu saskatāms mākslīgs vaļavīksnenes kolobōms. Acs dibena refleksu nevar dabūt. Vis. 0. Acs šķielē uz āru. Šķielēšanas leņķis aprēram 10°.

25. X. 32. **Tetovēšana.** Uz leukōma ar nazīti apzīmēts 5 mm plats iecirknis. Epitēls un leukōma virsējās kārtas nokasītas. $2^1/_2$% platīna chlōrida atšķaidījums 2 min. Uzgaidīts, kamēr plankums nožūst. 2% hidrazīnhidrāta atšķaidījums. 2 minūšu laikā plankums kļūst koši melns. Ungt. atropini sulfurici 1%. Monoculus.

26. X. 32. Acs pēc operācijas nedaudz sāpējusi. Plakstiņi mazliet pietūkuši. Acs mēreni kairināta. Tetovētais plankums koši melns, nespīd. Tikai 8. dienā tetovētais plankums spīd. Mērens kairinājums ilgst 13 dienas. Pa šo laiku no augšējās puses tetovētais plankums kļuvis mazliet gaišāks. 7. XII. 32. g. (pēc $1^1/_2$ mēn.). Acs bez kairinājuma pazīmēm.

Tetovētais plankums pa lielākai daļai izzudis. Kosmētiskais efekts nepietiekošs.

65) **Vilma I.**, 18 g. v., laukstrādniece. Sl. v. Nr. 19647.

O. d. Leucoma corneae adhaerens fere totale. Bērnībā pēc masalām saslimusi labā acs un kļuvusi akla. **St. praes.:** S. XII. 32. g. **O. d.** Konjunktīva un asaru ceļi bez pārmaiņām. Acs ābols bez kairinājuma pazīmēm. Gandrīz visu radzeni ieņem vāji vaskulārizēts leukōms. Leukōmā kaļķainā un hialīnā deģenerācija. Laterālā augšējā kvadrantā leukōms plāns un mazliet ektatisks. Vis. $= 1/\infty$

O. s. Myopia. Vis. = 0,1; c. c. — 4,0 D. = 1,0.

10. XII. 32. **Tetovēšana.** Ar 4 mm platu trepanu leukōmā iegriezta rieviņa. Epitēls nokasīts ar nazīti. $2^1/_2\%$ platīna chlōrids 3 min. Nogaidīts $^1/_2$ min., kamēr plankums apžūst. Uzlikts 2% hidrazīnhidrāta atšķaidījums. Pēc 30 sek. plankums sāk palikt pelēks un pēc 3 min. kļūst spilgti melns. Ungt. atropini sulfurici 1%. Monoculus. 11. XII. 32. acs mēreni kairināta. Bijušas nelielas sāpes. Plankums homogenā koši melnā krāsā ar izrobotām malām. 4. dienā pēc operācijas jau viss tetovētais iecirknis spīd, bet vēl nelīdzens. Acs vēl mēreni kairināta. Leukōmā ap tetovēto vietu attīstījušies jauni asinsvadi, tie iet radiāri virzienā no limba un izbeidzas 1 mm prieks krāsotā plankuma malas. Acs apmierinās 10. dienā pēc operācijas. Pa šo laiku krāsotais plankums jau kļuvis daudz gaišāks. Pie spraugu lampas redz leukōma dziļākās kārtās tumši pelēku sīkgraudainu masu, virs tās, virsējās kārtās, ļoti daudz sīku graudiņu, kas met ēnu uz pelēko slāni. Dienas gaismā kosmētiskais efekts labs. Pēc ārstēšanas izbeigšanas slimniece vairs nav rādījusies.

66) **Jānis, D.**, 19 g. v., galdnieka māceklis. Sl. v. Nr. 20360.

O. s. Leucoma corneae adhaerens degenerativum; glaucoma secundarium. Bērnībā bijušas slimas acis, un kreisā acs kļuvusi akla.

St. praes.: o. s. Konjunktīva un asaru ceļi bez pārmaiņām. Acs ābols bez kairinājuma pazīmēm. Plašs ar varavīksneni saistīts leukōms ieņem radzenes abus apakšējos kvadrantus. Leukōms dzeltenā krāsā (hialina deģenerācija). Caur augšējo

radzenes daļu saskatāma atrofiska varaviksnene. Dziļākās acs daļas nav saskatāmas. Vis. = 0. T. = 50 mm Hg.

O. d. Vairākas radzenes makulas. Vis. = 0,5.

9. III. 33. g. **Tetovēšana.** Ar 4 mm platu trepanu leukōmā iegriezta rieviņa. Epitēls un leukōma virsējās daļas nokasītas ar nazīti. $2^1/_2{}^0/_0$ platīna chlōrids 2 min. $2^0{}_0$ hidrazīnhidrāts. 1 minūtes laikā plankums nokrāsojas koši melns. Ungt. pilocarpini hydrochlorici $1^0/_0$. Monoculus. 10. III. 33. Pēc operācijas acs stipri sāpējusi. Neliels plakstiņu tūsks. Acs ābols stipri kairināts. Tetovētais plankums stingri norobežots, koši melns, nespīd, stāv mazliet zemāk par pārējo radzenes līmeni. Caurspīdigā radzenes daļā redz, ka radzene ap tetovēto plankumu 1 mm platumā apduļķota (demarkācijas iekaisums). 4. dienā pēc operācijas tetovētā iecirkņa apakšējā pusē jau parādās 2 balti plankumiņi. Reducētais platīna chlōrids sāk noiet. 6. dienā pēc operācijas jau viss tetovētais plankums spīd. Kairinājums vēl arvien ļoti stiprs. Baltie plankumiņi tetovētā iecirkņa apakšējā malā kļuvuši lielāki. Acs kairinājums ilgst 28 dienas. Pa šo laiku jau lielākā daļa no tetovētā plankuma nogājusi. Kosmētiskais efekts neapmierinošs.

Klīniskā materiāla pārskats.

Ar platīna chlōridu esmu tetovējis pavisam 19 reizes. **Dzidras radzenes** (Nr. Nr. 33, 57, 58) 3 reizes. **Leucoma corneae adhaerens** (Nr. Nr. 32, 34, 53, 54, 55, 56, 59, 60. o. d., 60. o. s., 61, 62 I, 62 II, 63, 64, 65, 66) 16 reizes. Ar vienreizēju platīna chlōrida pielietojumu un sekojošu reducēšanu izdevās, kā dzidru radzeni, tā arī leukōmu nokrāsot spilgti melnā krāsā 14 reizes, pie kam gad. Nr. 54 un 59 tikai puse leukōma nokrāsojās melna, bet otra puse nenokrāsojās. Gadījumā Nr. 58 tetovētais plankums dabūja spilgti metallisku spīdumu un izskatījās zaļgani pelēks. 5 gadījumos uz tetovējamā plankuma vēl otrreiz bija jāliek virsū platīna chlōrids un atkal jāreducē. (Nr. Nr. 32, 56, 57, 62, 63). Gadījumā Nr. 56 arī atkārtotā platīna chlōrida lietošana palika bez panākumiem, tā kā tai pašā seansā bija jāpārkrāso ar zelta chlōridu. Še nav vainojamas ne platīna chlōrida, ne hidrazīnhidrāta atšķaidījumu īpašības,

jo ar tiem pašiem atšķaidījumiem citos gadījumos panākumi bija labi. Kā jau agrāk aizrādīju, platīna chlorīds daudz grūtāki iesūcas leukōma audos un grūtāki reducējas, nekā zelta chlorīds. Platīna chlorīda reducēšana ar hidrazīnhidrātu ilga apmēram 1—2 minūtes un dažreiz arī ilgāki, kurpretim, reducējot zelta chlorīdu ar hidrazīnhidrātu, plankums nokrāsojās spilgti melnā krāsā dažu sekunžu laikā. Ka zelta chlorīds labāk iesūcas un var dot pat spilgtāki melnu krāsu, nekā platīna chlorīds, rāda gad. Nr. 54. Ar platīna chlorīdu izdodas nokrāsot tikai pusi no apzīmētā iecirkņa. Otrā puse tetovēta pēc nedēļas ar zelta chlorīdu un ir daudz tumšāka. Tādēļ jādomā, ka zelta chlorīda slānis ir biezāks par platīna chlorīda slāni. Kosmētiskais efekts pēc tetovēšanas ar platīna chlorīdu ir ļoti labs. Dienas gaismā mēs redzam spilgti melnu, stingri norobežotu plankumu. Pie spraugu lampas redzam plankumā vietas, kas sastāv no ļoti sīkiem melniem graudiņiem un vietas, kur platīna graudiņi ir rupjāki. Šiem rupjākiem graudiņiem ir sudrabam līdzīgs metallisks spīdums. Lai arī plankuma robežas būtu iegrieztas ar trepanu, tomēr ne vienmēr izdodas dabūt gluži apaļu stingri norobežotu plankumu. Bieži krāsotā plankuma malas ir izrobotas. Šīs izrobotās malas nebojā kosmētisko efektu, jo aplūkojot plankumu ar neapbruņotu aci, šīs sīkās izrobotās malas nav saredzamas. Tāpat kā tetovējot ar zelta chlorīdu, arī tetovējot ar platīna chlorīdu, sāpes pēc operācijas pa lielākai daļai ir stipras. Kairinājums samērā stiprs un parasti ilgst 4—15 dienas, bet atsevišķos gadījumos arī ilgāk.

TABULA X.

Kairinājums pēc tetovēšanas ar platīna chlorīdu

Dienas	4	5	6	7	8	9	10	13	14	15	22	28	1 mēn.
Gad. №№ pēc kārtas	32 62	54	58 62	55 56	59 61	63	65	64	34	57 53	60 60	66	33
Gad. skaits . .	2	1	2	2	2	1	1	1	1	2	2	1	1

Visilgāk acs bij kairināta gad. Nr. 33. Šai gadījumā paprieks tetovēts leukōms ar coelin-zilo vaṛaviksnenei līdzīgā krāsā un pēc 3 mēnešiem, kad acs bija pilnīgi apmierinājusies, „zilīte" ar platīna chlōridu. Pilnīgi iespējams, ka šeit par iemeslu ilgstošam kairinājumam bija nevien platīna chlōrids, bet arī coelin-zilais, kas no savas puses, kā jau agrāk minēts, arī ir par cēloni ilgstošam kairinājumam.

Epitēlizācija parasti ilgst 4—8 dienas.

TABULA XI.

Ar platīna chlōrida tetovētās radzenes epitēlizācijas laiks.

Dienas	3	4	5	6	7	8	22
Gad. № pēc kārtas	58	54 65 57 32 62	59 63	53 61 62 34 66 33	55 56	64	60 60
Gadījumu skaits . .	1	5	2	6	2	1	2

Gad. Nr. 60, kur tetovētas abas acis, pēc 2 nedēļām abās acīs ap tetovētiem plankumiem bija attīstījusies cirkulāra vāts.

Ilgstošu kosmētisku efektu no 17 tetovēšanas gadījumiem ar platīna chlōrīdu, esmu novērojis tikai 4 gadījumos (2 gadījumos tetovēšana neizdevās). Tetovētā šķietamā zilīte turas labi:

Gad. Nr. 61 7 mēn. laikā
„ „ 34 8 „ „
„ „ 32 1 gada „
„ „ 57 3 gadu „

Krāsa no tetovētā plankuma nogājusi 6 gadījumos.

Gad. Nr. 62 pēc 7 dienām krāsa nogājusi pa daļai.
„ Nr. 66 pēc 28 dienām krāsa nogājusi pa lielākai daļai.
„ Nr. 62 pēc 1 mēn. krāsa nogājusi pa lielākai daļai.
„ Nr. 64 pēc $1^1/_2$ mēn. krāsa nogājusi pa lielākai daļai.
„ Nr. 53 pēc 3 mēn. krāsa nogājusi pa daļai.
„ Nr. 58 pēc 10 mēn. krāsa nogājusi pa lielākai daļai.

Vienā gadījumā Nr. 55 pēc 1 mēneša krāsa nogājusi pavisam.

Kosmētiskā rezultāta pastāvēšanas laiks nav zināms 6 gadījumos (Nr. Nr. 33, 59, 60 o. d., 60 o. s., 63, 65).

Patoloģiski-anatomiskā izmekle.

Ar platīna chlōridu tetovētas truša acis patoloģiski-anatomiski izmeklējis **Bietti.** Autors mikroskopiski izmeklējis 14 tetovētas truša acis dažādā laikā pēc tetovēšanas, sākot no 24 stundām līdz 44 dienām. 24 stundas pēc tetovēšanas ar platīna chlōridu nokrāsotais iecirknis no visām pusēm stingri norobežots un ieņem radzenes priekšējo trešdaļu. Radzenes plāksnes brūni nokrāsotas, impregnētas ar ļoti sīkiem platīna graudiņiem. Intrālamellārās spraugās atrodas sīki brūni melni graudiņi. Pēdējos samērā reti var novērot arī nenokrāsotā radzenes daļā, bet nekad strōmas pakaļējā trešdaļā, Trepana grieziena vietā starp radzenes plāksnēm atrod vieglu leukocītu un limfocītu infiltrāciju. Radzenes periferijā radzenes ķermenīšu skaits palielināts. 4 dienas vecā gadījumā epitēls pilnīgi reģenerējies. Epitēlā atrodas vairāki platīna graudiņi. Platīna graudiņus epitēlā lielāku konglomerātu veidā autors sastapis vēl 40 dienas vecā gadījumā. Šeit tetovētā **plankuma** malas nav tik stingri norobežotas, kā svaigā gadījumā. Krāsotā plankuma malās, kā arī pašā plankumā atrodas platīna graudiņus saturoši leukocīti.

Patoloģiski-anatomiski izmeklētu cilvēka acs aprakstu, pēc tetovēšanas ar platīna chlōridu, literātūrā neesmu atradis.

Personīgie novērojumi

Pēc tetovēšanas ar platīna chlōridu esmu patoloģiski-anatomiski izmeklējis 2 nealbinōtisku trušu acis un 2 cilvēku acis.

Trusis Nr. 9. 28. IX. 31. g. **tetovēta labās acs** dzidrā radzene. 4 reizes iepilināts konjunktīvālā maisā 3% kokaīna atšķaidījums. Ar 4 mm platu trepanu radzenes centrālās daļās iegriezta rieviņa. Epitēls nokasīts ar skalpeli. $2^1/_2$% platīna chlorida atšķaidījums 2 min. Plankums gaiši dzeltens. Hidrazīnhidrāts 2%. 20 sek. laikā plankums nokrāsojās spilgti melns ar gaiši pelēku josliņu visapkārt.

Kreisās acs dzidrā radzene **tetovēta** ar tādu pašu techniku, tikai ar to starpību, ka lietots kokaīns substancē. Radzeni nokrāsot neizdodas.

Abas acis apmierinās 10 dienu laikā. Tetovētais plankums labajā acī koši melnā krāsā, spīd; kreisajā acī tetovēšanas vietā viegls radzenes apduļķojums (macula corneae). **Enukleācija** pēc 12 dienām (10. X. 31. g.).

Mikroskopiskā izmekle. Preparāts haimatoksilīnā-eozīnā krāsots. **O. d.** Radzene visur vienādā biezumā. Novērojams epitēla tūsks. Epitēla šūniņas uzbriedušas. Daudz šūniņās sastopamas vakuolas. Tetovētā iecirkņa centrālās daļās epitēls plāns. Epitēla bazālā kārta vāji attīstīta, vietām redzama tikai viena šūniņu kārta, vietām tikai plakanās šūniņas. Epitēla bazālā kārtā redzami daži leukocīti ar reducētiem platīna graudiņiem. Centrālās daļās epitēls no strōmas atrauts (artefakts). Radzenes strōma visur vienādā biezumā. Tetovētā iecirknī radzenes ķermenīšu skaits samazināts. Radzenes strōmā sastopam samērā daudz leukocītu. Pie limba radzenes virsējās daļās redzama samērā stipra apaļo šūniņu infiltrācija. Ar platīna chlōridu nokrāsota brūnā krāsā tikai radzenes strōmas virsējā trešdaļa un spilgti melnā krāsā šaura josliņa virs pelēkās krāsas slāņa. Bez tam vairākas melnas svītriņas redzamas brūni nokrāsotā daļā. Radzenes strōmas virsējā $^1/_{10}$ nav nokrāsota. Zem immersijas sistēmas redzams, ka spilgti melni nokrāsotās svītras sastāv no rupju platīna graudiņu konglomerātiem, ar kuŗiem ir pieblīvēti radzenes ķermenīši un leukocīti. Difūzi brūni krāsotās strōmas plāksnēs platīns atrodas ļoti sīku graudiņu veidā. Descemeta plāksne un radzenes endotēls bez pārmaiņām.

Trusis Nr. 10. 27. VI. 31. g. tetovēta kreisās acs dzidrā radzene. Ar 4 mm platu trepanu radzenē iegriezta rieva. Epitēls nokasīts. 2% platīna chlōrida atšķaidījums 2 min. Re-

ducēts ar 2% hidrazīnhidrāta atšķaidījumu. Tikai pēc 4 min. plankums kļūst koši melns. Plankuma malas izrobotas. 7 dienu laikā acs pilnīgi apmierinās. Tetovētais plankums koši melns, spīd. Acs izņemta **pēc 10 mēnešiem.** Plankums vēl homogens, melns, bet ir kļuvis daudz plānāks. Caurspoguļojot arī tetovētā vieta dabū sarkanu acs dibena refleksu, tikai mazliet vājāku, nekā pārējās vietās.

Mikroskopiskā izmekle. Preparāts haimatoksilīnā-eozīnā krāsots. Neliels epitēla tūsks. Epitēla šūniņas uzbriedušas, vietām šūniņās sastopamas vakuolas. Epitēla virsējās kārtas nav gluži gludas, vietām tās ir nolobītas. Ar platīna chlōridu strōma nokrāsota virsējā pusē. Uz sāniem no plankuma un dziļumā krāsa izbeidzas bez asas robežas. Tetovētā iecirknī Bowman'a plāksne un strōmas virsējās kārtas nokrāsotas spilgti melnā krāsā, pārējās strōmas daļas gaiši brūnā krāsā. Uz brūnā fona spilgti izceļas melni impregnēti radzenes ķermenīši. Radzenes ķermenīši satur rupjus platīna graudiņus un daudzu graudiņu konglomerātus. Radzenes strōma nokrāsota pa daļai difūzi, pa daļai saskatāmi ļoti sīki graudiņi. Lielākā atstatumā no tetovētās vietas platīna graudiņi nav saskatāmi. Strōmas elementu savstarpējās attiecības nav mainījušās. Descemeta plāksne un radzenes epitēls bez pārmaiņām.

Cilvēka acs. Gad. Nr. 63 (sk. l. p. 139). Acs izņemta 15. dienā pēc tetovēšanas ar platīna chlōridu.

Mikroskopiskā izmekle. Preparāts haimatoksilīnā-eozīnā krāsots. Radzene no malām stipri sabiezējusi. Tetovētā iecirkņa daļā tā daudz plānāka. Epitēls nepārtraukti pārklāj visu radzeni. Vietām epitēls stipri sabiezējis un dziļi iesniedzas radzenes strōmā. Epitēla šūniņas vietām piebriedušas, vietām šūniņās redz vakuolas. Tetovētās vietas iecirknī epitēlā atrodas vairākas šūniņas ar rupjiem platīna graudiņiem. Šādas šūniņas galvenā kārtā sastopamas epitēla bazālā kārtā, vairākas platīna graudiņus saturošas šūniņas sastopamas arī epitēla vidējās un virsējās kārtās. Zem immersijas sistēmas redzams, ka platīna graudiņi neatrodas vis epitēla šūniņās, bet leukocītos. Uz sāniem no tetovētās vietas epitēlā platīna graudiņi vairs nav sastopami. Bowman'a plāksne vietām stipri izlocīta un ķilveidīgi iespiežas strōmā. Vietām tās kon-

tinuitāte ir pārtraukta, un ir redzami grānulācijas audi. Tetovētā iecirkņa vietā tā ir difūzi nokrāsota spilgti melnā krāsā. Radzenes strōmā šūniņu skaits stipri pieaudzis. Redzam daudz leukocītu un limfocītu. Radzenes periferijā grānulācijas audi. Radzenes strōma nokrāsota ar platīna chlōridu tikai virsējā ceturtdaļā, pie kam krāsa ir slāņveidīga: divi slāņi ir nokrāsoti melnā krāsā, bet zem šiem slāņiem strōma nokrāsota brūnā krāsā. Virsējais melnais slānis ir stipri nokrāsotā Bowman'a plāksne un strōmas virsējās plāksnes. Otrs melnais slānis iet līdztekus virsējam. Krāsotā plankuma malas sašaurinās un izbeidzas tievā svītrā. Kā melnais, tā arī brūnais slānis sastāv no ļoti sīkiem platīna graudiņiem, tikai melnā slānī to ir vairāk un tie atrodas ciešāki kopā. Brūni nokrāsotā iecirknī radzenes ķermeniši un radzenes strōmas spraugas saskatāmas kā nenokrāsotas gaišas vietas. Radzenes ķermenīšos sastopami lielāki platīna graudiņi. Radzenes ķermenīšus ar platīna graudiņiem satopam arī ārpus tetovētā iecirkņa nelielā attālumā no tā. Descemeta plāksne vairākās vietās pārtraukta, vietām savēlusies krokās. Varavīksnenē un ciliārķermenī stipra apaļo šūniņu infiltrācija (iridociklīts).

Gadījums Nr. 33 (sk. 63. l. p.). Acs izņemta 2 mēnešus pēc operācijas. Preparāts krāsots haimatoksilīnā-eozīnā. Radzenes virspuse ieliekta, kādēļ arī radzenes epitēlā saskatāmas vairākas krokas. Epitēls viscaur nepārtraukti pārklāj radzenes strōmu. Trepana grieziena vietā epitēls stipri sabiezējis. Epitēlā novērojams tūsks. Daudzās šūniņās sastopamas vakuolas. Epitēlā virs tetovētā iecirkņa sastopami arī vairāki leukocīti ar platīna graudiņiem. Bowman'a plāksne tetovētā iecirknī vairāk vietās pārtraukta un nokrāsojusies melnā krāsā. Strōma nokrāsota ar platīnu brūnā (nekrāsotā preparātā pelēka) un melnā krāsā tikai virsējās daļās. Krāsotais slānis ir divreiz biezāks par radzenes epitēlu. Uz tumši brūnā fona redz irregulāras īsas melnas svītras. Zem immersijas sistēmas redzams, ka difūzi nokrāsotas radzenes strōmas plāksnes ir impregnētas ar ļoti sīkiem platīna graudiņiem, un melnās svītras izrādās par radzenes ķermenīšiem un leukocītiem, kas satur lielus platīna graudu konglomerātus. Ar platīnu nokrāsots viss ar trepanu apzīmētais iecirknis un maza daļiņa strōmas ārpus trepana grieziena vietas. Pati trepana

grieziena vieta nav nokrāsota. Domājams, šai vietā radzene varējusi vieglāk atbrīvoties no platīna graudiņiem. Tetovētā iecirkņa virsējās kārtās radzenes plāksnes ir irdenas, strōmas spraugas stipri paplašinātas.

Periferijā, kur tika izdarīta tetovēšana ar coelin-zilā, šķidrās tušas un grafīta maisījumu, radzene ir biezāka, nekā pārējās daļās. Epitēls sabiezējis un vienā vietā, kā liela epitēla sala, iespiežas radzenes strōmā. Bowman'a plāksnes šai vietā trūkst. Radzenes strōmas virsējā trešdaļa radzenes plāksnes mainījušas savstarpējās attiecības. Šeit mēs redzam ap tušas un coelin-zilā graudiņiem stipri attīstītus grānulācijas audus un daudz jaunattīstītu asinsvadu. Vairākus tušas un coelin-zilā graudiņus mēs atrodam radzenes ķermenīšos, leukocītos un endotēlšūniņās. Apakšējā trešdaļā strōmas plāksnes iet parastā virzienā, un šeit krāsas graudiņi reti sastopami.

Secinājumi.

Tāpat kā tetovējot ar zelta chlōridu. platīna chlōrids difūzu sīku graudiņu veidā impregnē strōmas plāksnes. Platīna chlōrids paliek strōmas virsējā pusē un nekad neiesūcas tik dziļi, kā zelta chlōrids. Platīna chlōrids nokrāso strōmu **pelēkā** vai **melnā** krāsā, kā redzams no nekrāsotiem preparātiem. Tikai haimatoksilīnā-eozīnā krāsotos preparātos melni graudiņi uz sarkana fona rada brūnas krāsas iespaidu. **Bietti** arī laikam ir aplūkojis tikai krāsotus preparātus, jo viņš uzsver, ka platīns krāsojot strōmu brūnā krāsā. Svaigos gadījumos nokrāsota tikai strōma, radzenes ķermenīšos un leukocītos platīna graudiņus sastopam reti. Vecos gadījumos radzenes ķermenīšos atrodam rupjus platīna graudiņu konglomerātus. Tas rāda, ka radzenes ķermenīšiem piemīt īpašība uzņemt no strōmas plāksnēm sīkus platīna graudiņus un savienot tos lielākās pikās.

Ar platīna chlōridu strōmas viirsējās daļas var nokrāsoties gan difūzi, gan arī slāņveidīgi. Redz tumšākus un gaišākus slāņus (gad. Nr. 63). Šī periodiskā platīna nogulšņu koncentrācija stipri atgādina **Liesegang'a riņķus.**

Svaigos gadījumos arī epitēls satur platīna graudiņus.

Bietti izteic domas, ka platīna chlorīds šķīdumu veidā nokļūst epitēlā un šeit tiek reducēts. Turu to par neiespējamu, jo epitēls uzaug uz tetovētā iecirkņa visagrākais 4 dienu laikā. Pa šo laiku reakcija starp platīna chlorīdu un hidrazīnhidrātu jau sen ir izbeigusies, bet paši dzīvie audi nav spējīgi reducēt platīna chlorīdu. Aplūkojot gad. Nr. 63 preparātu zem immersijas sistēmas, var redzēt, ka platīna graudiņi lielu piku veidā atrodas leukocītos. Domāju, ka leukocīti uzņem no strōmas plāksnēm platīna graudiņus, un daļa šo leukocītu caur epitēlu atstāj radzeni. Savos patoloģiski-anatomiski izmeklētos preparātos neesmu atradis tik stipru asinsvadu attīstīšanos un smagas pārmaiņas strōmā, kādas bija redzamas preparātos pēc krāsošanas ar zelta chlorīdu.

III. Optiskā radzenes tetovēšana

Dažos gadījumos leukōma tetovēšana izdarīta nevien ar nolūku panākt labu kosmētisko efektu, bet arī, lai uzlabotu vāju redzi. Radzenes centrālās makulas jeb leukōmi bez irrēgulārā astigmatisma ir par cēloni arī gaismas staru dispersijai, ar ko acis tiek apžilbinātas un redze stipri pazemināta. Aizturot šos traucējošos gaismas starus, dažreiz ir iespējams ievērojami uzlabot redzi. Uz iespēju tetovējot panākt redzes uzlabošanu pirmais aizrādīja **De Wecker's.** (169) Viņš taisīja varavīksnenē iekšējā apakšējā kvadrantā šauru mākslīgu kolobōmu un tetovēja leukōmu un pelēkās daļas ap mākslīgo kolobōmu. Tetovēšana šai gadījumā atvietoja stenopeiskās brilles.

Hirschberg's (59) ieteica centrālo radzenes leukōmu gadījumos neizdarīt optisko īridektomiju, bet tetovēt, ja vien vēl kāda zilītes daļa palikusi leukōmā neaizklāta. Šādā ceļā var panākt lielāku redzes uzlabošanu, nekā ar optisko īridektomiju. Par redzes uzlabošanu, tetovējot ar tušu, ziņoja **Landau's, Neuburger's.** Arī pēc ķīmiskās radzenes leukōmu tetovēšanas ir novērota redzes uzlabošanās. **Blaskovic'am** vienā gadījumā ir izdevies redzi pacelt no 4/60 līdz 1/4. **Spanyol's** ziņo par redzes uzlabošanos no 5/30 līdz 5/15. Abos šos gadījumos tetovēts ar zelta chlorīdu.

21 gadījumā esmu izdarījis tetovēšanas operāciju uz redzīgām acīm. Gribēju sasniegt ne tikai labu kosmētisko rezultātu, bet arī uzglabāt un, ja iespējams, uzlabot vājo redzi, kas slimniekam vēl bija palikusi. Ar tušu esmu tetovējis 13 gadījumos. No šiem 13 gadījumiem redze ir cēlusies 8 gadījumos, un nevienā gadījumā nav kļuvusi sliktāka.

Gad. Nr. 7.	redze priekš	operācijas		9/200	pēc	operācijas		0,5
„ „ 10	„	„	„	7/200	„	„		18/200
„ „ 11	„	„	„	7/200	„	„		18/200
„ „ 13	„	„	„	18/200	„	„		0,4
„ „ 16	„	„	„	8/200	„	„		15/200
„ „ 18	„	„	„	3/200	„	„		4/200
„ „ 26	„	„	„	4/200	„	„		0,2
„ „ 62	„	„	„	15/200	„	„		0,1

Pārējos piecos gadījumos redze pēc operācijas nav mainījusies.

Dad. Nr. 5.	redze priekš	operācijas		0,2,	pēc	operācijas		0,2
„ „ 9	„	„	„	9/200	„	„		9/200
„ „ 12	„	„	„	18/200	„	„		18/200
„ „ 14	„	„	„	1/200	„	„		1/200
„ „ 31	„	„	„	0,2	„	„		0,2.

Divos gadījumos no šīs grupas, Nr. 24 un Nr. 30, tetovēts ar krāsas pulveriem. Šeit tetovētas leukōma periferās daļas, un redze abos gadījumos, kā priekš, tā pēc operācijas bija 0,1. Ar zelta chlōridu tetovēts no šīs grupas 2 gadījumos, Nr. 40 un Nr. 47. Abos gadījumos redze pazeminājās: gad. Nr. 40 no 2/200 uz 1/200 un gadījumā Nr. 47 no 10/200 uz 8/200.

Ar platīna chlōridu no šīs grupas tetovēts 4 gadījumos. Gad. Nr. 60 labās acs redze krita no 15/200 uz 9/200, kreisās acs redze cēlās no 3/200 uz 5/200. Gad. Nr. 55 redze krita no 9/200 uz 1/ ∞ un gad. Nr. 34 redze 1/200 nav mainījusies.

Vislabākie panākumi sasniegti gadījumos, kur radzenes makula jeb leukōms aizņem zīlītes iecirkni, daļu no zīlītes periferijas atstājot brīvu, kā, piem., gad. Nr. 7, kur redze pēc operācijas bija cēlusies no 9/200 uz 0,5. Ja leukōms aizsedz zī-

lītes periferiju, atstājot centru brīvu, tad sevišķa redzes uzlabošanās nav sagaidāma.

Redze visvairāk uzlabojusies gadījumos, kad tetovēts ar šķidro tušu. Pēc tetovēšanas ar zelta jeb platīna chlōridu es neguvu tik labus rezultātus. Redze vienā gadījumā no 3/200 bija cēlusies uz 5/200, bet pārējos gadījumos bija mazliet kritusi.

Domāju, ka ķīmiska radzenes tetovēšana nedod tik labus panākumus aiz tā iemesla, ka tā stipri kairina aci un rada caurspīdīgo radzenes daļu apduļķošanos. Mēs nevaram katrā konkretā gadījumā paredzēt, vai kairinājums būs liels vai nē, kādēļ ir ieteicamāki radzenes optisko tetovēšanu izdarīt ar šķidro tušu un asi notrītu rievaino kaltiņu.

IV. Radzenes tetovēšanas indikācijas

Radzenes tetovēšanu izdara vai nu tīri kosmētiskā nolūkā, vai arī kosmētiskā un optiskā nolūkā. Sākumā, kad **De Wecker's** bija ieteicis radzenes tetovēšanu, šīs operācijas indikācijas bija samērā šauras. Tetovēja tikai radzenes leukōmus, lai padarītu tos neuzkrītošus, bet drīz pēc tam, kad bija izrādījies, ka, saudzīgi tetovējot, tā ir samērā nevainīga operācija, tās indikācijas paplašinājās. **De Wecker's** ieteica operēt arī leukōmus ar nolūku uzlabot redzi. **Holm's** tetovēja leukōmus, lai panāktu asinsvadu obliterāciju un audu konsolidāciju. Šo tetovēšanas terapeutisko efektu nav atzinis neviens no vēlākiem autoriem. **Hirschberg's** (59) ieteica tetovēt arī dzidras radzenes uz aklām acīm cataracta calcarea gadījumos. **Terrien's** tetovējis ar ļoti labiem panākumiem dzidru radzeni iridodializes gadījumā un novērsis ļoti apgrūtinošu diplopiju. **Czermak's** un **Axenfeld's** kā indikāciju uzstādīja arī platu vaļavīksnenes kolobōmu, ja acis tiek par daudz apžilbinātas. **Kuhnt's** aizrādīja uz dzidrās radzenes tetovēšanu aniridijas gadījumos. **Komoto** tetovēja albinōtiskas cilvēku acis, iešļircinot tušu subkonjunktīvāli. Redze ir cēlusies no $^5/_{200}$ uz $^1/_{10}$, bet izskats bijis ļoti neglīts. **Kreiker's** ar negātīviem panākumiem tetovējis ar zelta chlōridu albinōtiska zēna plakstiņu konjunktīvas. **Friede's** metode (40) — implantēt ar kvē-

piem impregnēta parafīna plāksnes plakstiņos — nav uzskatāma par tetovēšanu.

Stingri noteiktas indikācijas tetovēšanai ir:

1) leucoma corneae totale,
2) leucoma corneae partiale simplex,
3) leucoma corneae centrale, kur tetovēšanu izdara ar nolūku uzlabot redzi,
4) leucoma corneae adhaerens,
5) dzidras radzenes tetovēšana cataracta complicata gadījumos ar vis. = 0,
6) dzidras radzenes tetovēšana virs plata varavīksnenes kolobōma, ja ir stipra acs apžilbināšana,
7) dzidras varavīksnenes tetovēšana virs īridodializes.

Kontrāindicēti ir visi gadījumi, kur acs apkārtne, konjunktīva un asaru ceļi nav veseli. Pēc **Czermak'a** un **Kuhnt'a** uzskata, arī plāni ar varavīksneni saistīti leukōmi nav tetovēšanai indicēti. **Kuhnt's** vēl sevišķi brīdina no tādu leukōmu tetovēšanas, kas izcēlušies kā skrōfulōzes sekas, un ieteic tos tikai tad tetovēt, kad skrōfulōze pilnīgi izārstēta.

Mūsu klīnika neuzskata ar varavīksneni saistītu leukōmu par tetovēšanai kontrāindicētu. Mūsu piedzīvojumi rāda, ka saudzīgi operējot nav jābaidās no ļaunām sekām.

V. Salīdzināmi kliniski novērojumi par mēchaniskās un ķīmiskās tetovēšanas metodēm

Salīdzinot kā ar mēchanisko, tā ar ķīmisko radzenes tetovēšanu gūtos panākumus, mēs redzam, ka ar abām metodēm var gūt labus **kosmētiskus rezultātus.** Tetovēšana ar tušu un krāsas pulveriem ir techniski grūtāka un prasa vairāk izveicības un saudzīga darba no ārsta puses, nekā radzenes krāsošana ar dārgmetallu sālīm. Mēchaniskā tetovēšana kļūst vieglāka un dod labus panākumus, lietojot šķidro tušu un impregnējot to ar rievaino kaltiņu.

Polichróma (vairākkrāsaina) leukóma tetovēšana ir iespējama ar abām metodēm. Labāku krāsu un, pēc vēlēšanās, dažādu krāsu nianses var dabūt ar krāsas pulveriem. It sevišķi viegli un labi izdodas nokrāsot leukómu brūnā krāsā, sajaucot cinobru ar šķidro tušu. Šīs krāsas maz kairina aci un dod ilgstošu kosmētisku rezultātu. Coelin — zilais tūlip pēc operācijas dod labu kosmētisko efektu, bet krāsa vai nu ātri izzūd, vai arī ir par cēloni ilgstošam kairinājumam, kādēļ ir labāk zilās vaṛaviksnenes imitēšanai lietot tušu. Izdarot leukómā atsevišķus sīkus dūrienus, izdodas nokrāsot leukómu pelēkā krāsā. Šo paņēmienu jau 1891. g. ieteicis **Hirschberg's** (59). Spīdot cauri puscaurspīdīgiem leukóma audiem, tetovētais plankums iegūst zilganu nokrāsu. Šādu parādību mēs redzam arī ar tušu tetovētā ādā uz rokām un krūtīm, kur tetovētās figūras izskatās zilganas.

Arī ar zelta chlōridu ir iespējams pēc vēlēšanās notetovēt leukómu melnā, brūnā un zilā krāsā. Krāsojot melnā un brūnā krāsā, krāsu diferences nav tik spilgtas, kā tetovējot mēchaniski, un tetovējot zilā krāsā, dabū gar nokrāsotā plankuma malām $^1/_4$ mm. platumā spilgti sarkanbrūnu josliņu, bez tam zilai krāsai var būt arī violētas krāsas piemaisījums. Ar platīna chlōridu varam leukómu nokrāsot tikai melnā krāsā.

Tūlītējie rezultāti pēc tetovēšanas ar šķidro tušu visos gadījumos ir labi. Tāpat visos gadījumos izdodas nokrāsot melnā krāsā leukómu ar zelta chlōrida atšķaidījumu, bet tikai mazākā daļā no visiem gadījumiem vienreizēji pielietojot zelta chlōrida, var sasniegt labu kosmētisku resultātu. Tā lielākai daļai zelta chlōrida atšķaidījums jāuzliek vēl otrreiz, kas stipri palielina acs kairinājumu.

Daudz grūtāki nokrāsot leukómu ar platīna chlōridu, un ir gadījumi, kur nokrāsošanās izdodas tikai pa daļai, vai arī nemaz neizdodas.

Sāpes pēc radzenes ķīmiskās tetovēšanas ir ievērojami lielākas nekā pēc mēchaniskās tetovēšanas. Sevišķi raksturīgi ir gadījumi, kur tetovēts pēc abām metodēm (gad. Nr. Nr. 1, 38, 46, 55, 58).

Kairinājums pēc radzenes tetovēšanas ar šķidro tušu, ir ievērojami mazāks nekā pēc tetovēšanas ar zelta chlōridu jeb platīna chlōridu. (Tabula XII). Kā vienu, tā otru metodi lie-

tojot, ir sastopami atsevišķi gadījumi, kas noris bez kairinājuma pazīmēm. Šādi gadījumi jāuzskata par izņēmumu. Pa lielākai daļai pēc tetovēšanas ar šķidro tušu acs apmierinās 3—7 dienu laikā, un tikai vienā gadījumā kairinājums ilga 15 dienas.

Daudz stiprāks un ilgāks ir kairinājums pēc leukōma ķīmiskās tetovēšanas. Krāsojot ar zelta chlōridu, kairinājums pa lielākai daļai ilgst 6—10 dienas, bet vairākos gadījumos kairinājums pastāvēja 2—3 nedēļas un vienā gadījumā (Nr. 39) pat 1 gadu un 10 mēnešus. Pēc tetovēšanas ar platīna chlōridu kairinājums ir mazāks nekā pēc tetovēšanas ar zelta chlōridu, bet daudz stiprāks nekā pēc tetovēšanas ar šķidro tušu.

Atkarībā no kairinājuma stipruma arī **epitēlizācija** pēc radzenes ķīmiskas tetovēšanas ir palēnināta. (Tabula XIII). Pēc radzenes tetovēšanas ar šķidro tušu, pa lielākai daļai jau otrā vai trešā dienā viss tetovētais iecirknis ir segts ar epitēlu. Tikai retos gadījumos epitēlizācijas process ilga 5—6 dienas. Pēc radzenes ķīmiskās tetovēšanas tikai 4—7 dienu laikā tetovētais iecirknis pārklājas ar epitēlu. Vairākos gadījumos epitēlizācijas process ilga 2—3 nedēļas.

Ļoti svarīgs ir jautājums par **kosmētisko rezultātu pastāvēšanas ilgumu.** Salīdzinot klīniskos novērojumus (tabula XIV), mēs redzam, ka visvairāk ilgstošus kosmētiskus rezultātus mēs iegūstam pēc tetovēšanas ar šķidro tušu. No 35 tetovēšanas gadījumiem ilgstoši rezultāti ir bijuši 18 gadījumos. 5 gadījumos tuša pa daļai nogājusi, un 12 gadījumos kosmētisko rezultātu pastāvēšanas ilgums nav zināms, jo slimnieki pēc izvesēļošanās nav rādījušies. No 26 gadījumiem, kur tetovēts ar zelta chlōridu, ilgstoši rezultāti panākti tikai 6 gadījumos. 15 gadījumos tetovētais plankums pilnīgi nogājis un 3 gadījumos nogājis pa daļai. 2 gadījumos rezultāti nav zināmi. No 19 gadījumiem, kad tetovēts ar platīna chlōridu, krāsa turās labi 4 gadījumos, pavisam nogājusi 1 gadījumā, pa lielākai daļai nogājusi 6 gadījumos. 2 gadījumos tetovēšana nav izdevusies un 6 gadījumos rezultāti nav zināmi.

Salīdzinot radzenes mēchanisko tetovēšanas metodi ar ķīmisko, mēs redzam, ka ķīmiskā metode rada stipras sāpes un kairinājumu un dod pa lielākai daļai ātri zūdošu kosmēti-

sko efektu. Vienīgā ķīmiskās tetovēšanas priekšrocība ir samērā vieglā tetovēšanas technika. Domāju, ka šī technikas vienkāršība neatsver kairinājumu un nedrošos rezultātus, kurus mēs iegūstam, ķīmiski krāsojot radzeni. Tādēļ priekšroka dodama radzenes mēchaniskai tetovēšanai un it īpaši tetovēšanai ar šķidro tušu.

TABULA XII

Kairinājuma ilgums pēc tetovēšanas

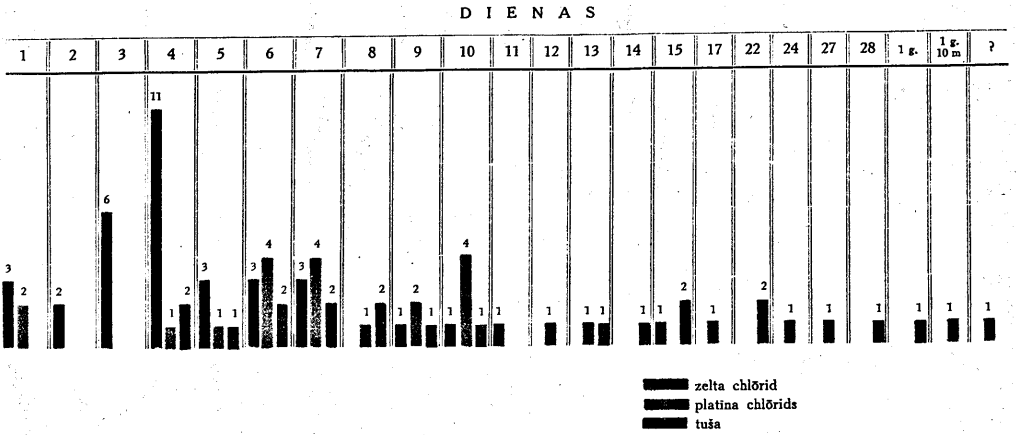

Virsū stāvošie skaitļi norāda tetovēto gadījumu skaitu

TABULA XIII

Epitēlizācijas laiks

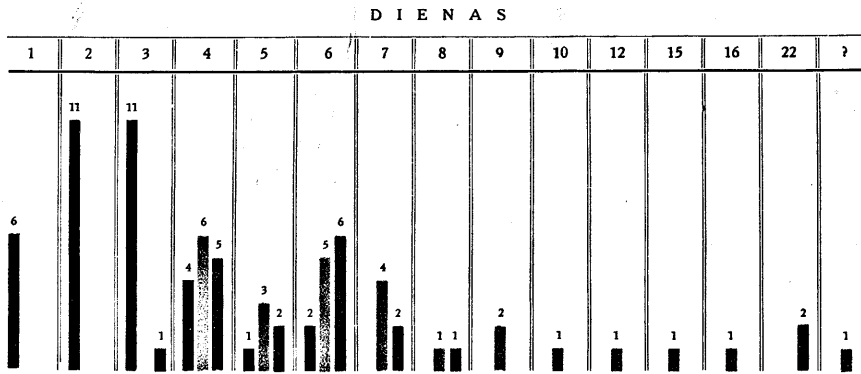

Virsū stāvošie skaitļi norāda tetovēto gadījumu skaitu



TABULA XIV

Tetovēšanas operācijas rezultāti





Mikrofotografijas un to paskaidrojumi

Visus mikrofotografiskos uzņēmumus izdarījis ārsts **Eglīša** kungs Latvijas ūniversitātes histoloģijas institūtā ar histoloģijas institūta direktora profesora **Dr. med. Prīmaņa** kunga atļauju. Izsaku sirsnīgu pateicību **asistentam Eglīša** kungam un **profesoram Prīmaņa** kungam par laipno palīdzību.

Mikrofotografija Nr. 1, Leitz'a obj. 7. periplanoc. 8 reiz. Palielinājums 500 reiz. Trusis Nr. 1. L. p. 81. Leukōms tetovēts ar šķidro tušu un kaltiņu. Preparāts haimatoksilīnā-eozīnā krāsots. Preparātā redzami radzenes strōmā kapillāra tipa asinsvadi, pieblīvēti ar tušu, bez tam asinsvados redzami arī sarkanie asinskermenīši. Attālāk no galvenās tušas masas redz radzenes ķermenīšos tušas graudiņus.

Mikrofotografija Nr. 2. Leitz'a obj. 3, ok. 4. Palielinājums 103 reiz. Trusis Nr. 8. L. p. 94. Dzidrā radzenē intrālamellāri iešļircināts 2% ķīniešu tušas atšķaidījums. Preparāts haimatoksilīnā-eozīnā krāsots. Preparātā redzama radzenes daļa aiz limba. Šeit subkonjunktīvālās limfu spraugās redzam samērā daudz tušas graudiņu. Vairāki tušas graudiņi atrodas leukocītos.

Mikrofotografija Nr. 3. Leitz'a obj. 3, ok. 4. Palielinājums 103 reiz. Cilvēka acs pannus carnosus, iestājies pēc leukōma tetovēšanas ar coelin-zilo un šķidrās tušas maisījumu. Gad. Nr. 34. L. p. 65. Preparāts haimatoksilīnā-eozīnā krāsots. Viss nopreparētais pannus sastāv tikai no grānulācijas audiem, kuŗos sastopam ļoti daudz milzu šūniņu.

Mikrofotografija Nr. 4. Leitz'a obj. 3, ok. 4. Palielinājums 103 reiz. Trusis Nr. 16. L. p. 129. Dzidra radzene tetovēta ar 5% zelta chlōridu. Nekrāsots preparāts. Radzene parastā biezumā. Epitēls nepārtraukta slāņa veidā sedz radze-

nes strōmu. Visa strōma un arī Descemeta plāksne nokrāsota ar zelta chlōridu. Visspilgtāk nokrāsotas labajā pusē plankuma mala un Descemeta plāksne. Strōmas plāksnes zaudējušas savu parasto struktūru un iet viļņveidīgi. Strōmas plāksnes nokrāsotas difūsi. Starp radzenes strōmas plāksnēm redzam daudz radzenes ķermenīšu ar lieliem melniem zelta graudiņiem.

Mikrofotografija Nr. 5. Leitz'a obj. 3, ok. 4. Palielinājums 103 reiz. Trusis Nr. 2. O. d. L. p. 130. Dzidra radzene tetovēta ar 5% zelta chlōridu. Preparāts haimatoksilīnā-eozīnā krāsots. Radzenes virsējā puse rētu audiem aizņemta. Rētu audos sastopam daudz šūniņu ar rupjiem zelta graudiņiem. Radzenes strōmas virsējie slāņi nokrāsoti tumši zilā krāsā. Pārējās radzenes strōmas kārtas nokrāsotas gaišāki. Descemeta plāksne samērā stipri nokrāsota. Radzenes strōmas struktūra stipri cietusi, tās plāksnes iet viļņveidīgi. Starp Descemeta plāksni un tās endotēlu redzami rētas audi. Radzenes strōmas virsējās daļās redzami vairāki kapillāra tipa asinsvadi. Asinsvadu endotēla šūniņās redzami zelta graudiņi.

Mikrofotografija Nr. 6. Leitz'a obj. 3, ok. 4. Palielinājums 103 reiz. Cilvēka acs dzidra radzene tetovēta ar platīna chlōridu. Gad. Nr. 63. L. p. 147. Preparāts haimatoksilīnā-eozīnā krāsots. Ar platīna chlōridu nokrāsota radzenes strōmas virsējā ceturtdaļa. Strōma nokrāsojusies slāņveidīgi, ir tumšāki un gaišāki slāņi. Epitēlā sastopam samērā daudz platīna graudiņu. Strōmas plāksnes nokrāsotas difūri melnā jeb pelēkā krāsā. Strōmas sprauga nokrāsotā daļā izskatās kā mazas baltas saliņas. Radzenes strōmā sastopam samērā daudz leukocītu. Leukocīti satur samērā rupjus zelta graudiņus.



№ 1



№ 2



№ 3



№ 4



№ 5



№ 6

Literātūra

1) Abramovic, J. Klinika oczna 1927, Bd. 5, S. 180. Kl. M. f. A. 1928, Bd. 80, S. 717 (Ref.)

2) Abramovic, J. Klinika oczna 1929, Bd. 7. S. 158. Kl. M. f. A. 1930, Bd. 84. S. 876. (Ref.)

3) Adler, H. Bericht über die Bahandlung der Augenkranken im Krankenhause Wieden. Jahresbericht d. O. 1874, S. 313.

4) Alt. Jahresbericht f. Ophth. 1885. S. 252.

5) Anagnostakis Operation du Staphylôme, de l'Hypopyon Tatouge de la Cornée etc. t. Ann. d'ocul 68. p. 117—128, Jahresbericht d. O. 1872, S. 272.

6) Archer, Th. Brittin. Versuche über Tätowierung der Hornhaut. Arch. f. O. G. 1874, Bd. XX. I. S. 225—231.

7) Armaignac. Nouveau procédé pour le tatouage régulier de la cornée. Recueil d'ophtalm. 1903, p. 463. Jahresbericht f. O. 1903, S. 369.

8) Ask (Lund). Kl. M. f. A. 1926, Bd. 76, S. 284.

9) Asmus, E. Zur Tätowage der klaren Hornhaut nach Knapp. Kl. M. f. A. 1926, Bd. 77, S. 832.

10) Asmus. Kl. M. f. A. 1921. Bd. 66, S. 121.

11) Aust. Dauererfolg der farbigen Hornhauttätowierung nach Holth. Ophth. Ges. Wien. April, 1929. Z. f. A. 1929, Bd. 68, S. 192. (Ref.)

12) Aust. Kl. M. f. A. 1925, Bd. 75, S. 779.

13) Axenfeld, Th. Bunte optisch kosmetische Tätowierung der durchsichtigen Kornea. Z. f. A. 1921, Bd. 46, S. 239.

14) Bader. Jahresbericht f. O. 1872—1873. S. 274.

15) Балакин, А. Случай ирита после татуировки хлористым золотом. Русский офт. журнал. 1928. г. Т. 8, стр. 609.

16) Балод, К. Об операции татуировки роговой оболочки. Архив офталмолог. 1931. Стр. 83.

17) Барбель, И. К вопросу о татуаже по способу Кпарр'а. Русск. офт. жур. 1928. Т. 8, стр. 589.

18) Bartels. Tätowierung mit Goldchloridlösung. Z. f. A. 1926, Bd. 59, S. 325.

19) Ватраченко, П. Закраска стойких помутнений роговицы по Кпарр'у. Русск. офт. журн. 1926. Т. 5., стр. 607.

20) Батраченко, П. Дальнейшие клинические и экспериментальные исследования над закраской помутнений роговой оболочки по Кпарр'у. Русск. офт. журн. 1929. г Т. 9., стр 502.

21) Беллярминов, Л. Об операціи татуировки роговой оболочки и конъюнктивы. (Отчет засѣданія С.-Петербургскаго офталм. общества. 1898. г 12 марта.) Вѣстник офталм. 1898. Т. XV., стр. 473.

22) Bergh. Deutsche Klinik 1872. Nr. 6. Jahresbericht f. O. 1872—1873, S. 275. (Ref.)

23) Berger. Ueber Tötowierung der Hornhautflecken. Blätter f. Heilwiss. Nr. 1—2. Jahresbericht f. O. 1873, S. 274. (Ref.)

24) Blaskovics, V. Hornhauttötowierung und Kerzenruss. Kl. M. f. A. 1920. Bd. 65. S. 78.

25) Bietti, G. jun. Histologische Untersuchungen und technische Bemerkungen über Hornhauttätowierung mit Platinchlorid, Silbernitrat und Goldchlorid + Silbernitrat. Kl. M. f. A. 1929. Bd. 82. S. 741.

26) Blegvad, O. Ein Fall eines totalen Leukoms, tätowiert mit Goldchlorid nach Kanpp. Act. ophth. 1928. Bd. 6, S. 272. Kl. M. f. A. 1929, Bd. 82, S. 281. (Ref.)

27) Braun, G. Hornhauttätowage. Kl. M. f. A. 1928, Bd. 81, S. 72.

28) Browicz. Ein Fall tätowierter menschlicher Hornhaut histologisch untersucht. Arch. f. O. G. 1877. XXIII 3. S. 212.

29) Chevallereau et Pollack. Du tatuage coloré de la cornée. XVIII. Congrès de la Société française d'ophtalm. 1906. Kl. M. f. A. 1906. I. S. 561. (Ref.)

30) Csapody. Erfahrungen mit Goldchloridfärbung nach Knapp. Kl. M. f. A. 1926, Bd. 76. S. 576.

31) Cofler. Tätowierung der Cornea. Ref. Centralbl. pr. A. 1902. S. 446.

32) Czermak, W. Die augenärztlichen Operationen. 1908.

33) Данилевский Татуировка роговицы сажей. Русск. офт. журн. 1925. г. Т. 4. стр., 460.

34) Djacos, C. Le tatouage de la cornée. le tatouage par l'injection colorante intracornéenne. Thèse pour le doctorat de l'université de Lyon. 1929.

35) Dunnage. On tinting opacities in the cornea. Med. Times and gaz. Vol. 44. p. 294. Jahresbericht f. O. 1872—1873. S. 274.

36) Ellet. Corneal Tattoing by a New Method. Am. Journ. of O. 1926, p. 771.

37) Энциклоп. словарь Брокгауз и Ефрон. 1902. Т. 67, стр. 259.

38) Engel. Ueber Goldchloridtätowage im Tierversuch und beim Menschen. Kl. M. f. A. 1927, Bd. 78. S. 86.

39) Friede, R. Zur operativen optischen Therapie des totalen Albinismus u. s. w. Kl. M. f. A. 1924, Bd. 73, S. 158.

40) Friede, R. Das Problem der operativen Verbesserung der Sehleistung des gänzlich albinotischen Auges, zugleich Kritik der Goldfärbung der Bindehaut nach Knapp. Kl. M. f. A. 1926, Bd. 77, B. H. S. 113.

41) Friede, R. Abwanderung der Goldniederschläge bei der Hornhautfärbung nach Knapp. Kl. M. f. A. 1926, Bd. 77, B. H. S. 123.

42) Friede, R. Dauerergebnisse chemischer und mechanischer Tätowierungen. Kl. M. f. A. 1931, Bd. 86. S. 665.

43) Frölich, C. Zur Technik der Tätowierung. Zehender's Kl. M. f. A. 1897. September. Ref. Centralbl. pr. A. 1897, S. 347.

44) Fuchs, E. Anatomische Befunde nach Tätowierung mit Tusche. Arch. f. O. G. Bd. 120, H. 4. S. 714.

45) Гедроицъ-Юрага — К гистологіи татуированной роговицы и конъюнктивы. Отчет засѣданія С.-Петербургскаго офталмологическаго общества. 12 марта 1898. г. Вѣстникъ офталм. 1898 г. Т. XV, стр. 477.

46) Gernet, V. — Kl. M. f. A. 1930. Bd. 85, S. 717.

47) Geis. — Hornhauttätowage mit Goldchlorid. Kl. M. f. A. 1925. Bd. 75, S. 770.

48) German. — Tätowiertes Leukom. S. Peterburger Ophthalm. Gesellsch. 1906/1907. Ref. Kl. M. f. A. 1907, II. S. 469.

49) Gifford, R. and Steinberg, A. — Gold and silver impregnation of cornea for cosmetic purposes. Amer. Jour. Ophth. 1927. V. 10. p. p. 240—247.

50) Gilek, J. — Klinische und experimentelle Erfahrungen über die Färbung der Hornhaut mit Goldchlorid. Kl. M. f. A. 1926. Bd. 77, S. 833.

51) Ginsberg. — Einiges über die sympathische Entzündung und sympathische Reizung. Z. f. A. 1928. Bd. 65. S. 37.

52) Guivá1, R. — Tätowierung der Hornhautflecken. Revista cubana de O. 1919. S. 120. Ref. Kl. M. f. A. 1921. Bd. 66. S. 154.

53) Gutman. — Kl. M. f. A. 1930. Bd. 85. S. 718.

44) Handmann, M. — Über voreilige Tätowierung der Hornhaut. Z. f. A. 1923. Bd. 49. S. 5.

55) Hasner. — Tatouage der Hornhaut. Beiträge zur Physiologie u. Pathologie des Auges 1873, p. 80—82. Ref. Jahresbericht f. O. 1873. S. 274.

56) Hesse, R. — Zur Technik der Tätowierung der Hornhaut. Kl. M. f. A. 1907. II. S. 517.

57) Hirschberg, J. — Geschichte der Augenheilkunde im Altertum. **Graefe-Saemisch.** Handbuch d. Augenh. II. Aufl. Bd. XII. §§ 241, §§ 277, Bd. XIII. § 296. Bd. XV. § 1266.

58) Hirschberg, J. — Eine kosmetische Operation. Centralbl. pr. A. 1887. S. 69.

59) Hirschberg, J. — Hornhautfärbung gegen Pupillenbildung. Centralbl. pr. A. 1891. S. 247.

60) Hirschberg, J. — Anatom. u. pr. Bemerk. zur..... Hornhautfärbung. Arch. f. O. G. 1882. Bd. XXVIII, 1, S. 269.

61) Hock. Über Hornhauttätowierungen nebst Bemerkungen über die Ätiologie des Glaukoms. Arch. f. Augen u. Ohrenheilk. 1876, 5. S. 90.

62) Holm. Über die therapeutische Bedeutung des Tätowierens der Hornhaut. Inaug. Disert. Kiel, 1876. Ref. Jahresbericht f. O. 1878. S. 203.

63) Holth, S. De la création d'une pupille ronde et régulière. Annal. d'ocul. TCXXX. p. 333. 1903. Ref. Centralbl. pr. A. 1903. S. 409.

64) Holth, S. Zur Technik der polychromen Hornhauttätowierung. X. Internat. Ophthalmol. Kongress, Luzern. Ref. Kl. M. f. A. 1901. Bd. XLII. S. 423.

65) Holth, S. Die Technik der Hornhauttätowierung, speciell der mehrfarbigen. Kl. M. f. A. 1926. Bd. 77. S. 289.

66) Holth, S. Beiträge zu der chemischen Hornhautfärbung. Act. ophth. Bd. 6. S. 354—366. Ref. Kl. M. f. A. 1929. Bd. 82. S. 568.

67) Holth, S. Die Wiederaufnahme der Galenischen Hornhautfärbung mit Ferrum sulfuricum und Tannin muss aufgegeben werden. Kl. M. f. A. 1930. Bd. 85. S. 806.

68) Hönig, H. Kl. M. f. A. 1925. Bd. 75. S. 775.

69) Huber, R. Färbung der Hornhaut mit Goldchlorid. Ungarische Ophthalm. Gesellsch. Oktober 1925. Ref. Kl. M. f. A. 1925. Bd. 75. S. 781,

70) Jasinski, M. Nouveau procédé chimique pour la coloration des leucomes de la cornée. Ref. Centralbl. f. g. O. 1931. Bd. 25. S. 439.

71) Jilek, J. Klinische und experimentelle Erfahrungen mit Goldchloridfärbungen. Ungar. ophthalm. Gesellschaft, Juni 1926. Ref. Kl. M. f. A. 1926. Bd. 77. S. 235.

72) Jilek, J. Klinische und experimentelle Erfahrungen über die Färbung der Hornhaut mit Goldchlorid. Kl. M. f. A. 1926. Bd. 77. S. 833.

73) Кальфа, С. К вопросу о татуаже роговицы хлорным золотом по Кнарр'у. Русск. офт. журн. 1926 г. Т. 5. 624.

74) Kanemitu, Jasuo — Studien über Hornhautfärbung zu kosmetischen. Zwecken. II. Mit. Experimentelle Beiträge zu der chemischen Methode der Hornhauttätowierung mit Metallsalzen, (Univ. Augenklinik., Okayama.) Okayama-Igakkai-Zasschi 41, 751—784 u. dtsch. Zusammenfassung 785—786 (1929) (Japanisch). Ref. Centralbl. f. g. O. 1930. H. 22. S. 191.

75) Karelus. — Ueber subepitheliale Hornhauttätowierung. Kl. M. f. A. 1926. Bd. 76. S. 172.

76) Klein. — Wiener med. Presse 1874., Nr. 38 u. 39. Ref. Jahresbericht f. O. 1874. S. 313.

77) Klein, S. — Ueber Hornhauttätowierung. Mitteil. des Win. med. Doct. Col. II. S. 104. Ref. Jahresbericht f. O. 1878. S. 276.

78) Knapp, P. — Eine neue Methode der Hornhauttätowierung. Kl. M. f. A. 1925. Bd. 75. S. 22.

79) Knapp, P. — Die Tätowierung mit Goldchlorid. Kl. M. f. A. 1925. Bd. 75. S. 693.

80) Knapp, P. — Weitere Erfahrungen über Tätowierung mit Goldchlorid. Kl. M. f. A. 1926. Bd. 76. S. 609.

81) Knapp, P. — Bemerkungen zu den letzten Artikeln über meine Goldchloridmethode. Kl. M. f. A. 1927. Bd. 78. S. 212.

82) Knapp, P. — Ueberblick über den jetzigen Stand der Goldchloridtätowierung. Kl. M. f. A. 1927. Bd. 79. S. 433.

83) Knapp, P. — Bemerkungen zu der Arbeit von Krautbauer über mehrfache Tätowage der Hornhaut. Kl. M. f. A. 1928. Bd. 80. S. 378.

84) Knapp, P. — Weitere Tätowierungsversuche. Kl. M. f. A. 1929. Bd. 83. S. 41.

85) Knapp, P. — Zur Frage der Behandlung eitriger Hornhautgeschwüre mit Goldchlorid. Kl. M. f. A. 1932. Bd. 88. S. 526.

86) Kübler, E. — Zur Platinchlorid-Tätowage. Kl. M. f. A. 1929. Bd. 82. S. 388.

87) Komoto. — Ueber ein Verfahren zur Verbesserung der Sehschärfe albinotischer Augen. Kl. M. f. A. 1907. Bd. 45. S. 534.

88) Kottenhahn. — Kl. M. f. A. 1927. Bd. 78. S. 586.

89) Кореневич, К. К вопросу о татуировании роговицы по Кпарр'у Архив офталм. 1926, Т. II, стр. 439.

90) Krautbauer, G. Mehrfarbige Tätowage der Hornhaut auf chemischem Wege mit Silbernitrat und Goldchlorid. Kl. M. f. A. 1928, Bd. 80, S. 66.

91) Krautbauer, G. Platinchlorid-Tätowage am menschlichen Auge. Kl. M. f. A. 1928, Bd. 80, S. 372.

92) Krautbauer, G. Ergänzende Bemerkungen zur Platinchloridtätowage. Kl. M. f. A. 1930, Bd. 84, S. 86.

93) Kreiker, A. Ein missglückter Versuch, bei Albinismus die tarsale Bindehaut mit Goldchlorid zu färben. Kl. M. f. A. 1926, Bd. 77, B. H. S. 109.

94) Kreiker, A. Kl. M. f. A. 1926, Bd. 76, S. 576.

95) Kubik. Kl. M. f. A. 1925, Bd. 75, S. 775.

96) Kugel. Ein Beitrag zu der v. Weckerschen Tätowierung von Hornhautnarben. Arch. f. O. G. 1906, Bd. 62, S. 376.

97) Kugelberg. Zur Tätowage nach Knapp. Kl. M. f. A. 1928, Bd. 80, S. 813.

98) Kuhnt. H. Handbuch der g. Augenh. A. Graefe und Th. Saemisch, II. u. III. Aufl. Augenärztliche Operationslehre 1922, Bd. I. S. 591.

99) Landau, O. Hornhautfärbung zur Verbesserung der Sehschärfe. Centralbl. pr. A. 1895, S. 10.

100) Landsbergiene. Kl. M. f. A. 1930, Bd. 85, S. 717.

101) Levis. Philad. med. Times, 1872, oct. Ref. Jahresbericht f. O. 1872—1873, S. 273.

102) Lindner. Kl. M. f. A. 1925, Bd. 75, S. 478.

103) Липовичъ и Урина. Къ вопросу о татуаже роговицы хлористымъ золотомъ по Кпарр'у. Русск. Офт, журн. 1928 г. Т. VII, стр. 337.

104) Липовичъ Н. С. Многоцвѣтная окраска роговицы по Кпарр'у. Арх. Офт. журн. 1910. Т. VII, стр. 115.

105) Lippay. Nouvelle méthode de tatouage des taies de la cornée. Annales d'ocul. 1897, T. CXVII p. 457. Ref. Centralbl. pr. A. 1895, S. 147.

106) Lisko. Kl. M. f. A. 1926, Bd. 77, S. 235.

107) Локшинъ Закраска стойкихъ помутненій роговицы по Кпарр'у. Русск. офт. журн. 1927 г. Т. VI, стр. 596.

108) Löwenstein. Kl. M. f. A. 1925, Bd. 75, S. 775.

109) Maschler. Kl. M. f. A. 1925, Bd. 75, S. 479.

110) Mayerhausen. Centralbl. f. A. 1885, S. 230.

111) Meller, H. Starke Reizung nach Tätowierung mit Goldchlorid nach Knapp. Hosp. tid. 1929, II. Dänisch. Ref. Centralbl. f. g. O. 1930, Bd. 22, S. 872.

112) Murakami. Ein gerichtlich bemerkenswerter Fall von Hornhauttätowierung. Nippon Gankakai Zashi. November, 1913 (Japan). Ref. Kl. M. f. A. 1914. I. S. 569.

113) Мурзинъ, А. Татуажъ роговицы по способу Кпарр'а Русск. офт. журн. 1927. Т. VI, стр. 1193.

114) Neuburger, S. Verbesserung der Sehschärfe durch Schwarzfärbung halbdurchsichtiger Hornhautflecke. Centralbl. f. pr. A. 1896, S. 256.

115) Nieden. Über eine neue Tätowiermethode und die Benutzung eines neuen Tätowiermaterials. Bericht d. 29. Vers. d. ophthalmol. Gesellsch. zu Heidelberg 1901, S. 249.

116) Образцовъ, М. К вопросу о татуаже по способу Кпарр'а. Русск. Офт. журн. 1927. Т. VI, стр. 903.

117) Panas. Dangers possibles du tatouage de la cornée. Gaz. des hôp. 1878, Nr. 85, p. 673. Ref. Jahresbericht f. Ophthalm. 1878, S. 329.

118) Parisotti. Un nouvel instrument pour le tatouage de la cornée. Annales d'ocul. 1885, T. XCIII, p. 273. Ref. Jahresbericht f. ophthalm. 1884, S. 320.

119) Photakis, G. Beitrag zur Tätowierung der Hornhaut mit Goldchlorid nach Knapp. Kl. M. f. A. 1926, Bd. 77, S. 690.

120) Policard, A. et Rollet, J. Reaktion des Hornhautgewebes mineralen Silizen-partickelchen gegenüber. Bull. histol. Appl. 1931, Nr. 2. Ref. Kl. M. f. A. 1931, Bd. 87, S. 563.

121) Poncet. Examin. histologique de cornées tatouées à l'encre de Chine. Gaz. des Hôpitaux 1876, Nr. 25, p. 221. Ref. Jahresbericht f. Ophth. 1878, S. 203.

122) Pretori, R. Hornhautfärbung nach Knapp. Kl. M. f. A. 1925, Bd. 75, S. 700.

123) Przybylska, J. Zur Methodik der Bereitung und Sterilisation der Tusche. Kl. M. f. A. 1924, Bd. 72, S. 429.

124) Рабинович, М. К вопросу о татуаже по методу Кнарр'а. Русск. Офт. журн. 1927. Т. VI, стр. 8 17.

125) Ravá, A. Ann. di ott. 1878, p. 248, Ref. Centralbl. f. A. 1879, S. 14.

126) Ravá, A. Del Tatuaggio della Cornea: Sassari. Tip. Azuni 32 pp. Ref. Jahresbericht f. O. 1872—1873, S. 273.

127) Reuss, v. Neue Erfahrungen über Tätowierung der Hornhaut. Ref. Jahresbericht f. O. 1878, S. 274.

128) Rollet, J. Injections intracornéennes. Archiv d'Opht., Novembre, 1928.

129) Roselli. Ueber eine neue Methode der Tätowierung. Ref. Kl. M. f. A. 1908, Bd. 46, S. 95.

130) Rosenstein, M. Zur neuen Methode der Hornhauttätowierung mit Goldchlorid. Kl. M. f. A. 1926, Bd. 77, B. H., S. 103.

131) Rosenstein. Ueber Hornhaut-Färbung Centralbl. f. A. 1903, S. 25.

132) Rotschild. Intrakorneale Tätowierung (Tierversuche). Arch. f. O. G. 1918, Bd. 95, S. 130.

133) Rubert, J. Ueber Hornhautpigmentierung beim Meerschweinchen. Archiv f. vergleichende Ophthalmologie, Bd. IV, Heft 1, Januar 1914.

134) Ruberts, J. Acis kā dvēseles un miesas spogulis. Latvijas Universitātes raksti, 1923., VIII. 1. p. 289, un Izglītīb. Min. Mēnešraksts 1923. g. XI. burtn. L. 1.

135) Sachs. Kl. M. f. A. 1925, Bd. 75, S. 478.

136) Car, H. К вопросу о закраске роговых оболочек хлористой платиной. Русск. Офт. журн 1929, стр. 73.

137) Sallmann. Hornhauttätowierung mit Goldchlorid. Kl. M. f. A. 1925, Bd. 75, S. 779.

138) Sallmann. Zur Goldchloridtätowage der Hornhaut. Ophth. Ges., Wien, 15. IV. 1929. Ref. Z. f. A. 1929, Bd. 68, S. 191.

139) Sallmann. Zum histologischen Bild der Goldspeicherung in der menschlichen Hornhaut nach Tätowierung. Arch. f. O. G. 1931, Bd. 126, S. 297.

140) Salus. Kl. M. f. A. 1925, Bd. 75, S. 775.

141) Sasaki, Taichiro. Experimentelle Untersuchungen über die reaktive Entzündung der Hornhaut nach der Goldchloridtätowage (Beiträge zur Methodik der Knappschen Tätowierung). Acta Soc. ophth. jap. Ref. Centralbl. f. g. O. 1931, Bd. 25, Heft 12, S. 718.

142) Шапиро, И. К вопросу о татуаже роговицы хлористым золотом по Кнарр'у. Русск. Офт. журн. 1927. Т. VI, стр. 901.

143) Shimkin, N. Polychrome Hornhautfärbungen mit Goldchlorid nach Knapp. Kl. M. f. A. 1927, Bd. 78, S. 375.

144) Sédan, J. Tatouage cornéen ayant corrigé un strabisme ancien dans un cas de bicorie opératoire. Bull. soc. d'opht., Paris, 1930. Nr. 4, p. 190. Ref. Kl. M. f. A. 1931, Bd. 86, S. 140.

145) Шевелев, М. Коллоидная пленка при язвенных дефектах роговицы и после татуажа хлористым золотом. Русск. Офт. журн. 1931, , стр. 418.

146) Seydel. Demonstration eines Falles von frischer Goldchlorid-Tätowierung eines dichten randständigen adhaerenten Leukoms nach Blenorrhoea neonatorum. Kl. M. f. A. 1926, Bd. 76, S. 431.

147) Sicherer, v. Untersuchungen über Sterilisation d. chin. Tusche zur Tätowierung der Hornhaut. Arch. f. A. 1899, Bd. 39, S. 22.

148) Смирнова Медиц. обозр. нижн. Поволжья 1929, 1—2. Kl. M. f. A. 1930, Bd. 84, S. 148. (Ref.)

149) Снегиревъ, К. — О татуаже роговицы по Кнарр,у. Русск. Офт. журн. 1928. Т. 7, стр. 728.

150) Spanyol, V. — Über die neue Methode der Hornhauttätowierung mittels Goldchloridlösung. Kl. M. f. A. 1926, Bd. 76, S. 354.

151) Steiner, L. — Über Massenauswanderung der Tusche aus tätowierten Leukomen. Centralbl. f. pr. A. 1900, S. 257.

152) Штерин-берг, А. — Энцикл. словарь Брокгауз и Ефрон. Т. 64, стр. 677.

153) Streif. — Besondere Tätowieraufgabe. Kl. M. f. A. 1915, Bd. 54, S. 184.

154) Streif. — Hornhauttätowierung mit Goldstaub. Kl. M. f. A. 1911, Bd. 49, II. S. 648.

155) Струпов. — К вопросу о химических способах окраски роговицы. Русск. Офт. журн. 1930, Т. XI, стр. 562.

156) Страхов. — Русск. Офт. журн. 1930. Т. XI, стр. 562.

157) Talko. — Die Behandlung des Leucoms mittels Tätowierung der Hornhaut. Kl. M. f. A. X. S. 275. Ref. Jahresbericht f. O. 1872—1873, S. 274.

158) Taylor. — On the modern act of tinting opacities of the cornea. Brit. med. journ. 1872, 7. p. 271. Ref. Jahresbericht f. O. 1872—1873, S. 275.

159) Taratin. — Сибир. арх. для терапии и клин. мед. 1927. Т. II.
Ref. Kl. M. f. A. 1928, Bd. 81, S. 569.

160) Terrien. — Die Chirurgie des Auges und seiner Adnexe. Paris, 1906.

161) Thomson. — On instrument for tattoing the cornea. Transact. Americ. Opht. Soc. 1873. Ref. Jahresbericht f. O. 1873, S. 275.

162) Tigenhurst. — Tattoing or tinting opacities of cornea and sclerotic. The Lancet. 1872. T. I. p. 610. Ref. Jahresbericht f. O. 1872—1873, S. 274.

163) Trousseau. — Tatouage de la cornée et ophtalmie sympathique. Annales d'ocul. V. 1899. Ref. Centralbl. f. pr. A. 1899, S. 278.

164) Uspenskaja, M. — Врачебная газ. 1930. № 10.
Ref. Kl. M. f. A. 1930, Bd. 85, S. 746.

165) Valude. Encyclopédie Française de l'Ophtalmologie, Paris, 1910, T. IX, p. 266.

166) Verderame, F. Beitrag zur Hornhauttätowierung mit Platinchlorid. Ref. Kl. M. f. A. 1930, Bd. 84, S. 875.

167) Warlomont Notes sur le tatouage de la cornée. Ann. d. ocul. 67, p. 75. Ref. Jahresbericht f. O. 1872—1873, 274.

168) Васютинскій. Къ вопросу о членовредительствѣ глазъ Окрашенныя пятна роговицъ. Вѣстникъ офталм. 1908. Т. XXV, стр. 328.

169) Wecker (De), L. Das Tätowieren der Hornhaut. Arch. f. Aug. u. Ohrenheilk. 1872, 2. S. 84.

170) Wecker (De), L. Chirurgie oculaire, Paris, 1879, p. 181.

171) Wecker (De), L. Aseptisches Tätowieren der Hornhaut. Arch. f. Augenh. 1899, Bd. XXIX, S. 375.

172) Weintraub. Hornhauttätowierung mit Goldchlorid. Ref. Kl. M. f. A. 1925, Bd. 75, S. 478.

173) Weve, H. Goldchloridtätowage nach Knapp. Ref. Kl. M. f. A. 1928, Bd. 80, S. 111.

174) Wiegmann, E. Ist die Tätowage nach Knapp gänzlich ungefährlich? Kl. M. f. A. 1928, Bd. 81, S. 667.

175) Вайнер, Я. Татуаж роговицы серебром Русск. офт. журн. 1929. Т. X, стр. 230.

176) Wolchonsky, S. Zur Frage über die Hornhautfärbung mit Goldchlorid nach Knapp. Kl. M. f. A. 1927, Bd. 79, S. 367.

Tēzes

1. Radzenes tetovēšanai ar šķidro tušu jādod priekšroka pret citām radzenes tetovēšanas metodēm.

2. Coelin-zilais tetovēšanai nav derīgs.

3. Izmeklējot redzes lauku, slimnieku vispirms jāiemāca atrast **Mariott'a** aklo plankumu, jo tikai tad var būt pārliecība, ka slimnieks uzmanīgi sekos izmeklēšanai, un iegūtie redzes lauka izmeklēšanas rezultāti būs ticami.

4. Ārstējot gonoblenorreju un perforējošo acs ābola ievainojumu, bez vietējās terapijas nepieciešama arī nespecifisko proteīna vielu terāpija, resp. intrāmuskulārie piena iešļircinājumi.

5. Intrāmuskulārās piena injekcijas radzenes vāšu klīnisko gaitu manāmi neietekmē.

6. Trachōma gadījumos asaru kanālišu saslimšana ir bieži sastopama parādība. Tās diagnōzei un ārstēšanai jāpiegriež vērība.

7. Preparātoriskā īridektomija izdarāma: 1) nemierīgiem slimniekiem, 2) negatavu kataraktu gadījumos un 3) ja pa operācijas laiku sagaidāmi sarežģījumi.

8. Retrobulbārās atropīna injekcijas dod labus panākumus, ārstējot redzes nerva atrofiju.

9. 1933. g. L. R. S. 81. panta kārtībā izdotais likums par ārstiem ir revidējams.

Aus der Universitäts-Augenklinik zu Riga Lettland

(Direktor: Prof. Dr. med. **J. Rubert.**)

Vergleichende Beobachtungen über mechanische und chemische Hornhauttätowierung.

Dissertation
zur Erlangung des Dr. med. Grades an der Universität zu Riga
von

Karl Balod, Assistent der Klinik.

Autoreferat.
Riga, im Oktober 1933.

Die von Knapp veröffentlichte neue Methode der Hornhauttätowierung mit Goldchlorid hat unter den Ophthalmologen viele Anhänger gefunden. Sie berichten über schöne Erfolge und glauben, dass die neue chemische Methode der alten mechanischen vorzuziehen sei. Die Technik der chemischen Tätowierung sei einfacher, die postoperative Reizung geringer und der kosmetische Effekt besser. Bald jedoch begannen zu erscheinen auch Mitteilungen über Misserfolge und starke Reizung nach der chemischen Tätowierung.

Systematische vergleichende Beobachtungen über Vor- und Nachteile der mechanischen und chemischen Hornhauttätowierung gibt es in der Literatur nicht, warum ich auf den Vorschlag meines hochverehrten Chefs und Lehrers Herrn Prof. Dr. med. J. Rubert die Erörterung dieser Frage unternommen habe.

Im ganzen sind 67 Augen 109 mal tätowiert worden. 42 Fälle sind nur einmal tätowiert, 12 Fälle sind je 2 mal

tätowiert (in einer Sitzung „Pupille", in anderer „Regenbogenhaut"). In 13 Fällen waren die erzielten Erfolge nach der ersten Operation nicht befriedigend, weshalb die Tätowierung nach einer anderen Methode wiederholt werden musste (43 Operationen).

Mit chinesischer Stangentusche wurde 2 mal, mit flüssiger Pelikan Perl-Tusche 35, mit Farbenpulvern 22, mit intrakornealen Tuscheinjectionen 3, mit Goldchlorid 26, mit Platinchlorid 19, mit Silbernitrat 1 und mit Indigosol O 1 mal tätowiert.

Die Stangentusche wurde im Porzellanmörser mit Wasser sorgfältig verrieben und im Autoklav sterilisiert. Die Pelikan Perl-Tusche wurde unmittelbar vor der Operation in kleinem Porzellanschälchen 3 mal aufgekocht. Solche Sterilisationsweise ist für die flüssige Tusche vollkommen ausreichend. Wie mehrfache bakteriologische Untersuchungen zeigten, ist die flüssige Tusche keimfrei und besitzt sogar, dank der ihr beigemengten 1% Karbolsäure, antiseptische Eigenschaften.

Zur Nachahmung der Regenbogenhaut bediente ich mich der von Holth vorgeschlagenen Farbenpulver (Zinnober, Umber roh, Umber gebrannt, Graphit und Coelinblau).

Was die Tätowierinstrumente betrifft, so muss Bellarminov zugestimmt werden, dass mit gerilltem Meissel schonender und delikater zu operieren ist, als mit dem Nadelbündel.

Beim Vergleich der Stangentusche mit der flüssigen Tusche ist es auffällig, das letztere viel leichter in die Stichkanäle eindringt und fester haftet. Bei mikroskopischer Untersuchung von Ausstrichpräparaten flüssiger und verriebener harten Tusche sieht man, dass erstere aus sehr feinen gleichmässig verteilten Partickelchen besteht, dagegen letztere aus gröberen und ungleichmässig verteilten. In der gleichmässigen Verteilung der sehr kleinen Tuschepartickel liegt auch der Grund des besseren Eindringens und Haftens der flüssigen Tusche.

Die Epithelabschabung unmittelbar vor der Tuscheimprägnation hat keine Vorteile, da die Epithelregeneration nicht

glatter verläuft, dem Auge aber ein grösseres Trauma angetan wird.

Bei Nachahmung des Limbus leistet die von Streif vorgeschlagene Durchführung eines mit Tusche imprägnierten Seidenfadens gute Dienste. Eben so gute Resultate erzielt man aber auch mit dem Holthschen Ring.

Das Pterygium muss nicht vom Leukom abgetragen werden. Man tätowiert den „Limbus" auf dem Pterygium. Die besten kosmetischen Erfolge erlangt man beim Tätowieren der durchsichtigen Hornhaut bei cataracta complicata.

Die Operation ist in einer Sitzung auch bei grossen Leukomen ausführbar, wenn die Nachahmung einer Pupille und Regenbogenhaut bevorsteht. Ratsamer ist es aber in 2 Sitzungen zu operieren, weil das Auge leichter, zwei mal ein kleines, als ein mal ein grosses Trauma verträgt.

Steht eine andere Operation bevor, z. B. Schieloperation oder Iridektomie, so ist es ratsamer im Gegensatz zu Holth zuerst diese Operation auszuführen und nur nachher zu tätowieren, da jeder Operation eine Reizung des Auges mit Erweiterung der Blutgefässe folgt, wodurch der Abtransport der Tusche erleichtert und der kosmetische Effekt vermindert wird. Ausserdem ist es noch möglich durch Anlegung einer exzentrischen „Pupille" den kosmetischen Effekt nach der Schieloperation zu verbessern.

Kuhnt, Knapp, Schimkin und mehrere andere Autoren finden das mechanische Tätowieren eines adhaerenten Leukoms als kontraindiciert, Reus, Klein und Bellarminov sind anderer Meinung. In 19 Fällen, wo ich ein Leucoma corneae adhaerens tätowierte, habe ich nie eine stärkere Reizungs beobachtet.

Nach Tätowieren mit flüssiger Tusche waren die kosmetischen Resultate in allen Fällen gut. Am 2. Tage nach der Operation ist das Auge gewöhnlich leicht gereizt. Der tätowierte Bezirk ist etwas uneben. Aus 30 cm. Abstand ist die „Pupille" homogen tiefschwarz, obwohl bei fokaler Beleuchtung auf schwarzem Grunde kleine weisse Pünktchen wahrnehmbar sind. Bei der Spaltlampe sieht man die Tusche

in der Hornhaut in verschiedener Tiefe. Die Stichkanäle sind tiefschwarz und von staubförmig verteilter Tusche umgeben.

Nach der Operation fühlen die Kranken gewöhnlich keine grösseren Schmerzen. Die Epithelregeneration vollzieht sich meist in 2—3 Tagen. Die Reizung ist nicht stark. Meistens beruhigt sich das Auge in einer Woche. Nur in 5 Fällen beruhigte sich das Auge in der zweiten Woche. Von 35 Fällen erlangte man in 18 Fällen dauernden kosmetischen Effekt. (Beobachtungszeit in 8 Fällen während 1 Jahres und in 10 Fällen während 2 Jahre.) Dauernde Resultate sind sicher auch bei einem Teil der 12 Kranken erzielt worden, die nach Beendigung der Behandlung sich nicht mehr einstellten. Nur in 5 Fällen ist die Tusche zum Teil abgewandert. In 2 Fällen von ihnen ist das kosmetische Resultat aber noch sehr gut.

Mit Farbenpulvern wurde graue, blaue und braune Regenbogenhaut nachgeahmt.

Mit Graphit wurde graue „Regenbogenhaut" 2 mal tätowiert. Graphit ist bedeutend schwerer ins Leukom zu imprägnieren als Tusche. Die erzielten Resultate sind befriedigend. Das Auge wird wenig gereizt und die Dauererfolge sind gut. In einem Falle ist der kosmetische Effekt nach 4 Monaten in anderem Falle nach 1 Jahre und 4 Monaten noch nicht verändert.

„Blaue Regenbogenhaut" wurde mit Coelinblau oder mit einer Mischung von Coelinblau, Tusche und Graphit tätowiert (12 Fälle). Technisch ist die Operation schwer ausführbar, da das Coelinblau schwer zu imprägnieren ist. Wo die Tätowierung gelingt, sind die unmittelbaren Resultate recht befriedigend. Die postoperative Reizung ist stark und dauert 1—2 Wochen, in manchen Fällen auch länger. In keinem mit Coelinblau tätowierten Falle haben wir dauernden kosmetischen Erfolg erzielt. Wo nach einiger Zeit der kosmetische Effekt noch befriedigend war, war derselbe nicht dem Coelinblau, sondern der beigemengten Tusche zu verdanken, da das Coelinblau schon verschwunden war. Falls das Leukom von Coelinblaupartickelchen sich nicht befreien kann, so entsteht eine sehr lange dauernde Entzündung mit Entwicklung eines sulzigen Gewebes. In 2 Fällen wurde das

Auge wegen sehr lange dauernder Entzündung enukleiert, in einem anderen Falle wurde das sulzige Gewebe vom Leukom abgetragen.

Bei der Imitation einer braunen Regenbogenhaut (8 Fälle) erlangte man die besten Resultate mit einer Mischung von Zinnober und Tusche. Die Farbenmischung ist ins Leukomgewebe leicht zu imprägnieren.

Die Farbenmischungen von Zinnober mit Graphit und Umber gebrannt, oder von Siena gebrannt und Umber gebrannt geben nicht so gute Resultate. Das Auge beruhigt sich im Laufe einer Woche. Nur in einem Falle beobachtete man allmähliche Abblassung des tätowierten Fleckes nach 3 Monaten. In anderen Fällen hielt sich die Farbe gut. Längste Beobachtungszeit 1 Jahr und 3 Monate.

Zur pathologisch-anatomischer Untersuchung kamen nichtalbinotische Kaninchenaugen, ausserdem 2 mit Coelinblau tätowierte Menschenaugen und ein Pannus carnosus vom Menschenauge, der nach Tätowieren mit Coelinblau entstanden war.

Nach Tätowierung mit flüssiger Tusche erhebt man histologisch dieselben Befunde, wie nach Tätowierung mit harter Tusche. Die Hornhaut reagiert mit schwacher, aber lange dauernder Entzündung. Obwohl das Auge klinisch schon in 10 Tagen reizlos ist, finden wir histologisch doch die Merkmale einer Entzündung noch nach 3 Monaten. Die Tusche befindet sich schichtenweise zwischen den Hornhautlamellen. Die Tuscheschicht ist von einem blutgemässreichen Granulationsgewebe umgeben. Blutgefässe finden wir auch nach Tätowierung durchsichtiger Hornhaut. Die Blutgefässe spielen eine bedeutende Rolle beim Abtransport der Tusche. Mehrere Blutgefässe sind mit Tusche verstopft (Mikrophotographie Nr. 1). Auch in den perivaskulären Räumen und in den Endothelzellen sind Tuschepartickelchen zu finden. Überall, wo grössere Tuschemassen sich befinden, sieht man auch Blutgefässe. Tusche-Körnchen findet man auch jenseits des Limbus in subkonjunktivalen Lymphspalten, in Leukocyten und Lymphocyten.

Nach dem Tätowieren mit Farbenpulvern sind die pathologischen Veränderungen bedeutend stärker ausgesprochen. Besonders schwere Veränderungen findet man nach der Tätowierung mit Coelinblau. Sehr empfindlich gegenüber Coelinblau ist das menschliche Auge (Mikrophotographie Nr. 3). Der ganze tätowierte Bezirk ist vom Granulationsgewebe eingenommen, das hauptsächlich von Plasmazellen und Rundzellen gebildet wird. Man findet in grosser Menge auch Riesenzellen. In gewissem Masse ähnelt das Präparat der Tuberkulose. Käsige Entartung ist nicht zu beobachten. Coelinblaupartickelchen sind hauptsächlich in Riesenzellen zu finden, seltene Farbkörnchen sind auch in Endothelzellen der neugebildeten Kapillaren zu finden.

Intrakorneale Tätowierung nach Rollet wurde in 3 Fällen ausgeführt. Technisch ist die Operation nicht leicht. Man muss grossen Druck anwenden, um die Tusche in die Hornhaut hineinzuspritzen. Bald verteilte sich die Tusche scheibenförmig, bald sternförmig. In allen Fällen war die Reizung nach der Operation so stark, dass wir gezwungen waren von dieser Methode Abstand zu nehmen.

Die mikroskopischen Präparate von Kaninchenaugen nach intrakornealen Tuscheeinspritzungen zeigten reaktive Entzündung des Auges mit Entwicklung von gefässreichem Granulationsgewebe. Man konnte auch den Abtransport von Tusche nachweisen, da mehrere Tuschekörnchen in subconjunktivalen Lymphspalten sich befanden. (Mikrophotogr. Nr. 2.)

Mit Goldchlorid wurde in üblicher Weise tätowiert, aber immer mit nachfolgender Reduktion mit 5% Tannin oder 2% Hydrazinhydratlösung. Einmaliges 2 Min. lange dauerndes Anwenden von neutralisiertem Goldchlorid und nachfolgende Reduzierung mit 5% Tanninlösung ergaben nur in 6 Fällen gute Resultate gleich nach der Operation. In 9 Fällen färbte sich die Operationsfläche nur sehr schwach oder garnicht und man musste Goldchlorid noch einmal anwenden. Wo das zweite mal neutralisiertes Goldchlorid angewandt wurde, bekam man schwarze Färbung des Fleckes, wo saures — braune. Diese Eigenschaft habe ich ausgenutzt

um die „Pupille" schwarz und „die Regenbogenhaut" braun zu färben. Am einfachsten bekommt man tiefschwarze Färbung durch Reduzieren des Goldchlorids mit 2% Hydrazinhydratlösung.

In 3 Fällen erlangte ich eine blaue Färbung des peripheren Teiles des Leukoms bei gleichzeitiger Nachbehandlung der mit Goldchlorid bearbeiteten Fläche mit einer Lösung von Ammon. brom. 2,0, Kal. jod. (1 : 10) 0,6, Aqu. dest. ad. 20,0. Zuerst färbte sich das Leukom hellbraun, aber am nächsten Tage war es hellblau mit einem 1/4 mm. breiten roten Saum. In einem Falle war die Farbe blauviolett.

Das kosmetische Resultat ist nach dem Tätowieren mit Goldchlorid sehr gut, aber die Kranken vertragen die Operation schlecht. Die Hälfte von ihnen klagt über sehr grosse Schmerzen. Die Epithelregeneration vollzieht sich in 4—7 Tagen. In einzelnen Fällen ist sie verlangsamt und kann selbst 16 Tage dauern. Die Reizung des Auges ist stark und dauert am meisten 6—10 Tage, manchmal auch länger. In einem Falle entstand nach der Operation Iritis serosa und noch nach 1 Jahre und 10 Monaten hat sich das Auge nicht ganz beruhigt. Am wenigsten wurde das Auge nach dem Reduzieren mit Hydrazinhydrat gereizt und am stärksten in Fällen, wo man 2 mal Goldchlorid angewandt hatte. Nicht nur akute Entzündung wird von Goldchlorid verursacht, sondern auch chronische Reizung des Auges. Nach dem Tätowieren durchsichtiger Hornhaut beobachtete man, wie sich allmählich zahlreiche Blutgefässe entwickelten und der Goldchloridniederschlag abbleichte, bis er ganz verschwunden war. So reichliche Gefässneubildung habe ich nach Tätowieren mit der Tusche nie beobachtet.

Der kosmetische Erfolg ist nicht dauernd. Von 26 Fällen ist in 15 der Goldchloridniederschlag ganz oder zum grössten Teil verschwunden. (Beobachtungszeit von 2 Tagen bis 2 Jahren.) Nur in 6 Fällen beobachtete man einen dauernden Erfolg. (Beobachtungszeit von 6 Monaten bis 3 Jahren.) In 3 Fällen ist der Goldchloridniederschlag zum Teil verschwunden, aber das kosmetische Resultat ist noch befriedigend. In 2 Fällen sind die Resultate unbekannt.

Die mikroskopische Untersuchung zeigt, dass saures Goldchlorid viel tiefer in die Hornhaut eindringt, als neutralisiertes und sogar in die vordere Kammer gelangt. In frischen Fällen färbt Goldchlorid die Hornhautlamellen diffus und lässt die Hornhautkörperchen intakt. In älteren Fällen aber sind die Hornhautkörperchen mit grossen Goldchloridkörnerkonglomeraten gefüllt. Wie aus den ungefärbten Präparaten ersichtlich, befindet sich das Goldchlorid in den Hornhautlamellen in kolloidalem Zustande, wobei es die Lamellen blau oder rot färbt. Sehr ausgesprochen ist die Affinität des Goldchlorids zum elastischen Gewebe. Die Descemetsche Membran wird stark gefärbt. (Mikrophotographie Nr. 4.) Goldchlorid verursacht im Hornhautgewebe schwere Veränderungen: zunächst Nekrose der oberflächlichsten Schichten, später Entwicklung von blutgefässreichem Bindegewebe. In den Endothelzellen der Blutgefässe sind schwarze Goldchloridkörnerchen zu sehen. In einem Falle (Mikrophotographie Nr. 5) beobachtet man unter der Membrana Descemetica die Entwicklung von endothelogenem Bindegewebe.

In frischen Fällen scheint die Ursache des Schwundes der Goldchloridkörnchen, die Nekrose der oberflächlichen Schichten der Hornhaut zu sein, in älteren Fällen aber spielen, wie unsere klinischen un histologischen Beobachtungen zeigen, die Blutgefässe eine bedeutende Rolle, durch den Abtransport der Goldchloridkörnchen.

Mit Platinchlorid wurde in üblicher Weise nach Krautbauer tätowiert. Mit einmaliger Platinchloridanwendung erzielte man eine Schwarzfärbung nur in 14 Fällen. In 5 Fällen war die Färbung ungenügend und man musste das Verfahren wiederholen. In zwei Fällen bekam man auch nach wiederholter Anwendung von Platinchlorid und Hydrazinhydrat kein befriedigendes Resultat. In einem dieser Fälle wurde das Leukom in derselben Sitzung, im anderen nach einer Woche mit Goldchlorid tätowiert.

Der kosmetische Erfolg ist nach dem Tätowieren mit Plantinchlorid sehr schön. Die Schmerzen sind nach der Operation sehr stark. Die Reizung ist stark und dauert 4—15 Tage, in einzelnen Fällen auch länger. Die Epithel-

regeneration dauert 4—8 Tage. In einem Falle, wo nach der Tätowierung beider Augen auf beiden ein zirkuläres Hornhautgeschwür entstand, dauerte die Epithelregeneration 22 Tage.

Dauernden Erfolg habe ich bloss in 4 Fällen beobachtet. (Beobachtungszeit — 7 Mon., 8 Mon., 1 Jahr, und 3 Jahre je ein Fall.) In 7 Fällen ist der Platinniederschlag zum Teil oder ganz aus dem tätowierten Bezirk verschwunden. (Beobachtungszeit 7 Tage, 28 Tage, 1 Mon., 1 Mon., $1^1/_2$ Mon., 3 Mon., 1 Jahr und 1 Mon. je ein Fall.) In 6 Fällen ist die Dauer des kosmetischen Erfolges unbekannt.

Bei mikroskopischer Untersuchung sieht man, dass das Platinchlorid diffus in feinkörniger Form die Hornhautlamellen imprägniert und immer in den oberen Schichten der Hornhaut bleibt. Niemals dringt es in die Hornhaut so tief ein, wie das Goldchlorid. Platinchlorid färbt das Hornhautstroma grau oder schwarz, wie man aus den ungefärbten Präparaten siet, aber nicht braun, wie es Bietti behauptet. In frischen Fällen färbt Plantinchlorid nur die Hornhautlamellen. In den Leukozyten und Hornhautkörperchen findet man Platinkörnchen nur selten. In älteren Fällen findet man Platinkörnerkonglomerate in Hornhautzellen und Leukozyten. Mit Platinchlorid kann sich das Hornhautstroma diffus oder Schichtenweise färben. Diese periodische Konzentration der Platinniederschlägeschichten ähnelt sehr den Liesegangschen Ringen. (Mikrophotogr. Nr. 6.) In frischen Fällen sieht man Platinkörnchen auch im Epithel. Nach Bietti gelangt das Platinchlorid in Form einer Lösung ins Epithel und wird hier reduziert. Ich halte es für ganz unmöglich, da das lebendige Gewebe nicht im Stande ist, das Platinchlorid zu reduzieren, aber während 4 Tagen, wenn die Epithelregeneration beendet ist, ist die Reaktion des Platinchlorids und Hydrazinhydrat schon längst abgeklungen. Die Platinkörnchen befinden sich nicht in Epithelzellen, sondern in Leukozyten. Manche Leukozyten sind voll mit grossen Klumpen von Platinniederschlag. Meiner Meinung nach nehmen die Leukozyten vom Hornhautstroma die Platinkörner auf und bringen sie in die obersten Schichten des

Epithels, wo sie mit den oberflächlichen Hornhautepithelschichten abgestossen werden.

Aus kosmetischen und optischen Gründen wurden 21 Fälle tätowiert. Mit flüssiger Tusche — 13, Farbenpulvern — 2, Goldchlorid — 2, und Platinchlorid — 4 Fälle. Bei der Tätowierung mit flüssiger Tusche gelang es eine Besserung der Sehschärfe in 8 Fällen zu erzielen.

Fall Nr.	7	Vis.	vor	Operation	9/200	nach	Operation	0,5
„ „	10	„	„	„	7/200	„	„	18/200
„ „	11	„	„	„	7/200	„	„	18/200
„ „	13	„	„	„	18/200	„	„	0,4
„ „	16	„	„	„	8/200	„	„	15/200
„ „	18	„	„	„	3/200	„	„	4/200
„ „	26	„	„	„	9/200	„	„	0,2
„ „	62	„	„	„	15/200	„	„	0,1

In 5 Fällen blieb die Sehschärfe unverändert. Ebenfalls unverändert blieb der Vis. in 2 Fällen, die mit Farbenpulvern tätowiert waren. Nach Tätowierung mit Goldchlorid verschlechterte sich die Sehschärfe in beiden Fällen. (Von 2/200 bis 1/200 und von 10/200 bis 8/200.)

Nach dem Tätowieren mit Platinchlorid beobachtete man in einem Falle Verbesserung der Sehschärfe von 3/200 auf 5/200, Verschlechterung in 2 Fällen von 15/200 auf 9/200 und von 9/200 auf 1/∞ In einem Falle (Vis. 1/200) blieb die Sehschärfe unverändert.

Die besten Resultate wurden in denjenigen Fällen erzielt, wo Macula oder Leucoma corneae die zentralen Teile der Hornhaut einnahm, wobei ein Teil der Peripherie der Pupille frei blieb, wie im Falle Nr. 7. Falls das Leukom nur die Peripherie der Hornhaut einnimt, wobei das Zentrum der Hornhaut intakt bleibt, ist keine Verbesserung der Sehschärfe zu erwarten. Die besten optischen Erfolge wurden nach der Tätowierung mit flüssiger Tusche erzielt. Schlechtere optische Resultate gibt die chemische Tätowierung, weil sie oft sehr stark das Auge reizt, wonach Trübung der durchsichtigen Teile der Hornhaut folgt. In jedem einzelnen Falle vorauszusagen, wie grosse Reizung nach der Tätowierung

folgen wird, ist unmöglich, weswegen es ratsamer wäre aus optischen Zwecken mit flüssiger Tusche zu tätowieren.

Beim Vergleich der chemischen und mechanischen Tätowierung sehen wir, dass mit beiden Methoden gute kosmetische Resultate zu erreichen sind. Das Tätowieren mit der Tusche und Farbenpulvern ist technisch schwerer und verlangt von Seiten des Arztes mehr Geschicklichkeit, als das Tätowieren mit Edelmetallsalzen.

Gute unmittelbare Resultate sind mit beiden Methoden zu erreichen. Die Schmerzen und die Reizung sind nach der chemischen Tätowierung bedeutend stärker, die Epithelregeneration ist mehr verlangsamt und die Dauererfolge bedeutend geringer, als nach der mechanischen Tätowierung. Der einzige Vorteil der chemischen Methode ist die verhältnissmässige Einfachheit der Technik.

Ich glaube nicht, dass die chemische Methode bloss der Einfachheit des Verfahrens der mechanischen vorzuziehen wäre, da sie doch häufig schwere und ernste Begleiterscheinungen zeitigt und nie einen sicheren kosmetischen Erfolg verspricht.

Curriculum vitae

Kārlis Jēkaba dēls Balodis dzimis Rīgā, 1889. gada 5. maijā. 1910. gadā beidzis Rīgas Nikolaja I. ģimnaziju. Studējis medicīnu Odesas ūniversitātes medicīnas fakultātē, ko beidzis 1914. gada 14. novembrī. No 1914.—1918. gadam piedalījies pasaules karā, kalpodams Krievijas armijā kā jaunākais ārsts 45. kājnieku rezerves bataljonā un lazaretē, jaunākais ordinātors 113. kājnieku divizijas I lazaretē un jaunākais ordinātors 256. acu hospitālī.

Izturējis valsts eksāmenus Odesas ūniversitātes medicīnas fakultātē un ieguvis ārsta diplomu 1917. gada 23. oktobrī. Demobilizēts 1918. gada 10. janvārī.

No 1918.—1922. gadam štāta ordinātors Odesas ūniversitātes acu klīnikā.

No 1922.—1924. gadam apriņķa acu ārsts Pervomaiskas apriņķī.

1924. gada novembrī atgriezies Latvijā. No 1924. gada līdz šim laikam nepārtraukti strādājis Latvijas ūniversitātes acu klīnikā, no 1925.—1927. gadam kā stipendiāts, no 1927.—1930. gadam kā volontiera ārsts, izpildot visu laiku asistenta pienākumus.

1928./1929. mācību gadā izturējis doktoranda pārbaudījumus. 1930. gadā ievēlēts par asistentu Latvijas ūniversitātes acu klīnikā.

Publicētie zinātniskie darbi:

1. К казуистике эхинококка глазницы. Рус. Офт. журн. 1923 г. стр. 573.
2. Par radzenes deģenerāciju pie trachōma. Latv. ārstu žurnālā, 1926., Nr. 3/4. L. p. 57.
3. Zur Kenntnis der Hornhautzysten. Kl. M. f. A. 1926, S. 639.

4. Par konjunktīvas tuberkulōzi. Latv. ārstu žurnālā, 1927., Nr. 7/8. L. p. 178.

5. Über Hornhautdegeneration bei Trachom, Kl. M. f. A. 1927. Bd. 78. S. 362.

6. Par nespecifiskās proteīna terapijas nozīmi oftalmoloģijā. Latv. ārstu žurnālā, 1922,, Nr. 5/6. L. p. 389.

7. Об операции татуировки роговой оболочки. Арх. офталм. 1931, стр. 83.

8. Visbaltijas oftalmologu savienības II. sanāksmes Tartū oficiāls atreferējums. Latv. ārstu žurn. 1931. Nr. 3/4.

9. Salīdzināmi novērojumi par mēchanisko un ķīmisko radzenes tetovēšanu. Dis. 1933.