doi:10.25143/prom-rsu_2020-11-pdk

Rīgas Stradiņa universitāte

Kristaps Atstupens

Intraoperatīvas ultrasonogrāfijas pielietošana laparoskopiskas holecistektomijas laikā pacientiem ar aizdomām par holedoholitiāzi

Promocijas darba kopsavilkums zinātniskā doktora grāda "zinātnes doktors (*Ph.D.*)" iegūšanai

Nozare – klīniskā medicīna
Apakšnozare – ķirurģija

Rīga, 2020

RĪGAS STRADIŅA UNIVERSITĀTE

Kristaps Atstupens

ORCID 0000-0001-9363-6195

Intraoperatīvas ultrasonogrāfijas pielietošana laparoskopiskas holecistektomijas laikā pacientiem ar aizdomām par holedoholitiāzi

Promocijas darba kopsavilkums zinātniskā doktora grāda "zinātnes doktors (*Ph.D.*)" iegūšanai

Nozare – klīniskā medicīna

Apakšnozare – ķirurģija

Rīga, 2020

Promocijas darbs izstrādāts Rīgas Austrumu klīniskās universitātes slimnīcas stacionārā "Gaiļezers" Vispārējās un neatliekamās ķirurģijas klīnikā.

Promocijas darba vadītāji:

Dr. med. profesors **Guntars Pupelis**, Rīgas Stradiņa universitāte, Ķirurģijas katedra, Latvija

Dr. med. asociētais profesors **Haralds Plaudis**, Rīgas Stradiņa universitāte, Ķirurģijas katedra, Latvija

Oficiālie recenzenti:

Dr. med. asociētais profesors **Artūrs Ozoliņš**, Rīgas Stradiņa universitāte, Ķirurģijas katedra, Latvija

Dr. med. asociētais profesors **Igors Ivanovs**, Latvijas Universitāte, Medicīnas fakultāte

Dr. med. profesors **Žilvinas Dambrauskas**, Lietuvas Veselības zinātņu universitāte, Medicīnas fakultāte

Promocijas darba aizstāvēšana notiks 2020. gada 1. jūlijā plkst. 13.00 Rīgas Stradiņa universitātes Klīniskās medicīnas promocijas padomes atklātā sēdē Rīgā, Dzirciema ielā 16, Hipokrāta auditorijā.

Ar promocijas darbu var iepazīties RSU bibliotēkā un RSU tīmekļa vietnē: www.rsu.lv

Promocijas padomes sekretārs:

Dr. med. asociētais profesors **Arvīds Irmejs**

SATURS

DARBĀ LIETOTIE SAĪSINĀJUMI 5

1. IEVADS 7
   1.1. Zinātniskā darba aktualitāte 7
   1.2. Zinātniskā darba novitāte 11
   1.3. Zinātniskā darba mērķis 11
   1.4. Zinātniskā darba uzdevumi 11
   1.5. Zinātniskā darba hipotēze 12
   1.6. Zinātniskā darba praktiskais pielietojums 12

2. MATERIĀLI UN METODES 14
   2.1. Iekļaušanas kritēriji 14
   2.2. Izslēgšanas kritēriji 14
   2.3. Pētījuma grupu populācija 15
   2.4. Datu iegūšanas veidi 15
   2.5. Izmeklēšana un ārstēšana uzņemšanas nodaļā 15
   2.6. Izmeklēšana un ārstēšana ķirurģijas nodaļā 16
   2.7. Operatīva ārstēšana 17
      2.7.1. Intraoperatīva ultrasonogrāfija (IOUS) 17
      2.7.2. Žultsceļu sanācija / žults atteces nodrošināšana 23
   2.8. Pētījuma datu statistiska analīze 26
   2.9. Ētikas komitejas atzinums 26

3. PĒTĪJUMA REZULTĀTI 27
   3.1. Pacientu struktūra un demogrāfiskie dati 27
   3.2. Pacientu iedalījums grupās atkarībā no IOUS atradnes 27
   3.3. Pacientu grupu salīdzinājums 27
   3.4. Transabdominālās ultrasonogrāfijas atradnes raksturojums 29
      3.4.1. TAUS izmeklējumā noteikta žultsvadu platuma analīze pētāmajās grupās 29
      3.4.2. Holedoholitiāzes diagnostika pētāmajās grupās ar TAUS metodi 30
   3.5. Magnētiskās rezonanses holangiopankreatogrāfijas atradnes raksturojums 31
      3.5.1. MRHPG izmeklējumā noteikta žultsvadu platuma analīze grupās 31
      3.5.3. MRHPG diagnostiskā vērtība holedoholitiāzes noteikšanā 34
   3.6. Intraoperatīvās ultrasonogrāfijas atradnes raksturojums 36
      3.6.1. IOUS izmeklējumā noteikta žultsvadu platuma analīze grupās 36
      3.6.2. Holedoholitiāzes diagnostika pētāmajās grupās 37

3.7. Ar MRHPG un IOUS metodēm noteikto holedoholitiāzes konkrementu vidējā lieluma analīze 39
3.8. IOUS un MRHPG diagnostiskā vērtība zema, vidēja un augsta holedoholitiāzes riska pacientiem 39
3.9. Operācijas laika analīze pētāmajās grupās 40
3.10. Stacionēšanas ilguma analīze 40
3.11. Sarežģījumu izvērtēšana 41

4. DISKUSIJA 42

SECINĀJUMI 49

PRAKTISKĀS REKOMENDĀCIJAS 51

IZMANTOTĀ LITERATŪRA 53

PUBLIKĀCIJAS UN ZIŅOJUMI PAR PĒTĪJUMA TĒMU 57

DARBĀ LIETOTIE SAĪSINĀJUMI

ABP	akūts biliārs pankreatīts
ALAT	alanīnaminotransferāze
ASA skala	(*ASA score*) *American Society of Anaesthesiologists*
ASAT	aspartātaminotransferāze
CNS	centrālā nervu sistēma
CRO	C-reaktīvais olbaltums
EP	endoskopiska papilotomija
ERHP	endoskopiskā retrogrādā holangiopankreatogrāfija
EUS	endoskopiska ultrasonogrāfija
GGT	gammaglutamiltransferāze
INR	*international normalized ratio*
IOH	intraopeatīva holangiogrāfija
IOUS	intraoperatīva ultrasonogrāfija
Lei	leikocīti
LKŽS	laparoskopiska kopējā žultsvada sanācija
MODS	multiorgānu disfunkcijas sindroms
MRHPG	magnētiskās rezonanses holangiopankreatogrāfija
RAKUS	Rīgas Austrumu klīniskā universitātes slimnīca
SD	standartdeviācija
SF	sārmainā fosfatāze
SIRS	sistēmisks iekaisuma reakcijas sindroms
TAUS	transabdomināla ultrasonogrāfija
ŽAS	žultsakmeņu slimība

Saīsinājums	Latīņu valodā	Latviešu valodā
-	*fundus (vesicae felleae)*	žultspūšļa dibena daļa
AC	*arteria cystica*	žultspūšļa artērija
AHC	*arteria hepatica communis*	kopējā aknu artērija
AHD	*arteria hepatica dextra*	labā aknu artērija
AHDa	*arteria hepatica dextra accesoria*	papildu labā aknu artērija
AHP	*arteria hepatica propria*	īstā aknu artērija
AHS	*arteria hepatica sinistra*	kreisā aknu artērija
DC	*ductus cysticus*	žultspūšļa vads
DC	*ductus choledochus*	kopējais žultsvads
DHC	*ductus hepaticus communis*	aknu kopējais vads
EP	*epigastrium proprium*	īstais epigastrijs
LHD	*ligamentum hepato-duodenale*	aknu un 12-pirkstu zarnas saite
PV	*papilla Vateri*	12-pirkstu zarnas papilla
VP	*vena porta*	vārtu vēna

1. IEVADS

1.1. Zinātniskā darba aktualitāte

Neskatoties uz plašām diagnostikas iespējām, kas pēdējo gadu desmitu laikā ir ienākušas mūsdienu medicīnā, joprojām viens no lielākajiem izaicinājumiem žultsceļu ķirurģijā ir žultsakmeņu slimības komplikāciju savlaicīga diagnostika un sekmīga ārstēšana. Eiropas valstīs žultsakmeņu slimības incidencei ir tendence pieaugt, un kopējā populācijā tā svārstās no 5,9 % līdz pat 21,9 % tādās sociāli un ekonomiski attīstītās valstīs kā Norvēģija un Vācija (Aerts and Penninckx, 2003). Katru gadu Eiropas valstīs šīs slimības dēļ tiek veikts aptuveni 1,1 miljons holecistektomiju (Borzellino and Cordiano, 2008), kas nepārprotami ir saistīts ar milzīgām izmaksām. Arī Latvijā holecistektomija ir viena no biežākajām ķirurģiskajām operācijām, un to skaits pēdējo gadu laikā būtiski nemazinās, t.i., 2012. gadā – 2699; 2013. gadā – 3655; 2014. gadā – 3657 un 2015. gadā – 3738; 2016. gadā – 3723; 2017. gadā – 3680 holecistektomijas (Latvijas Ķirurgu Asociācija, 2018). Pateicoties biežākai slimības diagnosticēšanai un ķirurģiskās ārstēšanas kāpinājumam, biežāk ir sastopamas arī žultsakmeņu slimības komplicētās formas. Viena no biežākajām ir holedoholitiāze jeb konkrementi kopējā žultsvadā. Publicētie dati liecina, ka holecistektomiju laikā holedoholitiāze ir sastopama 11–21 % žultsakmeņu slimības pacientu (Costi et al., 2014). Līdzīga holedoholitiāzes iespējamība (8–20 %) ir aprakstīta arī simptomātiskas žultsakmeņu slimības pacientiem kopējā populācijā (Bencini et al., 2014). Būtiska ir arī asimptomātiskas holedoholitiāzes pacientu grupa, kas veido aptuveni pusi no visiem šīs komplicētās žultsakmeņu slimības formas pacientiem (Sarli et al., 2000).

Holedoholitiāzes pacientiem rodas tādas potenciāli dzīvību apdraudošas komplikācijas kā akūts biliārs pankreatīts, akūts holangīts, aknu abscesi, kas

bieži kombinējas ar mehānisku dzelti un komplicētos gadījumos ar progresējošu biliāru sepsi. Šiem pacientiem ir augsts multiorgānu disfunkcijas sindroma un septiska šoka attīstības risks, līdz ar to šo patoloģiju ārstēšana bieži vien ir laikietilpīga, komplicēta un multidisciplināra, slimnieku aprūpē iesaistoties ne tikai ķirurgiem, bet arī intensīvās terapijas un sepses speciālistiem, gastroenterologiem, invazīvās radioloģijas speciālistiem, endoskopistiem u.c. Minētie fakti akcentē nepieciešamību visiem pacientiem ar žultsakmeņu slimību un aizdomām par holedoholitiāzi veikt papildizmeklējumus, kā arī pielietot efektīvāko ārstēšanas metodi pirmās stacionēšanas laikā. Tas ļautu mazināt komplikāciju biežumu, līdz ar to arī letalitāti un izmaksas.

Holedoholitiāzes diagnoze balstās uz rūpīgu anamnēzes ievākšanu un klīniskās ainas izvērtēšanu kontekstā ar laboratorisko atradni, taču izšķiroša loma ir attēldiagnostikai. Viens no pēdējiem holedoholitiāzes diagnostikas un ārstēšanas algoritmiem ir rekomendēts Amerikas Gastrointestinālās endoskopijas biedrības asociācijas (*American Society of Gastrointestinal Endoscopy, ASGE*) 2010. gada vadlīnijās. Tās iedala pacientus trīs holedoholitiāzes riska kategorijās: ar zemu (< 10 %), vidēju (10–50 %) un augstu (> 50 %) risku (Maple et al., 2010), katrā gadījumā nosakot atbilstošu taktiku. Taču jaunākie publicētie dati norāda uz *ASGE 2010* vadlīniju nepilnībām, rekomendējot rast alternatīvu, lai samazinātu nevajadzīgu ERHP daudzumu (Suarez et al., 2016; Monreal-Robles and Gonzalezs-Gonzalez, 2016; Narvaez-Riveraet al., 2016).

Mūsdienās pastāv divi galvenie holedoholitiāzes diagnostikas un ārstēšanas principi. Pirmais ir vienetapa laparoskopija, kas balstās uz intraoperatīvu holedoholitiāzes diagnostiku un laparoskopisku žultsceļu sanāciju laparoskopiskas holecistektomijas laikā. Otrs ir divetapu ārstēšanas veids, kas paredz precīzu holedoholitiāzes preoperatīvu diagnostiku (magnētiskās rezonanses holangiopankreatogrāfija, MRHPG vai endoskopiska

ultrasonogrāfija, EUS) un tai sekojošu endoskopisku retrogrādu holangiopankreatogrāfiju (ERHP) ar endoskopisku papilotomiju un žultsvadu sanāciju. Laparoskopiska holecistektomija šajā gadījumā tiek atlikta uz otro etapu.

Ņemot vērā to, ka līdz šim publicētajos literatūras avotos un vadlīnijās nav vienprātības, jāsecina, ka holedoholitiāzes diagnostikas un ārstēšanas taktiku galvenokārt nosaka aprīkojuma pieejamība un personāla pieredze konkrētā ārstniecības iestādē, nodrošinot maksimālu pacienta drošību.

Transabdominālai ultrasonogrāfijai (TAUS) ir ārkārtīgi liela nozīme holedoholitiāzes diagnostikā. Tā ar augstu sensitivitāti (55–91 %) atpazīst netiešās holedoholitiāzes pazīmes – kopējā žultsvada un intrahepatisko žultsvadu dilatāciju (Liu et al., 2001), arī precīzi (sensitivitāte 96%) nosakot visbiežāko cēloni – žultsakmeņu slimību (Stott et al., 1991), tomēr precīza holedoholitiāzes diagnostika ar TAUS ir neapmierinoša.

EUS ir ļoti informatīva, taču apstākļos ar metodes limitētu pieejamību un lētāku, pieejamāku un mazāk invazīvu metožu alternatīvu (piemēram, MRHPG) tās izmantošana ir ierobežota.

ERHP ir invazīva metode un saistīta ar potenciāli dzīvību apdraudošu komplikāciju risku, piemēram, pēc-ERHP pankreatīts, asiņošana, divpadsmitpirkstu zarnas vai žultsvada perforācija, holecistīts u.c. Mirstība pēc ERHP ir > 0,5 %, galvenokārt tā saistīta ar papilotomiju procedūras laikā (Ong at al., 2005), līdz ar to mūsdienās ERHP tiek rekomendēta tikai pacientiem ar pierādītu diagnozi ārstnieciskos nolūkos.

MRHPG ir precīza, neinvazīva žultsceļu, kā arī aizkuņģa dziedzera izvadkanālu izmeklēšanas metode, un vairumā ziņojumu tā ir rekomendēta kā izvēles metode holedoholitiāzes diagnostikā (Chen et al., 2015). Izmeklējuma sensitivitāte un specifitāte pēc dažādu autoru datiem ir 81–100 % un 92–100% (Hallal at al., 2005). Taču arī šim izmeklējumam ir zināmi ierobežojumi. Galvenokārt tā ir ierobežota pieejamība lielas slimnieku plūsmas apstākļos,

zemāka diagnostiskā precizitāte, ja konkrementi kopējā žultsvadā ir mazāki par 5 mm, jo īpaši biliāra pankreatīta gadījumā (Costi at al., 2014), kā arī individuāli pacientu ierobežojumi (klaustrofobija, metāliski implanti u.c.).

Intraoperatīva holedoholitiāzes attēldiagnostika iespējama ar divām metodēm – intraoperatīvu holangiogrāfiju (IOH) un intraoperatīvu ultrasonogrāfiju (IOUS). Holedoholitiāzes atpazīšanas gadījumā seko laparoskopiska kopējā žultsvada sanācija (LKŽS), kas, savukārt, ir zināms izaicinājums ķirurgiem, jo ir nepieciešamas advancētas iemaņas laparoskopiskajā ķirurģijā un papildaprīkojums. LKŽS sevi ir attaisnojusi kā efektīva, lēta un droša holedoholitiāzes ārstēšanas metode ar zemu komplikāciju risku (9,5 %) un reziduālu konkrementu risku (2,7 %) (Riciardi at al., 2003). LKŽS salīdzinājumā ar ārstniecisku ERHP ir tikpat efektīva žultsceļu sanācijas metode (Nathanson et al., 2005; Dasari et al., 2013). IOUS un IOH ir salīdzināmas, augsti informatīvas intraoperatīvas holedoholitiāzes diagnostikas metodes, taču, ņemot vērā IOUS nepārprotami mazāku invazivitāti, īsāku izpildījuma laiku un jonizējošā starojuma neesamību, šai metodei ir vairākas priekšrocības, salīdzinot ar IOH (Hublet et al., 2009; Aziz et al., 2014).

Ņemot vērā iepriekš minētos faktus, ir pamats domāt, ka IOUS izmantošana holedoholitiāzes diagnostikā ļauj nozīmīgai pacientu daļai atteikties no dārgiem un laikietilpīgiem izmeklējumiem pirmsoperācijas etapā un uzlabot diagnostikas kvalitāti, līdz ar to samazināt hospitalizācijas ilgumu un komplikāciju risku, nodrošināt ātrāku pacientu atveseļošanos un atgriešanos darba tirgū.

1.2. Zinātniskā darba novitāte

Pirmo reizi visiem pacientiem ar klīniskām aizdomām par holedoholitiāzi laparoskopiskas holecistektomijas laikā tiek veikta specifiska intraoperatīva attēldiagnostika – IOUS, holedoholitiāzes diagnoze balstīta uz šo metodi, kā arī IOUS dati tiek salīdzināti ar pirmsoperācijas MRHPG.

1.3. Zinātniskā darba mērķis

Izpētīt intraoperatīvas ultrasonogrāfijas diagnostiko precizitāti pacientiem ar aizdomām par holedoholitiāzi.

1.4. Zinātniskā darba uzdevumi

1. Izveidot datu bāzi, iekļaujot tajā pacientus ar žultsakmeņu slimību un aizdomām par holedoholitiāzi, kuriem veikta laparoskopiska holecistektomija un IOUS. Iedalīt šos pacientus divās grupās un salīdzināt to demogrāfiskos datus, ASA skalu (*ASA score – American Society of Anesthesiologists Physical Status classification system* (2. pielikums)), pirmsoperācijas laboratoriskos, attēldiagnostikas un klīniskos datus:
   - IOUS diagnosticēta holedoholitiāze – standarta laboratoriskie izmeklējumi + TAUS + MRHPG;
   - IOUS nediagnosticēta holedoholitiāze – standarta laboratoriskie izmeklējumi + TAUS + MRHPG.
2. Salīdzināt TAUS un MRHPG datu korelāciju ar IOUS atradni (žultsvada platums, holedoholitiāze jeb žultsakmeņu esamība žultsvadā, konkrementu izmēri) starp pacientu grupām, kā arī noteikt TAUS, MRHPG un IOUS diagnostisko vērtību holedoholitiāzes atpazīšanā.

3. Salīdzināt MRHPG un IOUS atradni zema, vidēja un augsta holedoholitiāzes riska grupās, balstoties uz 2010. gada Amerikas Gastrointestinālās endoskopijas biedrības vadlīnijām (*ASGE guidelines 2010*).
4. Noteikt IOUS holedoholitiāzes prognozējošos faktorus.
5. Izvērtēt hospitalizācijas etapu un operāciju ilgumu, komplikācijas.

1.5. Zinātniskā darba hipotēze

IOUS izmantošana laparoskopiskas holecistektomijas laikā nodrošina augstu holedoholitiāzes diagnostisko precizitāti, tāpēc selektīvai pacientu grupai ir iespējams aizvietot MRHPG ar IOUS, tādējādi samazinot komplikāciju risku, pirmsoperācijas un kopējo stacionēšanas ilgumu, kā arī nodrošināt drošu anatomisko struktūru atpazīšanu audu disekcijas laikā.

1.6. Zinātniskā darba praktiskais pielietojums

Pētījumā iegūtie dati parāda, ka IOUS izmantošana holedoholitiāzes diagnostikā ir droša, efektīva un racionāla attēldiagnostikas metode. Pielietojot IOUS, ir iespējams būtiski uzlabot holedoholitiāzes diagnostisko precizitāti, kā arī lielai slimnieku plūsmai (aizvietojot pirms operācijas MRHPG ar IOUS) samazināt pirmsoperācijas ārstēšanās etapu un kopējo stacionēšanas ilgumu.

Laparoskopiskas holecistektomijas laikā IOUS ir iespējams atkārtot jebkurā nepieciešamajā brīdī, tādējādi izmantojot to ne tikai holedoholitiāzes diagnostikai un žultsvadu stāvokļa kontrolei pēc sanācijas, bet arī apzināt precīzu aknu vārtu struktūru anatomiju audu disekcijas laikā. IOUS sniedz operējošam ķirurgam precīzu reālā laika informāciju par saturu žultsvados un detalizētus žultsceļu metriskos lielumus, kas ir stūrakmens drošai un efektīvākai žultsvadu sanācijas metodes izvēlei.

IOUS izmeklējums ir ļoti ātrs – būtiski nepagarina operācijas laiku.

2. MATERIĀLI UN METODES

Retrospektīvi-prospektīvi bija ievākti dati par 297 pacientiem, kas laika periodā no 2012. gada līdz 2017. gadam neatliekamā kārtā bija stacionēti SIA RAKUS stacionārā „Gaiļezers", vispārējās un neatliekamās ķirurģijas klīnikā, specializētā HPB vienībā (hepatopankreatobiliārās ķirurģijas vienība) ar simptomātisku un/vai komplicētu žultsakmeņu slimību un aizdomām par holedoholitiāzi. Visiem pacientiem stacionēšanas laikā bija veikta laparoskopiska holecistektomija ar žultsceļu intraoperatīvu ultrasonogrāfiju iespējamās holedoholitiāzes noteikšanai.

2.1. Iekļaušanas kritēriji

Pētījumā tika iekļauti pacienti vecumā virs 18 gadiem ar žultsakmeņu slimību un aizdomām par holedoholitiāzi. Aizdomas par holedoholitiāzi balstījās uz vismaz vienu no sekojošiem kritērijiem:

- akūts biliārs pankreatīts – diagnoze balstīta uz Atlantas 2012 vadlīnijām (Banks et al., 2013);
- akūts holangīts – diagnoze balstīta uz Tokijas vadlīniju 2018 kritērijiem (Kiriyama, Kozaka et al., 2018);
- pacienti ar biliāru (žultsakmeņu) koliku, sāpju iradiāciju uz muguru un/vai pavadošu drudzi un sīkiem konkrementiem žultspūslī (< 5 mm), kā arī žultsvada dilatācijas pazīmēm TAUS (> 6 mm).

2.2. Izslēgšanas kritēriji

- Pacienti ar smagu akūtu biliāru pankreatītu (Atlantas vadlīnijas 2012) vai smagu holangītu (Tokijas vadlīnijas 2018).

- Pacienti ar operācijas konvertāciju sakarā ar laparoskopiski nekotrolējamu asiņošanu, neskaidru anatomiju vai izteiktu iekaisuma infiltrātu, kas radīja audu disekcijas grūtības.

2.3. Pētījuma grupu populācija

Visi pētījumā iekļautie 297 pacienti bija iedalīti divās grupās atkarībā no operācijas laikā (IOUS) pierādītas vai izslēgtas holedoholitiāzes:

- IOUS verificēta holedoholitiāze (IOUS+);
- IOUS nediagnosticēta holedoholitiāze (IOUS-).

Visiem pacientiem abās grupās bija izmantota standarta laboratoriskā diagnostika un TAUS stacionēšanas etapā. Ņemot vērā klīnisko ainu, kā arī iepriekšminētos izmeklējumus, bija noteiktas žultsakmeņu slimības komplikācijas.

Atkarībā no stacionāra diagnostiskās radioloģijas klīnikas kapacitātes daļai pacientu, abās grupās pirmsoperācijas etapā bija veikta MRHPG.

2.4. Datu iegūšanas veidi

Pētījumam nepieciešamie dati tika iegūti, analizējot pacientu slimības vēstures – slimības un slimību anamnēzes, laboratoriskos un pirmsoperācijas attēldiagnostikas datus. Tāpat bija ievākti dati no operāciju protokoliem – intraoperatīvās ultrasonogrāfijas atradne, žultsceļu sanācijas un/vai drenāžas pielietotie veidi.

2.5. Izmeklēšana un ārstēšana uzņemšanas nodaļā

Uzņemšanas nodaļā pacientu izmeklēšanu un vispārējā stāvokļa izvērtēšanu veic dežūrķirurgu brigāde atbildīgā dežūrķirurga uzraudzībā.

Šajā etapā notiek:

- anamnēzes ievākšana un klīniskā stāvokļa novērtēšana;
- pacientu vispārējā fiziskā stāvokļa novērtēšana ar adaptētu ASA skalu (Sankar et al., 2014);
- laboratoriskā diagnostika (pilna asins aina; asins bioķīmija – glikoze, ALAT, ASAT, kopējais bilirubīns un tā frakcijas, lipāze, sārmainā fosfatāze, C reaktīvais olbaltums, kreatinīns, urīnviela, kālijs, nātrijs, pacientiem ar aizdomām par sepsi arī prokalcitonīns un asins gāzu analīze; koagulogramma – INR, protrombīns, APTL);
- TAUS pierādīta žultsakmeņu slimību un noteiktas iespējamās holedoholitiāzes tiešās vai netiešās pazīmes, kā arī akūta pankreatīta un/vai holecistīta pazīmes;
- EKG pacientiem pēc 50 gadu vecuma;
- datortomogrāfija vēdera dobumam (ar intravenozu kontrastvielu, ja saglabāta nieru funkcija) pacientiem ar neskaidru diagnozi;
- SIRS un MODS atpazīšana;
- uzņemšanas nodaļā pacientiem tika uzsākta intravenoza rehidratācija un pretsāpju terapija nepieciešamības gadījumā, kā arī agrīna plaša spektra antibakteriāla terapija holangīta un/vai holecistīta gadījumā (visbiežak Ciprofloksacīns un Metronidazols).

2.6. Izmeklēšana un ārstēšana ķirurģijas nodaļā

Ārstēšanas un iespējamās papildizmeklēšanas plānu ķirurģijas nodaļā nodrošināja ārstējošais ārsts – ķirurgs – virziena galvenā speciālista uzraudzībā. Pacienti saņēma rehidratāciju pirmsoperācijas un perioperatīvā periodā, pretsāpju un pretiekaisuma ārstēšanu. Visi slimnieki pirms ķirurģiskas ārstēšanas saņēma nitrātu grupas preparātus (izosorbīta mononitrātu vai dinitrātu) *papilla Vateri* gludās muskulatūras tonusa mazināšanai – labākas žultsatteces nodrošināšanai un žultsakmeņu spontānas migrācijas sekmēšanai

uz 12-pirkstu zarnu, ja preparāta individuāla panesamība bija apmierinoša. Antibakteriālā terapija tika nodrošināta pacientiem ar akūtu holecistītu, holangītu (TG18) un biliāru pankreatītu, kā arī pacientiem ar imūnsupresiju un citiem infekciju veicinošiem faktoriem (piemēram, cukura diabēts). Antibakteriālo preparātu izvēle un terapijas ilgums balstījās uz klīniskajām indikācijām un stacionāra infekciju uzraudzības dienesta veidotām rekomendācijām (Liepiņš un Lejnieks, 2016).

Atbilstoši stacionāra radioloģijas klīnikas kapacitātei dažiem pacientiem pirmsoperācijas periodā bija veikta MRHPG. Visi MRHPG izmeklējumi bija izvērtēti divas reizes. Sākotnēji radiologs to izvērtēja izmeklējuma laikā, un atkārtoti attēli tika analizēti gan radiologa, gan ārstējošā ķirurga un virziena galvenā speciālista klātbūtnē, korelējot to ar klīnisko ainu.

Stacionārā visi pacienti tika gatavoti vienetapa ķirurģiskai ārstēšanai – LKŽS (IOUS un nepieciešamības gadījumā žultsceļu sanācija ar sekojošu laparoskopisku holecistektomiju). Biliāra pankreatīta slimniekiem operācija bija veikta tikai pēc iekaisuma remisijas tās pašas stacionēšanas laikā.

2.7. Operatīva ārstēšana

Katrā operācijā bija divi galvenie etapi:

1. IOUS ar sekojošu žultsceļu sanāciju/žults atteces nodrošināšanu holedoholitiāzes gadījumā;
2. laparoskopiska holecistektomija.

2.7.1. Intraoperatīva ultrasonogrāfija

Operācijas izpildītas, pielietojot klasisko četru troakāru metodi, t.i., pēc *pneumoperitoneum* izveidošanas sekojoši pozicionējot troakārus – umbilikālais 10 mm troakārs optikas ievietošanai un trīs darba troakāri – viens no tiem *epigastrium proprium* 10 mm un divi 5 mm labajā paribē (2.1. attēls).

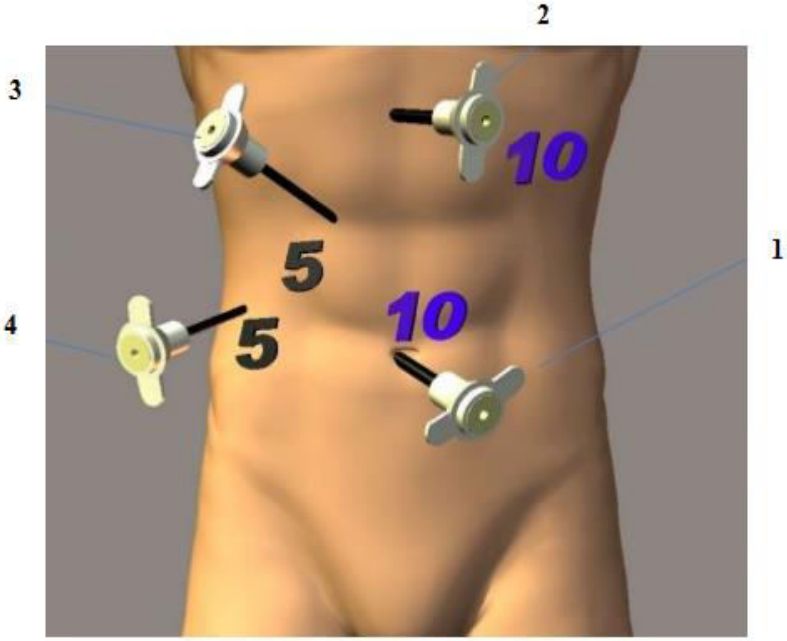

2.1. attēls. **Troakāru pozicionēšana**
(attēla avots: www.slideshare.net)

1 – umbilikālais optikas troakārs (10 mm); 2 – epigastrija troakārs (5 mm/10 mm – 15 mm), galvenais darba troakārs caur kuru ievada arī IOUS zondi; 3 – kreisās rokas troakārs labajā hipohondrijā (5 mm); 4 – labā lumbālā rajona troakārs (5 mm) žultspūšļa *fundus* daļas trakcijai

Pirms IOUS veikšanas žultspūšļa kakliņš un *ligamentum hepatoduodenale* bija atbrīvoti no saaugumiem. Pēc *ductus cysticus* identificēšanas tas klipēts proksimāli savienošanās vietā ar žultspūsli.

Visas IOUS veiktas ar *BK Medical flex Focus 800* mobilām ultrasonogrāfijas iekārtām (2.2. attēls) un speciālām laparoskopijai piemērotām fleksiblām ultrasonogrāfijas zondēm *8666-RF* (2.3. attēls).

2.2. attēls. ***BK medical flex Focus 800*** **ultrasonogrāfijas aparāts**
(autora attēls)

2.3. attēls. **Laparoskopiskas IOUS zonde**
(autora attēls)

Ultrasonogrāfijas zonde vēdera dobumā ievietota caur epigastrijā pozicionēto troakāru. Skenēšana sākās ar žultspūšļa izmeklēšanu, tā *fundus* daļu iepriekš paceļot virs aknu priekšējās malas. Kopējais žultsvads bija izmeklēts,

ultrasonogrāfijas zondi novietojot proksimāli uz *ligamentum hepatoduodenale* (2.4. attēls) un virzot to kaudāli līdz 12-pirkstu zarnas augšmalai.

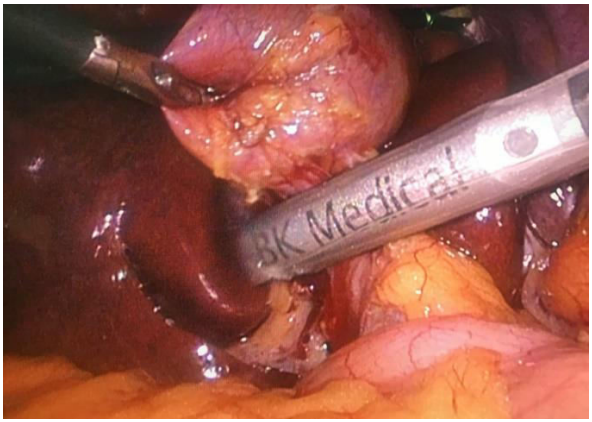

2.4. attēls. **IOUS zonde uz *ligamentum hepatoduodenale***
(autora attēls)

Atlikusī žultsvada daļa (retroduodenālā un intrapankreatiskā) līdz *papilla Vateri* līmenim bija izmeklēta, skenējot to caur 12-pirkstu zarnu (2.5. attēls).

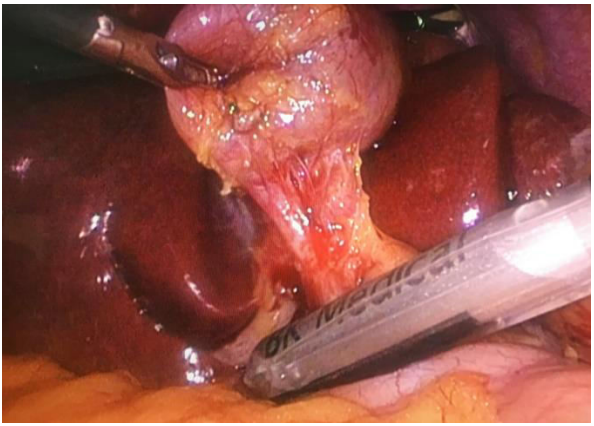

2.5. attēls. **Žultsvada distālās daļas skenēšana caur 12-pirkstu zarnu**
(autora attēls)

Labais un kreisais aknu žultsvads, kā arī to bifurkācija bija izvērtēti, skenēšanu veicot caur aknu labo daivu. Struktūru diferencēšanai no asinsvadiem bija pielietota *Doppler* funkcija (2.6. attēls).

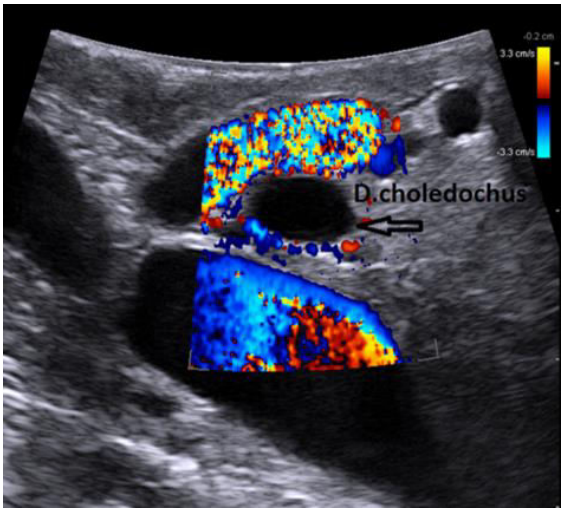

2.6. attēls. **Žultsvada diferencēšana no apkārtējām struktūrām ar *Doppler***
(autora attēls)

Galvenie lielumi, kas bija vērtēti pētījumā, bija žultsvada maksimālais platums, tā saturs (konkrementi), konkrementu maksimālais lielums un daudzums. Par pozitīvu atradni jeb holedoholitiāzi tika uzskatīti gan konkrementi (2.7. attēls), gan ķite (*sludge*) (2.8. attēls) žultsvadā.

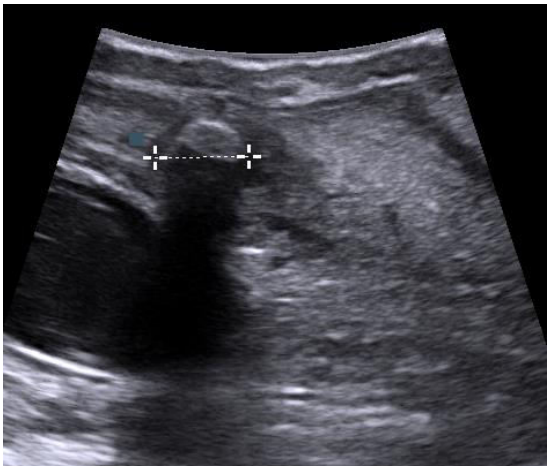

2.7. attēls. **Žultsvada lūmenu obturējošs konkrements tā intrapankreatiskajā daļā**
(autora attēls)

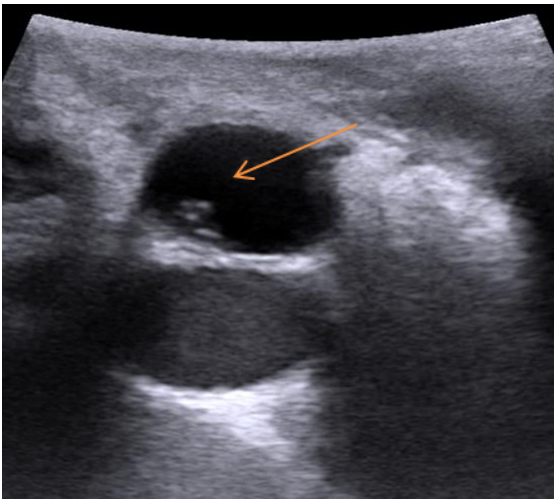

2.8. attēls. **Ķite un sīks ehogēns saturs (< 1mm) žultsvadā**
(autora attēls)

2.7.2. Žultsceļu sanācija / žults atteces nodrošināšana

Pamatā žultsceļu sanācija tika nodrošināta ar transcistisku (caur *ductus cysticus*) un transduktālu pieeju (caur holedohotomiju). Sanācijas metodes galvenokārt bija atkarīgas no IOUS atradnes.

Žultsvada skalošana

Konstatējot ķiti un sīkas ehogēnas masas ≤ 1 mm žultsvadā, sanācija tika veikta, kanulējot kopējo žultsvadu caur *ductus cysticus* ar speciālu drenu un skalojot to ar siltu izotonisku nātrija hlorīda šķīdumu. Žultsvada skalošana veikta IOUS kontrolē, pārliecinoties par ķites aizskalošanu uz 12-pirkstu zarnu.

Transcistiska holedohoskopija (2.9. attēls)

Holedohoskopiju izmantoja, ja konkrementu lielums bija 2 mm vai lielāks. Transcistiska pieeja izmantota, ja konkrementu lielums nebija lielāks par 5 mm, to kopējais daudzums bija līdz 8 un *ductus cysticus* platums vismaz 4 mm.

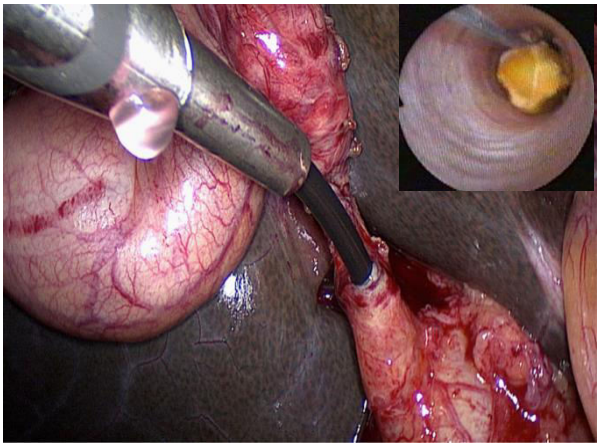

2.9. attēls**. Laparoskopiska transcistiska holedohoskopija**
(autora attēls)

Transduktāla žultsvada sanācija

Savukārt transduktāla pieeja izmantota, ja konkrementu lielums bija lielāks par 6 mm un/vai to daudzums virs 8, kā arī žultsvada platums virs 10 mm. Šajā gadījumā akmeņu evakuācijai no žultsvada bija izmantoti *Fogarty* tipa katetri (2.10. attēls).

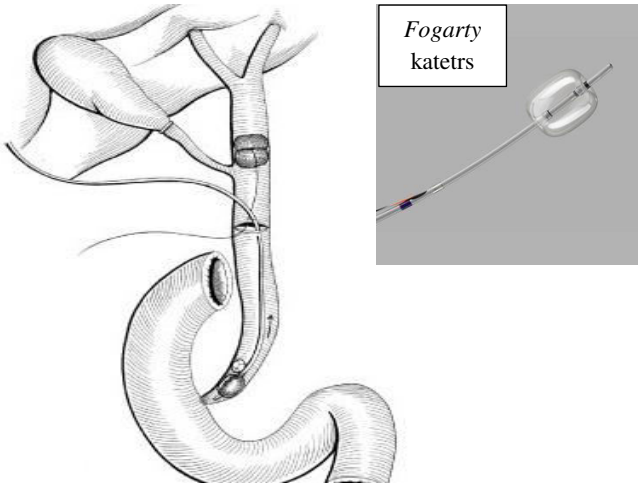

2.10. attēls. **Transduktāla konkrementa evakuācija no žultsvada ar *Fogarty* tipa katetru**
(attēla avots http://www.scielo.br)

Holangiostomas

Operācija vienmēr bija pabeigta, nodrošinot žults drenējošo funkciju. Neveiksmīgas žultsakmeņu evakuācijas gadījumā vai negūstot pārliecību par adekvātu žults drenāžu transpapilāri, operācijas laikā tika atstāta holedohostoma. Transcistiska holedohostoma – stomas kanili ievadot žultsvadā caur *ductus cysticus* (2.11. attēls) – vai transduktāla jeb Kēra drena – stomu ievadot žultsvadā caur holedohotomijas vietu (2.12. attēls).

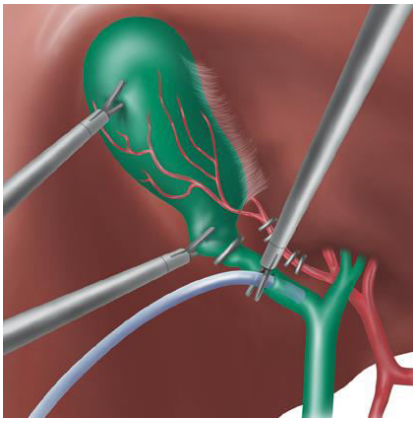

2.11. attēls. **Transcistiskas drenas ievietošana kopējā žultsvadā**
(attēla avots: https://accesssurgery.mhmedical.com)

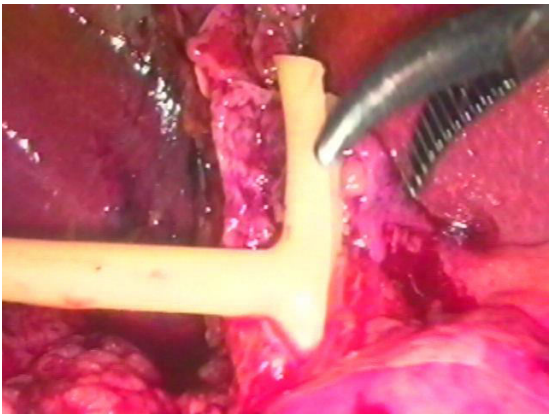

2.12. attēls. **Kēra drenas ievietošana žultsvadā caur holedohotomijas atveri**
(attēla avots: https://laparoscopy.blogs.com)

Visiem pacientiem ar holangiostomām, sākot ar trešo pēcoperācijas dienu, bija veikta fistulogrāfija jeb holangiogrāfija. Atkārtoti pārliecinoties par holedoholitiāzi, sekoja endoskopiska papilotomija un ERHP. Operācijas laikā izveidotās holedohostomas bija evakuētas ambulatorajā etapā, sākot ar 10. pēcoperācijas dienu.

Izteiktas žultsvada dilatācijas un *papilla Vateri* stenozes gadījumā pacientiem pēc 60 gadu vecuma bija izveidota holedohoduodenostomija.

Pētījumā iekļautajiem pacientiem bija vērtēts holedoholitiāzes komplikāciju biežums, pirmsoperācijas dienu skaits, kopējais stacionārā pavadīto dienu skaits, operācijas ilgums. Izvērtēta bija arī MRHPG un IOUS holestāzes un holedoholitiāzes diagnostiskā precizitāte un metriskie parametri.

2.8. Pētījuma datu statistiska analīze

Intervāldati izteikti vidējos lielumos (*median – Me*), ar starpkvartīļu robežām (*interquartile range – IQR*), jo datu sadalījums bija asimetrisks, un tas tika apstirpināts ar Kolmogorova–Smirnova testu. Intervāldatu salīdzināšanai starp grupām bija izmantots *Mann–Whitney U* tests, nominālo datu salīdzināšanai *Pearson* $\chi 2$ un *Fisher* tests. Preoperatīvā un kopējā stacionārā pavadītā laika korelācija ar klīniskajiem datiem bija aprēķināta, izmantojot *Spearman rho* metodi. Lai atklātu faktorus, kas saistīti ar ilgāku hospitalizāciju, tika veikta loģiskās regresijas analīze. Par statistiski nozīmīgu tika uzskatīta p vērtība $< 0,05$. Statistiskā analīze veikta ar programmām *SPSS* (versija nr. 20) un *MedCalc* (versija nr. 15).

2.9. Ētikas komitejas atzinums

Pētījuma veikšanai ir izsniegta Rīgas Stradiņa universitātes Ētikas komitejas atļauja nr. 6-3/56 (pielikums nr. 5), un tas veikts, ievērojot Helsinku deklarācijā paustos ētikas principus (*World Medical Association*, 2013).

3. PĒTĪJUMA REZULTĀTI

3.1. Pacientu struktūra un demogrāfiskie dati

Atbilstoši iekļaušanas kritērijiem pētījumā tika iekļauti 297 pacienti. Statistiski ticami sieviešu bija vairāk nekā vīriešu (n = 210/n 87; p = 0,001), savukārt vīriešu vidējā vecuma vērtība ticami bija lielāka nekā sievietēm – Me 65 (IQR 74–55) pret Me 58 (IQR 68–45), p = 0,035.

Analizējot pacientu preoperatīvo vispārējo fizisko stāvokli (izmantojot ASA klasifikācijas skalu), bija konstatēts, ka lielāko pacientu plūsmu veidoja slimnieki ar vidēji smagām un smagām blakusslimībām bez dekompensācijas. Statistiski ticami vairāk sieviešu bija ASA I pacientu grupā. Pārējās ASA grupās sadalījums starp vīriešiem un sievietēm bija līdzīgs.

3.2. Pacientu iedalījums grupās atkarībā no IOUS atradnes

No visiem pētījuma pacientiem holedoholitiāze ar IOUS palīdzību tika konstatēta 178 slimniekiem – 59,93 % (**IOUS+ grupa**), turpretī 119 slimniekiem jeb 40,07 % (**IOUS- grupa**) operācijas laikā ar IOUS žultsakmeņi žultsvadā nebija verificēti.

3.3. Pacientu grupu salīdzinājums

Statistiski ticami retāk holedoholitiāze tika konstatēta pacientiem bez blakusslimībām (ASA I), taču starp pārējām ASA grupām holedoholitiāzes sastopamība ticami neatšķīrās. Tomēr pacientiem ar sliktāku vispārējo fizisko stāvokli (lielāku ASA) holedoholitiāze operācijas laikā bija konstatēta biežāk – starp ASA skalu un holedoholitiāzi IOUS bija vāja, tomēr statistiski ticama pozitīva korelācija (r = 0,12; p = 0,039). Binārās regresijas analīze uzrādīja, ka

pacientiem ar lielāku ASA ir 1,42 reizes lielāka iespējamība, ka IOUS atradne būs pozitīva. Pozitīva IOUS atradne biežāk bija novērota vecākiem vīriešiem. Pirmsoperācijas MRHPG statistiski ticami biežāk bija veikta IOUS+ grupas pacientiem.

Nozīmīgākie laboratoriskie dati un klīniskie stāvokļi grupās parādīti 3.1. tabulā.

3.1. tabula

Grupu bioķīmiskie parametri un klīniskie dati

Bioķīmiskie parametri	**Kohorta Me (IQR)**	**IOUS+ grupa (n = 178)**	**IOUS- grupa (n = 119)**	**p vērtība**
		Me (IQR)	**Me (IQR)**	
CRO, mg/L	7 (24–2)	8,3 (38–4)	6 (15–2)	0,022
ALAT, U/L	230 (464–94)	243 (473–108)	216 (447–75)	0,155
ASAT, U/L	188 (371–63)	189 (405–58)	188 (333–71)	0,972
SF, U/L	195 (278–130)	216 (316–131)	172 (249–122)	0,061
Bilirubīns kopējais, µmol/L	34 (66–15)	39 (84–20)	29 (52–13)	0,001
Bilirubīns tiešais, µmol/L	24 (53–8)	28 (67–10)	18 (37–7)	0,001
Lipāze, U/L	64 (2268–34)	56,9 (857–32)	147 (4323–37)	0,004
Klīniskie stāvokļi	**Kohorta, n**	**n (%)**	**n (%)**	**p vērtība**
Mehāniska dzelte*	147	100 (56,5)	47 (39,5)	0,009
Holangīts	134	107 (60,1)	27 (22,7)	< 0,001
Holecistīts	194	118 (66,3)	76 (63,9)	0,813
Biliārs pankreatīts	110	55 (30,9)	55 (46,2)	0,005

* Kopējais bilirubīns > 34,2 g/dL (Tokijas vadlīnijas 2018).

Pētījuma pacientu populācijā statistiski nozīmīgi lielāka iekaisuma reakcija, augstāks bilirubīna līmenis, kā arī biežāk definēta mehāniskā dzelte (Tokijas vadlīnijas 2018; > 34,2 g/dL) un holangīts bija pacientiem ar pozitīvu IOUS atradni. Savukārt aknu fermentu un sārmainās fosfatāzes līmenis grupās bija līdzīgs. Īpatnēji, bet statistiski ticami augstāks lipāzes līmenis bija IOUS^{-}

grupas pacientiem – Me 147 (IQR 4323–37), p = 0,004. Līdzīgi arī biliārs pankreatīts IOUS⁻ grupas pacientiem statistiski ticami bija diagnosticēts biežāk (p = 0,005). Akūts holecistīts abās grupās bija sastopams līdzvērtīgi bieži.

3.4. Transabdominālās ultrasonogrāfijas atradnes raksturojums

No visiem 297 pacientiem preoperatīvi TAUS bija veikta 278 (93,6 %). IOUS⁺ grupā TAUS bija veikta 167 pacientiem (93,8 %) un IOUS⁻ grupā 111 pacientiem (93,3 %). Žultsvada platuma vidējā vērtība (Me) TAUS pētāmajā kohortā bija 7 (IQR 10–5) milimetri.

3.4.1. TAUS žultsvadu platuma analīze pētāmajās grupās

Statistiski ticami TAUS žultsvada vidējā vērtība bija lielāka IOUS⁺ grupas pacientiem, salīdzinājumā ar IOUS⁻ grupas pacientiem, p < 0,001 (3.1. attēls).

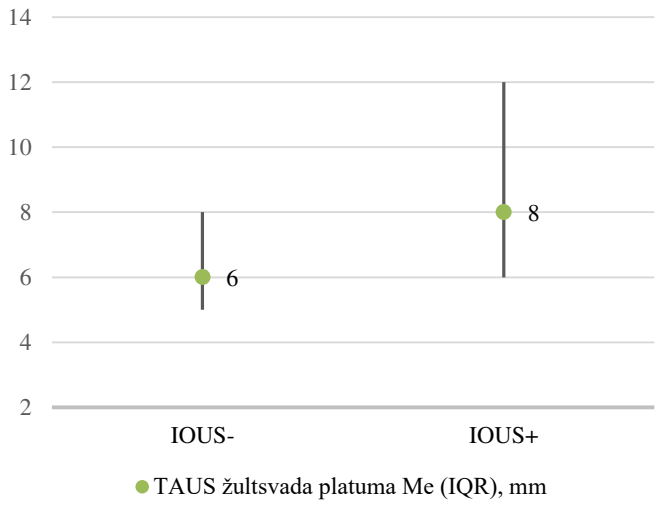

3.1. attēls. **TAUS žultsvadu platuma vidējā vērtība grupās**

Kā redzams 3.2. tabulā, tad statistiski ticami pacientiem ar paplašinātu žultsvadu TAUS (> 6 mm) holedoholitiāze IOUS bija verificēta biežāk, $p < 0,001$.

3.2. tabula

Žultsvada dilatācija TAUS (>/≤ 6 mm) grupās

Žultsvada platums TAUS, mm	IOUS$^+$, n (%)	IOUS$^-$, n (%)	Kopā, n (%)
> 6	115 (71,9)	45 (28,1)	160 (100)
≤ 6	52 (44,1)	66 (55,9)	118 (100)

Bināras regresijas analīze uzrādīja statistiski nozīmīgu izredžu attiecību starp atkarīgo radītāju IOUS atradni un predisponējošiem faktoriem: TAUS žultsvada platumu (kā intervāla rādītāju), žultsvada dilatāciju virs 6 mm un intrahepatisko žultsvadu dilatāciju (3.3. tabulā).

3.3. tabula

TAUS nosakāmie IOUS holedoholitiāzes riska faktori

IOUS holedoholitiāzes riska faktori	Izredžu attiecība	95 % ticamības intervāls, %	p vērtība
TAUS žultsvada platums	1,22	1,12–1,33	< 0,001
TAUS žultsvads > 6 mm	3,15	1,9–5,2	0,002
TAUS intrahepatisko žultsvadu dilatācija	3,74	1,79–7,78	< 0,001

3.4.2. Holedoholitiāzes diagnostika pētāmajās grupās ar TAUS metodi

Kopumā no visiem TAUS izmeklējumiem holedoholitiāze bija verificēta 38 pacientiem (13,7 %), no tiem 32 slimnieki bija IOUS$^+$ grupā (patiesi pozitīva TAUS atradne) un 6 slimnieki IOUS$^-$ grupā (kļūdaini pozitīva TAUS atradne), $p = 0,001$.

Konkrementa vizualizācija žultsvadā TAUS izmeklējumā statistiski ticami, taču vāji korelēja ar holedoholitiāzes diagnozi IOUS (r = 0,197; p = 0,001). Binārās regresijas analīze uzrādīja, ka starp atkarīgo rādītāju (IOUS atradni) un prognostisko faktoru (TAUS verificēto holedoholitiāzi) bija statistiski nozīmīga izredžu attiecību 4,2 (95 % ticamības intervāls 1,69–10,4), p = 0,002. Tas norāda, ka pacientiem ar konstatētu holedoholitiāzi TAUS izmeklējumā ir 4,2 reizes lielāka iespējamība, ka IOUS arī tiks atpazīta holedoholitiāze.

3.5. Magnētiskās rezonanses holangiopankreatogrāfijas atradnes raksturojums

Preoperatīvi MRHPG bija veikta 87 pacientiem no kopējās kohortas (29,3 %). $IOUS^+$ grupā MRHPG bija veikta 60 pacientiem (33,7 %) un $IOUS^-$ grupā šis izmeklējums bija veikts 27 pacientiem (22,7 %). Nebija konstatēta statistiski ticama atšķirība (demogrāfiskie dati, ASA skala un klīniskie dati) starp pacientiem ar un bez preoperatīvas MRHPG.

3.5.1. MRHPG žultsvadu platuma analīze grupās

Visos MRHPG izmeklējumos žultsvada platuma vidējā vērtība (Me) bija 6 (IQR 9–4) milimetri. Statistiski ticami tā bija lielāka pacientiem $IOUS^+$ grupā, p < 0,001 (3.2. attēls), kā arī novērota vidēji stipra, ticama, pozitīva korelācija starp šiem lielumiem (r = 0,432; p < 0,001).

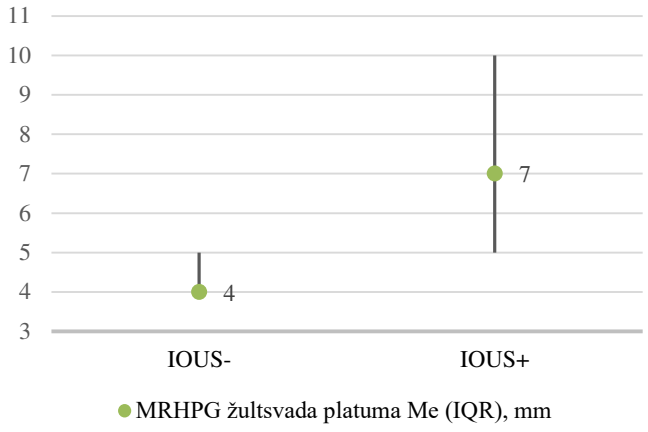

3.2. attēls. **MRHPG žultsvadu platuma vidējā vērtība grupās**

Statistiski ticama pozitīva korelācija bija novērota starp žultsvada platumu MRHPG un pozitīvu atradni operācijas laikā IOUS ($r = 0,419$; $p < 0,001$) (3.4. tabula).

3.4. tabula

Žultsvada dilatācija MRHPG (>/≤ 6 mm) grupās

Žultsvada platums MRHPG, mm	**IOUS^{+}, n (%)**	**IOUS^{-}, n (%)**	**Kopā, n (%)**
> 6	34 (89,5)	4 (10,5)	38 (100)
≤ 6	26 (53)	23 (47)	49 (100)

Binārās regresijas analīze uzrādīja statistiski nozīmīgu izredžu attiecību starp atkarīgo radītāju – IOUS atradni un predisponējošiem faktoriem: žultsvada platumu (kā intervāla rādītāju), žultsvada dilatāciju virs 6 mm un definētu holedoholitiāzi MRHPG izmeklējumā. Statistiski nozīmīga, taču samērā zema izredžu attiecība IOUS holedoholitiāzes atpazīšanā bija MRHPG žultsvada platumam, tomēr, salīdzinot ar līdzīgu TAUS analīzi, izredžu

attiecība ir nedaudz lielāka. Savukārt manāmi lielas izredžu attiecības IOUS verificēt holedoholitiāzi bija pacientiem ar MRHPG paplašinātu žultsvadu virs 6 mm un pacientiem ar MRHPG verificētu holedoholitiāzi (3.5. tabula).

3.5. tabula

MRHPG nosakāmie IOUS holedoholitiāzes riska faktori

IOUS holedoholitiāzes riska faktori	Izredžu attiecība	95 % ticamības intervāls, %	p vērtība
MRHPG žultsvada platums	1,62	1,22–2,17	0,001
MRHPG žultsvads > 6 mm	10,03	2,7–37,1	0,001
MRHPG holedoholitiāze	19,3	4,2–89,5	< 0,001

22 MRHPG izmeklējumos bija konstatēta intrahepatisko žultsvadu dilatācija. Visiem šiem slimniekiem ar IOUS bija apstiprināta holedoholitiāze ($p < 0,001$). Šis lielums statistiski ticami pozitīvi korelēja ar holedoholitiāzi IOUS ($r = 0,386$; $p < 0,001$). Taču, ņemot vērā to, ka daudziem pacientiem ar IOUS konstatēto holedoholitiāzi nebija MRHPG intrahepatisko žultsvadu dilatācijas, bināras regresijas analīze uzrādīja, ka šis parametrs nebija statistiski nozīmīgs ($p = 0,998$), līdz ar to nav drošs IOUS atradnes prognozē.

3.5.2. MRHPG holedoholitiāzes atradne, kontrolējot ar IOUS

Kopumā ar MRHPG pirms operācijām bija atpazīti 39 holedoholitiāzes gadījumi (44,8 %). No tiem 37 gadījumi apstiprinājās arī operācijas laikā IOUS (patiesi pozitīva MRHPG atradne), diviem pacientiem neapstiprinājās (kļūdaini pozitīva MRHPG atradne). Savukārt no pārējiem 47 pacientiem, kuriem MRHPG holedoholitiāze nebija konstatēta, operācijas laikā IOUS atklāja 23 holedoholitiāzes gadījumus (kļūdaini negatīva MRHPG atradne – 38,3 %), $p < 0,001$. Patiesi negatīva MRHPG atradne bija 24 pacientiem (3.3. attēls).

n (%)	MRHPG -	MRHPG +	Kopā
IOUS -	24 (92,1)	2 (7,7)	26 (100)
IOUS +	23 (38,3)	37 (61,7)	60 (100)
Kopā	47 (54,7)	39 (45,3)	86*(100)

* Dati pieejami par 86 no 87 pacientiem.

3.3. attēls. **MRHPG diagnostiskā vērtība holedoholitiāzes noteikšanā, kontrolējot ar IOUS**

3.5.3. MRHPG diagnostiskā vērtība holedoholitiāzes noteikšanā

Ņemot vērā iepriekšminētos datus, tika iegūta MRHPG diagnostiskā vērtība pētījuma pacientu populācijā (3.6. tabula).

3.6. tabula

MRHPG diagnostiskā vērtība

Diagnostiskās vērtības kritēriji	%	95 % ticamības intervāls, %
Sensitivitāte	61,7	54,6–64,4
Specifitāte	92,3	76,1–98,6
Pozitīva paredzamā vērtība	94,9	84,1–99,1
Negatīva paredzamā vērtība	51,1	42,1–54,6

Manāmi lielāka MRPHG diagnostiskā vērtība bija, izslēdzot no analīzes pacientus ar IOUS laikā konstatētu ķiti žultsvadā vai sīkiem (≤ 1 mm) konkrementiem (3.7. tabula).

3.7. tabula

MRHPG diagnostiskā vērtība*

Diagnostiskās vērtības kritēriji	%	95 % ticamības intervāls, %
Sensitivitāte	82,9	73,6–86,9
Specifitāte	92	76,7–98,5
Pozitīva paredzamā vērtība	94,4	83,8–99
Negatīva paredzamā vērtība	76,7	64–82,1

* Analīze veikta, neiekļaujot pacientus ar ķiti un/vai konkrementiem ≤ 1 mm IOUS izmeklējumā.

Analizējot MRHPG atradni dažādās klīniskajās grupās, tika noskaidrots, ka statistiski ticami biežāk MRHPG verificēja holedoholitiāzi pacientiem ar holangītu (3.8. tabula).

3.8. tabula

MRHPG atradne dažādām klīniskajām grupām

Klīniskā grupa	MRHPG nav holedoholitiāzes, n (%)	MRHPG holedoholitiāze, n (%)	p vērtība
Holangīts	18 (38,3)	24 (60)	0,043
Holecistīts	33 (70,2)	25 (62,5)	0,447
Biliārs pankreatīts	25 (53,2)	15 (37,5)	0,143
Mehāniska dzelte	27 (57,4)	26 (65)	0,472

Pierādīta holedoholitiāze MRHPG izmeklējumā statistiski ticami vidēji stipri korelēja ar holedoholitiāzes diagnozi operācijas laikā IOUS ($r = 0,498$; $p < 0,001$). Interesants ir fakts, ka MRHPG nekonstatēto konkrementu (23 pacientiem) izmēra vidējā vērtība (Me) operācijas laikā IOUS bija 3 (IQR 3–1) milimetri, savukārt pacientiem, kuriem gan MRHPG, gan IOUS atpazina holedoholitiāzi, konkrementu izmēra vidējā vērtība bija statistiski ticami lielāka – 5 (IQR 7–4) milimetri, $p < 0,001$.

3.6. Intraoperatīvās ultrasonogrāfijas atradnes raksturojums

IOUS bija veikta visiem 297 pacientiem neatkarīgi no preoperatīvās attēldiagnostikas un tās rezultātiem.

3.6.1. IOUS žultsvadu platuma analīze grupās

Pacientu kohortā IOUS žultsvada platuma vidējā vērtība (Me) bija 8 (IQR 11–6) milimetri, un tā statistiski ticami bija lielāka $IOUS^{+}$ pacientu grupā, salīdzinot ar $IOUS^{-}$ grupu (3.4. attēls), $p < 0,001$, kā arī novērota vidēji stipra pozitīva korelācija starp IOUS žultsvada platumu un pozitīvu atradni ($r = 0,511$; $p < 0,001$).

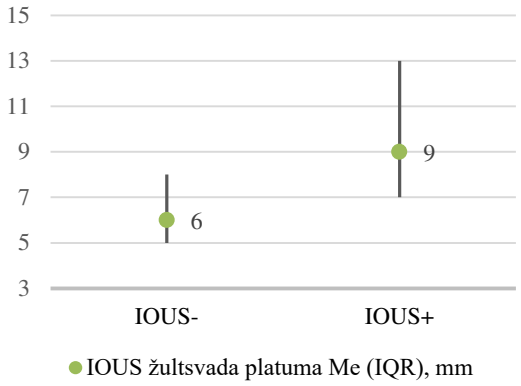

3.4. attēls. **Žultsvadu platuma vidējā vērtība (Me) IOUS pētāmajās grupās**

Pētāmo pacientu populācijā žultsvada dilatācija (> 6 mm) biežāk novērota IOUS izmeklējuma laikā, salīdzinot ar MRHPG izmeklējumiem (3.5. attēls).

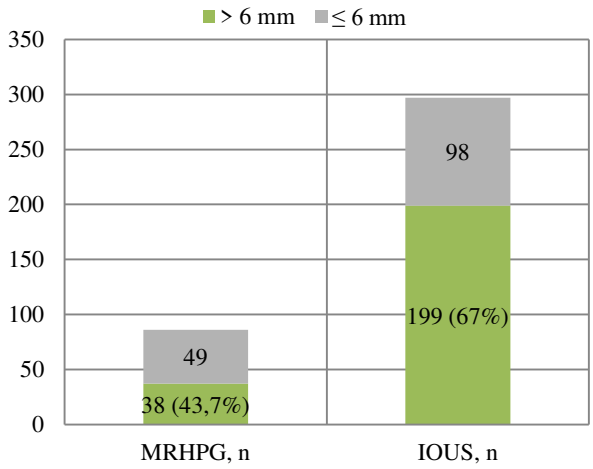

3.5. attēls. **Žultsvada dilatācija kohortas pacientiem MRHPG un IOUS izmeklējumos**

Binārās regresijas analīze uzrādīja būtisku, statistiski ticamu (p = 0,001) IOUS žultsvada dilatācijas izredžu attiecību IOUS holedoholitiāzes noteikšanā – 8,97 (95 % ticamības intervāls 5,0–15,9).

3.6.2. Holedoholitiāzes diagnostika pētāmajās grupās

Kopumā operāciju laikā holedoholitiāze ar IOUS bija diagnosticēta 178 pacientiem (59,93 %). No tiem 15,8 % žultsvads nebija dilatēts (≤ 6 mm), 84,2 % tas bija > 6 mm. Kā to uzrādīja iepriekšējo izmeklējumu analīze, arī IOUS nedilatētajā žultsvadā (≤ 6 mm) nereti tika konstatēta holedoholitiāze. Līdzīgi arī dilatētā žultsvadā (> 6 mm) aptuveni ceturtdaļai pacientu holedoholitiāze nebija konstatēta (3.6. attēls).

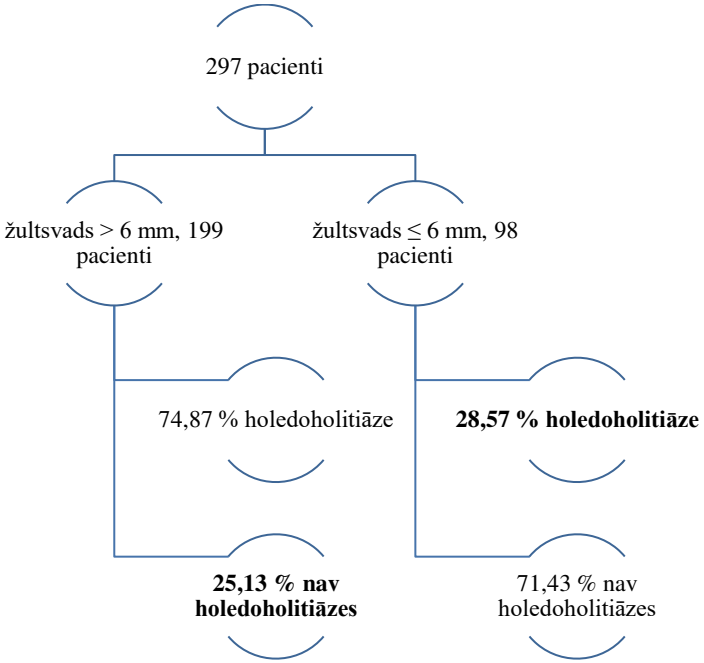

3.6. attēls. **IOUS atradne atkarībā no žultsvada dilatācijas (>/≤ 6 mm)**

No kopējās pacientu kohortas (297 pacienti) divu gadu laikā sakarā ar reziduāliem konkrementiem žultsvadā stacionārā "Gaiļezers" atkārtoti bija stacionēti 9 pacienti (3,13 %). No tiem 8 pacientiem holedoholitiāze bija konstatēta ar IOUS ($IOUS^+$ grupa), vienam – nebija ($IOUS^-$ grupa). Visiem atkārtoti stacionētiem pacientiem bija sekmīgi veiktas endoskopiskas žultsceļu sanācijas (ERHP). IOUS diagnostisko vērtību skat. 3.9. tabulā.

3.9. tabula

IOUS diagnostiskā vērtība

Diagnostiskās vērtības kritēriji	%	95 % ticamības intervāls, %
Sensitivitāte	99,4	97,1–100
Specifitāte	94,3	91–95,1
Pozitīva paredzamā vērtība	96,1	93,8–96,6
Negatīva paredzamā vērtība	99,1	95,7–100

3.7. Ar MRHPG un IOUS metodēm noteikto holedoholitiāzes konkrementu vidējā lieluma analīze

Diagnosticējot holedoholitiāzi kohortas pacientiem ar MRHPG vai IOUS, žultsakmeņu vidējais lielums žultsvadā statistiski ticami neatšķīrās, p = 0,361 (3.10. tabula), kaut arī bija 5 mm robežas pretējās pusēs, kas savukārt ir svarīgs lielums žultsceļu sanācijas metodes izvēlē.

3.10. tabula

Vidējais konkrementu lielums pacientiem ar holedoholitiāzi MRHPG un IOUS izmeklējumos

Diagnostikas metode	Me	IQR
MRHPG, mm	6	9–4
IOUS, mm	4	7–3

3.8. IOUS un MRHPG diagnostiskā vērtība zema, vidēja un augsta holedoholitiāzes riska pacientiem

Pamatojoties uz ASGE vadlīnijām, atbilstoši vērtēšanas kritērijiem (pacientu vecums, aknu funkcijas bioķīmiskie rādītāji un TAUS atradne), slimnieki tika iedalīta trīs holedoholitiāzes riska grupās: zema (< 10 %), vidēja (10–50 %) un augsta (> 50 %).

Datu analīze atklāj, ka neviens zema riska pacients nebija izmeklēts ar MRHPG. Vidēja un augsta riska grupās MRHPG diagnostiskā vērtība iekļāvās vadlīnijās paredzamajos lielumos, attiecīgi 26 % un 53,1 % (3.11. tabula).

3.11. tabula

MRHPG diagnostiskā vērtība holedoholitiāzes riska grupās

MRHPG atradne	**Vidējs risks, n (%)**	**Augsts risks, n (%)**	**Kopā, n (%)**
Nav holedoholitiāzes	17 (74)	30 (46,9)	47 (54)
Holedoholitiāze	6 (**26**)	34 (**53,1**)	40 (46)
Kopā	23 (100)	64 (100)	87 (100)

3.12. tabulā redzams, ka absolūtais pacientu vairākums, kuri izmeklēti ar IOUS, bija ar vidēju un augstu holedoholitiāzes risku. Šajās grupās holedoholitiāze bija konstatēta attiecīgi 35,8 % un 75,5 %, kas atbilst vadlīnijās paredzamajam. Jāatzīmē, ka holedoholitiāzes sastopamība vidēja un augsta riska grupās IOUS bija statistiski ticami lielāka nekā MRHPG, $p < 0,001$.

3.12. tabula

IOUS diagnostiskā vērtība holedoholitiāzes riska grupās

IOUS atradne	**Zems risks, n (%)**	**Vidējs risks, n (%)**	**Augsts risks, n (%)**	**Kopā, n (%)**
Nav holedoholitiāzes	4 (80)	68 (64,2)	45 (24,5)	117 (39,7)
Holedoholitiāze	1 (20)	38 (**35,8**)	139 (**75,5**)	178 (60,3)
Kopā	5 (100)	106 (100)	184 (100)	295 (100)*

* Iedalīšanai grupās nepieciešamie dati bija pieejami 295 pacientiem no 297.

3.9. Operācijas laika analīze pētāmajās grupās

Operācijas laika vidējā vērtība (Me) pacientu kohortā bija 70 (IQR 100–50) minūtes. Savukārt, IOUS+ grupas pacietiem statistiski ticami operācijas laika vidējā vērtība (Me) bija ilgāka nekā IOUS- grupas pacientiem – 85 (IQR 115–65) minūtes pret 55 (IQR 75–45) minūtēm, $p < 0,001$. Starp šīm grupām bija konstatēta statistiski nozīmīga, vidēji stipra pozitīva korelācija –

holedoholitiāzes atradne operācijas laikā pagarināja operācijas laiku (r = 0,451; p < 0,001). IOUS izmeklējuma ilgums (Me) bija 2 (IQR 4–2) minūtes, kas kopējo operācijas laiku būtiski nepagarināja.

3.10. Stacionēšanas ilguma analīze

Statistiski ticami IOUS$^+$ grupas pacientiem postoperatīvais un kopējais stacionēšanas ilgums bija ilgāks nekā pacientiem IOUS$^-$ grupā (3.13. tabula).

3.13. tabula

Stacionēšanas ilgums grupās

Me (IQR), dienas	**IOUS$^+$ n = 178**	**IOUS$^-$ n = 119**	**p vērtība**
Kopējais stacionēšanas ilgums	10 (13–7)	8 (10–6)	< 0,001
Preoperatīvais periods	5 (7–3)	5 (7–3)	0,655
Postoperatīvai periods	5 (8–3)	3 (4–2)	< 0,001

Būtiska ir arī sekojoša atradne – pacientu grupā ar preoperatīvi veiktu MRHPG bija novērots statistiski ticami ilgāks preoperatīvais un līdz ar to arī kopējais stacionēšanas ilgums. Postoperatīvi stacionārā pavadīto dienu skaits starp šīm grupām neatšķīrās (3.14. tabula).

3.14. tabula

Stacionēšanas ilguma saistība ar MRHPG

Me (IQR), dienas	**MRHPG n = 87**	**Bez MRHPG n = 210**	**p vērtība**
Kopējais stacionēšanas ilgums	11 (14–9)	8 (11–6)	0,001
Preoperatīvais periods	6 (8–5)	4 (6–2)	< 0,001
Postoperatīvai periods	4 (7–2)	4 (5–2)	0,185

3.11. Sarežģījumu izvērtēšana

IOUS veikšanai papildus nav nepieciešamas invazīvas manipulācijas (piemēram, žultsvada punkcija, preparēšana utt.), līdz ar to operācijas laikā nav novērotas komplikācijas, kas būtu saistāmas ar šīs metodes izmantošanu. Visiem pētījumā iekļautajiem pacientiem IOUS bija veikta pilnvērtīgi, un iegūtā informācija attaisnoja metodes pielietojumu, kā arī kohortā nebija novērots jatrogēns žultsvadu bojājums.

Turpretī MRHPG izmeklējumos 5 pacientiem bija novēroti kustību artefakti, kas neļāva objektīvi spriest par atradni.

4. DISKUSIJA

Holedoholitiāze ir žultsakmeņu slimības komplikācija, kas sastopama 11–21% holecistektomiju laikā (Costi, Di Mario and Sarli, 2014). Ņemot vērā potenciāli bīstamas un iespējami fatālas holedoholitiāzes komplikācijas, tās diagnostikai aizdomu gadījumā jābūt savlaicīgai un ļoti precīzai. Neskatoties uz plašām iespējām, holedoholitiāzes diagnoze joprojām ir liels izaicinājums gan radiologiem, gan ķirurgiem. Kā jau iepriekš minēts, konkrementus žultsvadā var paredzēt, izmantojot kritērijus, kas balstīti uz preoperatīvo izmeklējumu datiem, taču tie negarantē ļoti augstu precizitāti (Sherman et al., 2015; Yang et al., 2008). Jāņem vērā arī fakts, ka holedoholitiāzes diagnostikā sistēmiski nebūtu jāizmanto invazīvas diagnostikas metodes, piemēram ERHP. Apzinoties potenciāli smagas ERHP komplikācijas (Salminen, Laine and Gullichsen, 2008) un izmaksas, šīs metodes indikācijas ir ļoti konkrētas un tā pielietojama tikai ārstnieciskos nolūkos, kad ir definēta skaidra diagnoze. Šobrīd, balstoties uz specializētu hepatopankreatobiliārās ķirurģijas centru pieredzi, ERHP kā komplicētas žultsakmeņu slimības diagnostiska metode netiek rekomendēta. Arī IOH diagnostiskā vērtība, it īpaši jatrogēnu žultsvadu bojājumu gadījumā, nav augsta. IOH izmantošana būtiski pagarina operācijas laiku un izmaksas. Nozīmīgs ir arī jonizējošais starojums, kuram tiek pakļauts personāls un pacients (Dili and Bertrand, 2017). IOH 6–15 % ir saistīta ar diagnostiskām kļūdām un informativitātes trūkumu (Catheline, Turner and Paries, 2002).

MRHPG šobrīd ir centrālā loma komplicētas žultsakmeņu slimības diagnostikā (Costi et al., 2014). Tas saistīts ar metodes neinvazivitāti, augstu diagnostisko vērtību un iespēju izvērtēt biliārās sistēmas un aizkuņģa dziedzera struktūru. Savukārt ir ziņojumi, kas norāda uz MRHPG nepilnvērtīgu holedoholitiāzes diagnostisku pacientiem ar sīkiem konkrementiem žultsvadā. Jaunākie salīdzinošie pētījumi norāda arī uz IOUS pārākumu pār MRHPG holedoholitiāzes diagnostikā (Ying et al., 2018).

Iepriekš minētie fakti liek noprast, ka optimālais holedoholitiāzes diagnostikas ceļš joprojām ir precizējams.

Demogrāfiskie dati

Žultsakmeņu slimības incidence palielinās līdz ar vecumu, un pacientu populācijā virs 65 gadiem 12–20% gadījumu parādās indikācijas ķirurģiskai ārstēšanai (Dua et al., 2014). Kopumā vecāka gadagājuma pacientiem ar vairākām un smagākām blakusslimībām ir lielāks holedoholitiāzes risks (Peker et al., 2014). Arī šajā pētījumā, palielinoties ASA skalai, biežāk tika konstatēti konkrementi žultsvados. Savukārt pacientiem bez blakusslimībām holedoholitiāzi verificēja statistiski ticami retāk. Joana Magalhaesa (*Joana Magalhaes)* savā pētījumā iekļāva pacientus ar aizdomām par holedoholitiāzi, kuru vidējais vecums (Me) bija 66,8 gadi (Magalhaes, Rosa and Cotter, 2015), līdzīgi arī mūsu pētījumā pacientu vidējais vecums (Me) bija 61 gads un vairāk nekā divas trešdaļas pacientu bija sievietes (70,8 %).

Laboratoriskās analīzes

Aknu bioķīmiskie marķieri (ALAT, ASAT, GGT, SF) var būt lietderīgi, lai paredzētu žults atteces traucējumus, tajā skaitā holedoholitiāzes dēļ (Czoski-Murray et al., 2012), taču šobrīd nav pierādījumu, ka to izmaiņas ir visos gadījumos. Šajā pētījumā nebija novērota statistiski ticama atšķirība aknu transamināžu izmaiņās pacientiem ar un bez holedoholitiāzes. Literatūrā tiek minēts, ka pacientiem ar neizmainītiem aknu bioķīmiskiem rādītājiem un nedilatētu žultsvadu holedoholitiāze ir maz ticama, līdz ar to specifiska attēldiagnostika nav nepieciešama (Yang et al., 2008; Sharara et al., 2010). Savukārt mūsu dati liecina, ka arī nedilatētā žultsvadā nozīmīgam pacientu

skaitam var būt holedoholitiāze. Tiešā bilirubīna frakcija un kopējais bilirubīns šajā pētījumā bija vienīgie statistiski ticamie bioķīmiskie rādītāji, kas paaugstinājās pacientiem ar holedoholitiāzi. Arī citi autori prezentē līdzīgus datus, norādot, ka tikai tiešais bilirubīns ir ļoti spēcīgs holedoholitiāzes prognostiskais rādītājs, un aknu transaminātāzes ir vērtējamas ļoti kritiski (Maple et al., 2010).

Transabdomināla ultrasonogrāfija

TAUS izmeklējums ir ļoti svarīgs, lai apstiprinātu vai noliegtu aizdomas par holedoholitiāzi un tās riska izvērtēšanā (Maple et al., 2010; Topal et al., 2003; Costi, Sarli et al., 2002), taču metodes diagnostiskā vērtība holedoholitiāzes diagnozes noteikšanā ir zema. Neskatoties uz to, mūsu pētījuma rezultāti un arī citu autoru novērojumi liecina par TAUS būtisko nozīmi netiešo holedoholitiāzes pazīmju noteikšanā (Isherwood et al., 2014). Nozīmīgākā netiešā pazīme ir žultsvada izmēra (diametra) palielināšanās virs 6 mm, kaut arī žultsvada normālais izmērs literatūras datos variē 5–11 mm robežās (Sarli et al., 2000; Majeed et al., 1999). Galvenokārt tas ir saistīts ar vecumu un kompensatoru paplašināšanos pēc holecistektomijas. Pētījuma pacientiem ar pierādītu holedoholitiāzi TAUS žultsvada dilatāciju atklāja 71,9 % gadījumu, arī publicētajos literatūras avotos ir ziņojumi par žultsvada dilatāciju 55–91 % holedohoilitiāzes gadījumu (Liu et al., 2001). Paolo ar līdzautoriem (Paolo et al., 1990) norādīja par holedoholitiāzes incidences paaugstināšanos pacientiem ar žultsvada dilatāciju > 6 mm salīdzinājumā ar nedilatētu žultsvadu. Arī šī pētījuma dati apstiprina šo tēzi (71,9 % pret 44,1 %). Ir arī ziņots, ka holedoholitiāzes tieša atpazīšana TAUS ir ticams rādītājs, ka žultsvadā ir konkrements (Abboud et al., 1996). Šis fakts sakrīt arī ar mūsu pētījuma datiem, $p < 0,001$. Tas nozīmē, ka ar TAUS verificēta holedoholitiāze

ticami korelē ar intraoperatīvu holdeholitiāzi, taču negatīva TAUS atradne neizslēdz holedoholitiāzes iespēju.

Visu holedoholitiāzes pacientu grupā TAUS diagnoze bija verificēta aptuveni 13,7 % pacientu. Uz metodes neapmierinošo holedoholitiāzes diagnostiku norāda arī citi autori (Isherwood et al., 2014; Stott et al., 1991). Tas ir saistīts ar kopējā žultsvada distālās daļas novietojumu retroduodenāli, kur konkrementus vizualizēt traucē zarnu gāzes, vai arī ar neliela izmēra mīkstas konsistences konkrementiem, kas nerada akustisku ēnu.

Tomēr literatūrā ir dati, kur, analizējot pacientus pēc holecistektomijas, tika noskaidrots, ka gandrīz pusei no izmeklētajiem slimniekiem ar holedoholitiāzi nebija dilatēts žultsvads (Hunt, 1996). Arī mūsu dati to apstiprina – 44,1 % pacientu TAUS nedilatētā žultsvadā ar IOUS tika diagnosticēta holedoholitiāze. Tādējādi var secināt, ka negatīva atradne un nedilatēts žultsvads TAUS neizslēdz holedoholitiāzes iespējamību.

Magnētiskās rezonanses holangiopankreatogrāfija

Daudzi autori iesaka izvēlēties MRHPG kā pirmās izvēles diagnostikas metodi pacientiem ar aizdomām par holedoholitiāzi (Hallal et al., 2005; Taylor et al., 2002; Topal et al., 2003; Akisik et al., 2013; Chen et al., 2015). Esošajās vadlīnijās (ASGE 2010) MRHPG nav zaudējusi savu vērtību un tiek rekomendēta pacientiem ar vidēju (10–50 %) holedoholitiāzes varbūtību (Maple et al., 2010; Singhvi et al., 2016). Arī mūsu pētījumā no visiem MRHPG izmeklējumiem 23 (26,4 %) izmeklējumi veikti vidējas holedoholitiāzes riska pacientiem. Pārējie 64 ar MRHPG izmeklētie pacienti (73,6 %) bija ar augstu holedoholitiāzes risku, no kuriem 34 slimniekiem holedoholitiāze neapstiprinājās. Pēdējais nesakrīt ar ASGE vadlīniju algoritmu, kas nosaka augsta holedoholitiāzes riska pacientiem veikt ERHP bez iepriekšējas specifiskas attēldiagnostikas. Šāda taktika pētījuma populācijas

pacientiem ļāva izvairīties no nevajadzīgas ERHP un līdz ar to arī komplikācijām. Ar līdzīgiem novērojumiem savos pētījumos dalās arī citi autori (Adams et al., 2015; Narvaez-Rivera et al., 2016; Sethi et al., 2016).

Literatūras dati liecina par samērā augstu MRHPG diagnostisko vērtību holedoholitiāzes noteikšanā (Verma et al., 2006), taču ir ziņojumi, kas norāda, ka MRHPG nevar konstatēt sīkus konkrementus un ķiti žultsvadā (Ying et al., 2018). Mūsu secinājumi ir līdzīgi, jo MRHPG nediagnosticēto konkrementu lielums (vidējā vērtība) bija 3 mm, kā arī līdzīga ar pasaules datiem bija metodes diagnostiskā vērtība, neiekļaujot datu analīzē mikrolitiāzo (ķiti un saturu žultsvadā < 1 mm) – sensitivitāte 82,9 %, specifitāte 92 %. Lai arī pastāv diskusijas par žultsvadā konstatētās žults ķites klīnisko nozīmi, daži autori ir pierādījuši tās saistību ar biliāru pankreatītu (Santambrogio et al., 1999) un holangītu (Grier et al., 1994). Kā arī, laicīgi neatpazīstot mikrolitiāzi, akūta biliāra pankreatīta recidīva risks ir ļoti augsts – 33–60 %.

Jāpiemin, ka žults ķiti nav iespējams konstatēt ar IOH, jo kontrastviela vienmērīgi atšķaida žultsvadā esošās ķitveida masas un nerada aizēnojumu holangiogrammā. Taču šī atradne ir svarīga, jo ļauj ķirurgam operācijas laikā veikt žultsvada sanāciju, piemēram, žultsvada skalošanu ar fizioloģisko šķīdumu (izotonisko nātrija hlorīdu), to iepriekš kanulējot caur *ductus cysticus*. Par IOUS vērtīgumu mikrolitiāzes atpazīšanā, salīdzinot ar citām izmeklēšanas metodēm, ziņo arī citi autori (Mirbagheri et al., 2005).

No 184 ar IOUS izmeklētiem augsta holedoholitiāzes riska pacientiem 139 (75,5 %) pacientiem akmeņi žultsvadā bija konstatēti, un 45 slimniekiem (24,5 %) holedoholitiāze nebija atrasta. Arī šie pacienti izvairījās no nevajadzīgām manipulācijām. Atšķirībā no MRHPG, operācijas laikā veicot IOUS, ļoti skaidri un precīzi tiek definētas indikācijas iespējamai ERHP pēcoperācijas etapā, ja žultsceļu sanācija operācijas laikā ir neveiksmīga. Šādos gadījumos operācija tiek beigta ar holangiostomas izveidi (visbiežāk transcistiska) žults drenāžas nodrošināšanai vai tiek izveidota kontrolēta ārēja

biliāra fistula, ar kuras palīdzību rentgenoloģiski iespējams atkārtoti precizēt žultsceļu stāvokli un saturu pēcoperācijas periodā, tādējādi līdz minimumam samazinot nevajadzīgu ERHP daudzumu. Mūsu rezultāti liecina, ka arī tajos nedaudzajos gadījumos, kad pēcoperācijas periodā pacientam ir indicēta ERHP, operācijas laikā izveidotā žultsceļu stoma nodrošina biliārā koka un aizkuņģa dziedzera sulas atslodzi, tādējādi samazinot pēc-ERHP pankreatīta attīstības risku. Ar līdzīgu pieredzi dalās arī citi autori (Ryan et al., 2014).

Intraoperatīva ultrasonogrāfija

IOUS ir viena no jaunākajām intraoperatīvās holedoholitiāzes diagnostikas metodēm, tā sniedz operējošam ķirurgam precīzu informāciju par žultsvadiem ar ļoti augstu diagnostisko vērtību. IOUS tiek rekomendēta arī vadlīnijās pacientiem ar vidēja riska holedohlitiāzi (10–50 %) kā viena no intraoperatīvas attēldiagnostikas metodēm, neveicot specifisku preoperatīvo izmeklēšanu (Maple et al., 2010). Mūsu pētījumā IOUS tika veikta 35,9 % vidējā riska pacientu un 62,4 % augsta holedoholitiāzes riska pacientu. Tikai 5 pacienti (1,7 %) bija zema riska grupā, no kuriem vienam slimniekam holedoholitiāze tika konstatēta. Jāatzīmē, ka visās riska grupās holedoholitiāzes biežums IOUS izmeklējumā bija atbilstošs vadlīnijās noteiktajam (Maple et al., 2010). Līdzīgi citu autoru datiem, mūsu pētījumā IOUS diagnostiskā vērtība bija ļoti augsta – sensitivitāte 99,4 %, specifitāte 94,3 %. Šāds IOUS diagnostiskās vērtības pārākums pār MRHPG mūsu pētījumā, jādomā, lielā mērā ir saistāms ar faktu, par kuru ziņojuši arī citi autori – MRHPG var nevizualizēt < 5 mm smalkus konkrementus, it īpaši pacientiem ar biliāru pankreatītu (Costi, Gnocchi et al., 2014; Polistina et al., 2015). Savukārt divos gadījumos MRHPG norādīto holedoholitiāzi nevarēja apstiprināt ar IOUS operācijas laikā. Ņemot vērā intervālu starp MRHPG un operāciju (IOUS), šo

kļūdaini pozitīvo MRHPG atradni varētu izskaidrot ar spontānu transpapilāru žultsakmeņu migrāciju uz 12-pirkstu zarnu pirms operācijas. Ar līdzīgu pieredzi dalās arī citi autori (Polistina et al., 2015). Ir ziņojumi, kas norāda, ka vairāk nekā trešdaļai pacientu iespējama spontāna konkrementu migrācija pirms laparoskopijas (Tranter and Thompson, 2003), kas ir daudz vairāk nekā mūsu pētījumā. Līdz ar to IOUS šajos gadījumos ļauj izvairīties no nevajadzīgas LKŽS un ar to saistītām komplikācijām. Arī IOUS diagnostiskā vērtība mūsu pētījuma populācijā bija pārāka pār MRHPG, līdzīgus secinājumus ir guvuši arī citi autori (Ying et al., 2018).

Mūsu pieredze IOUS izmantošanā ļauj droši apgalvot, ka ar šo metodi var noteikt arī *papilla Vateri* caurlaidību, žultsvada skalošanas laikā novērojot turbulentas šķidruma kustības divpatsmitpirkstu zarnas lejupejošajā daļā.

Rūpīga audu disekcija un skaidra anatomisko struktūru atpazīšana (žultsvadu un asinsvadu anatomija) ir drošas operācijas stūrakmens. Savukārt akūta (iekaisuma infiltrāts) un hroniska (fibroze) iekaisuma gadījumā, kā arī atipiskas/izmainītas anatomijas variantos audu disekcija ir sarežģīta un komplicēta. IOUS ļauj operējošam ķirurgam ātri, precīzi, droši, jebkurā operācijas etapā un bez papildu invāzijas orientēties aknu vārtu biliārajā un vaskulārajā anatomijā, līdz ar to pacienti netiek pakļauti šo struktūru jatrogēna bojājuma riskam (Perry, Myers and Deziel, 2008; Dili and Bertrand, 2017). Arī mūsu pieredze to apstiprina – pētījuma pacientu kohortā nebija novēroti jatrogēni žultsvadu bojājumi.

SECINĀJUMI

1. Pozitīva IOUS atradne biežāk tika novērota vīriešiem, un negatīvas atradnes gadījumā lielākā daļa pacientu bija bez blakusslimībām.
2. Pacientiem ar IOUS apstiprinātu holedoholitiāzi biežāk bija mehāniska dzelte, holangīts, augstāki iekaisuma reakcijas rādītāji, vairāk veikta pirmsoperācijas MRHPG, pretēji tam biliārs pankreatīts biežāk bija sastopams pacientiem, kam bija negatīva IOUS atradne.
3. Pētījuma populācijā IOUS diagnostiskā vērtība ir ievērojami augstāka par TAUS un nav zemāka par MRHPG diagnostisko vērtību. IOUS noteiktie metriskie lielumi (žultsvada platums un konkrementa izmērs) bieži vien atšķīrās no pirmsoperācijas datiem, kā arī ar IOUS palīdzību žultsvadā nereti tika verificēta ķite un sīki konkrementi, kuri netika diagnosticēti pirmsoperācijas attēldiagnostikā.
4. Vidēja un augsta holedoholitiāzes riska grupās holedoholitiāzes diagnostiskā atradne, gan veicot preoperatīvu MRHPG, gan IOUS, sakrita ar *ASGE 2010* vadlīnijās publicētajiem datiem, taču ar IOUS konstatētās holedoholitiāzes incidence salīdzinoši bija augstāka.
5. IOUS pierādīta holedoholitiāze sakrita ar tādiem holedoholitiāzes riska faktoriem kā pacientu vecums, holangīts, mehāniskā dzelte, žultsceļu dilatācija TAUS un MRHPG noteikta holedoholitiāze. MRHPG noteiktajam žultsvadu izmēram bija mazāka nozīme, jo bieži vien MRHPG nepaplašinātā žultsvadā operācijas laikā bija diagnosticēta holedoholitiāze.
6. Izmantojot IOUS, lielai pacientu grupai tika samazināts pirmsoperācijas un kopējais stacionēšanas ilgums, nebija novērots jatrogēns žultsvadu bojājums, kā arī šī metode būtiski nepagarināja operācijas laiku, un to galvenokārt noteica pielietotā žultsceļu sanācija.

7. IOUS ir vērā ņemamas priekšrocības, salīdzinot ar pārējām diagnostikas metodēm, taču galvenais ierobežojums ir ilgs metodes apgūšanas laiks, un pašlaik tas ir galvenais faktors, kas attur ķirurgus no plašākas metodes pielietošanas.

PRAKTISKĀS REKOMENDĀCIJAS

1. IOUS ir ātri un droši pielietojama visos laparoskopiskas holecistektomijas etapos un nepieciešamības gadījumā ir ērti atkārtojama. IOUS ir rekomendējama, jo ir iespējama:
   - precīza anatomisko struktūru atpazīšana un lokalizēšana audu disekcijas laikā (krasi samazinās žultsvadu jatrogēnu bojājumu risks);
   - reālā laika žultsvadu anatomijas precizēšana un holedoholitiāzes atklāšana, kā arī reāla metrisko lielumu noteikšana, kas ļauj pielietot vispiemērotāko žultsceļu sanācijas un žults atteces nodrošināšanas metodi;
   - IOUS izmantošana ļauj samazināt nevajadzīgu žultsvadu manipulāciju daudzumu operācijas laikā (kļūdaini pozitīvas preoperatīvas attēldiagnostikas dēļ) un ERHP;
   - pēc žultsceļu sanācijas veicama kontroles IOUS, lai noteiktu iespējamos atlieku konkrementus un veiktu nepieciešamo korekciju.
2. IOUS daļai pacientu dod iespēju atteikties no dārgas, laikietilpīgas un mikrolitiāzes gadījumā mazjūtīgas MRHPG, rezultātā iegūstot īsāku preoperatīvo stacionēšanas un kopējo hopitalizācijas laiku.
3. Salīdzinot ar pārējām attēldiagnostikas metodēm (TAUS un MRHPG), IOUS ar augstu precizitāti nodrošina arī žults ķites un akmeņu, kas mazāki par 1 mm, noteikšanu, kas nav iespējams ar TAUS un MRHPG.
4. Papildus žultsceļu diagnostika nepieciešama visiem pacientiem ar klīniskām aizdomām par holedoholitiāzi arī tad, ja ir negatīva atradne vai nedilatēts žultsvads TAUS un MRHPG izmeklējumā.

IZMANTOTĀ LITERATŪRA

1. Abboud, P.A., et al. 1996. Predictors of common bile duct stones prior to cholecystectomy: a meta-analysis. *Gastrointest Endosc*. 44, 450–455.

2. Adams, M.A., et al. 2015. Predicting the likelihood of persistent bile duct stones in patients with suspected choledocholithiasis: accuracy of existing guidelines and the impact of laboratory trends. *Gatro-intest Endosc*. 82, 88–93.

3. Aerts, R. and Penninckx, F. 2003. The burden of gallstone disease in Europe. *Aliment Pharmacol Ther*. 18 Suppl 3, 49–53.

4. Akisik, M.F., et al. 2013. MRCP in patient care: a prospective survey of gastroenterologists. *Roentgenol*. 201(3), 573–577.

5. ASGE Standards of Practice Committee. Maple, J.T., et al. 2010. The role of endoscopy in the evaluation of suspected choledocholithiasis. *Gastrointest Endosc*. 71(1), 1.

6. Banks, P.A., et al. 2013. Acute Pancreatitis Classification Working Group. Classification of acute pancreatitis-2012: revision of the Atlanta classification and definitions by international consensus. *Gut*. 62(1), 102.

7. Bencini, L., et al. 2014. Modern approach to cholecysto-choledocholithiasis. *World J Gastrointest Endosc*. 6(2), 32–40.

8. Borzellino, G. and Cordiano, C. 2008. *Biliary Lithiasis*. Basic Science, Current Diagnosis and Management.

9. Catheline, J.M., Turner, R. and Paries, J. 2002. Laparoscopic ultrasonography is a complement to cholangiography for the detection of choledocholithiasis at laparoscopic cholecystectomy. *Br J Surg*. 89, 1235–1239.

10. Chen, W., et al. 2015. Diagnostic value of magnetic resonance cholangiopancreatography in choledocholithiasis. *World J Gastroenterol*. 21(11), 3351–3360.

11. Costi, R., et al. 2014. Diagnosis and management of choledocholithiasis in the golden age of imaging, endoscopy and laparoscopy. *World J Gastroenterol*. 20(37), 13382–13401.

12. Costi, R., et al. 2014. Diagnosis and management of choledocholithiasis in the golden age of imaging, endoscopy and laparoscopy. *World J Gastroenterol*. 20(37), 13382–13401.

13. Costi, R., Sarli, L., et al. 2002. Preoperative ultrasonographic assessment of the number and size of gallbladder stones: is it a useful predictor of asymptomatic choledochal lithiasis? *J Ultrasound Med*. 21(9), 971–976.

14. Czoski-Murray, C., et al. 2012. What is the value of routinely testing full blood count, electrolytes and urea, and pulmonary function tests before elective

surgery in patients with no apparent clinical indication and in subgroups of patients with common comorbidities: a systematic review of the clinical and costeffective literature. *Health Technol Assess*. 16, 1–159.

15. Dasari, B.V., et al. 2013. Surgical versus endoscopic treatment of bile duct stones. *Cochrane Database Syst Rev*. 12, CD003327.

16. Dili and Bertrand. 2017. Laparoscopic ultrasonography as an alternative to intraoperative cholangiography during laparoscopic cholecystectomy. *World J Gastroenterol*. 23(29), 5438–5450.

17. Dua, A., et al. 2014. National trends in the adoption of laparoscopic cholecystectomy over 7 years in the United States and impact of laparoscopic approaches stratified by age. *Minim Invasive Surg*. Volume 2014, Hindawi.

18. Grier, J.F., et al. 1994. Acute suppurative cholangitis associated with choledochal sludge. *Am J Gastroenterol*. 89, 617–619.

19. Hallal, A.H., et al. 2005. Magnetic resonance cholangiopancreatography accurately detects common bile duct stones in resolving gallstone pancreatitis. *J Am Coll Surg*. 200, 869–875.

20. Hublet, A., et al. 2009. Laparoscopic Ultrasonography as a Good Alternative to Intraoperative Cholangiography (IOC) during Laparoscopic Cholecystectomy: Results of Prospective Study. *Acta Chir Belg*. 109, 312–316.

21. Hunt, D.R. 1996. Common bile duct stones in non-dilated bile ducts? An ultrasound study. *Australas Radiol*. 40(3), 221.

22. Isherwood, J., et al. 2014. Serology and ultrasound for diagnosis of choledocholithiasis. *Ann R Coll Surg Engl*. 96(3), 224–228.

23. Kiriyama, S., et al. 2018. Tokyo Guidelines 2018: diagnostic criteria and severity grading of acute cholangitis (with videos). *J Hepatobiliary Pancreat Sci*. 25, 17–30.

24. Liepins, M. and Lejnieks, A. 2016. Rekomendācijas empīriskai un etiotropai antimikrobiālai ārstēšanai (3. redakcija). *Izdevējs SIA "Medikamentu informācijas centrs"*.

25. Liu, T.H., et al. 2001. Patient evaluation and management with selective use of magnetic resonance cholangiography and endoscopic retrograde cholangiopancreatography before laparoscopic cholecystectomy. *Ann Surg*. 234, 33–40.

26. Magalhaes, J., Rosa, B. and Cotter, J. 2015. Endoscopic retrograde cholangiopancreatography for suspected choledocholithiasis: From guidelines to clinical practice. *World J Gastrointest Endosc*. 7(2), 128–134.

27. Majeed, A.W., et al. 1999. Common duct diameter as an independent predictor of choledocholithiasis: is it useful? Clin Radiol. 54, 170–172.

28. Maple, J.T., et al. 2010. The role of endoscopy in the evaluation of suspected choledocholithiasis. *Gastrointest Endosc*. 71, 1–8.

29. Mirbagheri, S.A., et al. 2005. Prospective evaluation of endoscopic ultrasonography in the diagnosis of biliary microlithiasis in patients with normal transabdominal ultrasonography. *J Gastrointest Surg*. 9, 961–964.

30. Monreal-Robles, R. and Gonzalez-Gonzalez, J.A. 2016. Accuracy of scoring systems for suspected choledocholithiasis: A 5-variable score system versus ASGE clinical guidelines. *Surgery*. 160(6), 1715–1716.

31. Narvaez-Rivera, R.M., et al. 2016. Accuracy of ASGE criteria for the prediction of choledocholithiasis. *Rev Esp Enferm Dig*. 108(6), 309–314.

32. Nathanson, L.K., et al. 2005. Postoperative ERCP versus laparoscopic choledochotomy for clearance of selected bile duct calculi: a randomized trial. *Ann Surg*. 242, 188–192.

33. Ong, T.Z., et al. 2005. Complications of endoscopic retrograde cholangiography in the post-MRCP era: a tertiary center experience. *World J Gastroenterol*. 11, 5209–5212.

34. Paolo, P., et al. 1990. Ultrasonographic diagnosis of choledocholithiasis. *Acta Biomed Ateneo Parmense*. 61, 213–218.

35. Peker, Y., et al. 2014. Laparoscopic cholecystectomy in patients aged 80 years and older: an analysis of 111 patients. *Surg Laparosc Endosc Percutan Tech*. 24, 173–176.

36. Perry, K.A., Myers, J.A. and Deziel, D.J. 2008. Laparoscopic ultrasound as the primary method for bile duct imaging during cholecystectomy. *Surg Endosc*. 22, 208–213.

37. Polistina, F.A., et al. 2015. Accuracy of magnetic resonance cholangiography compared to operative endoscopy in detecting biliary stones, a single center experience and review of literature. *World J Radiol*. 7(4), 70–78.

38. Ryan, M.J., et al. 2014. Antegrades wire, rendezvous cannulation of the biliary tree may reduce the incidence of post-ERCP pancreatitis. *SAGES*.

39. Salminen, P., Laine, S. and Gullichsen, R. 2008. Severe and fatal complications after ERCP: analysis of 2555 procedures in a single experienced center. *Surg Endosc*. 22(9), 1965–1670.

40. Sankar, A., et al. 2014. Reliability of the American Society of Anesthesiologists physical status scale in clinical practice. *Br J Anaesth*. 113, 424–432.

41. Santambrogio, R., et al. 1999. Prevalence and laparoscopic ultrasound patterns of choledocholithiasis and biliary sludge during cholecystectomy. *Surg Laparosc Endosc Percutan Tech*. 9, 129–134.

42. Sarli, L., Costi, R., et al. 2000. Asymptomatic bile duct stones: selection criteria for intravenous cholangiography and/or endoscopic retrograde cholangiography

prior to laparoscopic cholecystectomy. *Eur J Gastroenterol Hepatol*. 12, 1175–1180.

43. Sethi, S., et al. 2016. Prospective assessment of consensus criteria for evaluation of patients with suspected choledocholithiasis. *Dig Endosc*. 28(1), 75–82.

44. Sharara, A.I., et al. 2010. Duration of pain is correlated with elevation in liver function tests in patients with symptomatic choledocholithiasis. Clin Gastroenterol Hepatol. 8, 1077–1082.

45. Sherman, J.L., et al. 2015. Validation and improvement of a proposed scoring system to detect retained common bile duct stones in gallstone pancreatitis. *Surgery*. 157, 1073–1079.

46. Singhvi, G., et al. 2016. ASGE guidelines result in cost-saving in the management of choledocholithiasis. *Ann Gastroenterol*. 29(1), 85–90.

47. Stott, M.A., et al. 1991. Ultrasound of the common bile duct in patients undergoing cholecystectomy. *J Clin Ultrasound*. 19, 73–76.

48. Suarez, A.L., et al. 2016. An assessment of existing risk stratification guidelines for the evaluation of patients with suspected choledocholithiasis. *Surg Endosc*. 30(10), 4613–4618.

49. Taylor, A.C., et al. 2002. Prospective assessment of magnetic resonance cholangiopancreatography for noninvasive imaging of the biliary tree. *Gastrointest Endosc*. 55, 17–22.

50. Topal, B., et al. 2003. The value of magnetic resonance cholangiopancreatography in predicting common bile duct stones in patients with gallstone disease. *Br J Surg*. 90, 42–47.

51. Tranter, S.E. and Thompson, M.H. 2001. Potential of laparoscopic ultrasonography as an alternative to operative cholangiography in the detection of bile duct stones. *Br J Surg*. 88, 65–69.

52. Verma, D., et al. 2006. EUS vs MRCP for detection of choledocholithiasis. *Gastrointest Endosc*. 64(2), 248.

53. World Medical Association. 2013. World Medical Association Declaration of Helsinki: ethical principles for medical research involving human subjects. *JAMA*. 310, 2191–2914.

54. Yang, M.H., et al. 2008. Biochemical predictors for absence of common bile duct stones in patients undergoing laparoscopic cholecystectomy. *Surg Endosc*. 22, 1620–1624.

55. Ying, L., Tao, Y. and Qiang, Y. 2018. Laparoscopic Ultrasonography Versus Magnetic Resonance Cholangiopancreatography in Laparoscopic Surgery for Symptomatic Cholelithiasis and Suspected Common Bile Duct Stones. *J Gastrointest Surg*. 11605–018–3949–9.

PUBLIKĀCIJAS UN ZIŅOJUMI PAR PROMOCIJAS DARBA TĒMU

Publikācijas par pētījuma tēmu

- **Atstupens, K**., Mukans, M., Plaudis, H., Pupelis, G. 2020. The Role of Laparoscopic Ultrasonography in the Evaluation of Suspected Choledocholithiasis. A Single-Center Experience. *Medicina*. 56(5), 246.

- **Atstupens, K**., Plaudis, H., Fokins, V., Mukans, M., Pupelis, G. 2016. Safe laparoscopic clearance of the common bile duct in emergently admitted patients with choledocholithiasis and cholangitis. *Korean J Hepatobiliary Pancreat Surg*. 20, 53–60.

Tēzes un ziņojumi starptautiskos kongresos

- **Atstupens, K**., Fokins, V., Plaudis, H., Pupelis, G. 2019. Laparoscopic intraoperative ultrasonography reduces the need for preoperative MRCP and ERCP in high and moderate risk patients with suspected choledocholithiasis. *13th Congress of the European-African Hepato-Pancreato-Biliary Association (E-AHPBA)*. 2–5 June, Amsterdam, The Netherlands.

- **Atstupens, K**., Pupelis, G. 2018. Utility of Laparoscopic Ultrasound in One-step Management of Suspected Choledocholithiasis. Learning Curve Based on 4 Years Experience. *13th World Congress of the International Hepato-Pancreato-Biliary Association*. 4–7 September, Geneva, Switzerland.

- Plaudis, H., Saukane, E., **Atstupens, K**., Fokin, V., Pupelis, G. 2018. Laparoscopic common bile duct exploration for bile duct stones. *13th World Congress of the International Hepato-Pancreato-Biliary Association*. 4–7 September, Geneva, Switzerland.

- **Atstupens, K**., Pupelis, G. 2017. The Role of Intraoperative Ultrasonography in the Verification of Choledocholithiasis. *12th*

International Congress of the European-African Hepato-Pancreato-Biliary Association. 23–26 May, Mainz, Germany.

- **Atstupens, K**., Mukans, M., Plaudis, H., Pupelis, G. 2016. Intraoperative ultrasound compared to magnetic resonance cholangiopancreatography in patients with suspected choledocholithiasis. *12th World Congress of the International Hepato-Pancreato-Biliary Association*. 20–23 April, Sao Paulo, Brazil.

- **Atstupens, K**., Plaudis, H., Saukane, E., Fokins, V., Pupelis, G. 2016. Laparoscopic one-stage management of patients with suspected choledocholithiasis. A 3-year experience in single institution. *12th World Congress of the International Hepato-Pancreato-Biliary Association*. 20–23 April, Sao Paulo, Brazil.

- **Atstupens, K**., Plaudis, H., Mukans, M., Pupelis, G. 2015. Laparoscopic intraoperative sonoscopy and choledochoscopy in patients with suspected choledocholythiasis. *8th Congress of the Baltic Association of Surgeons*. 10–12 September, Tallinn, Estonia.

- **Atstupens, K**., Fokins, V., Plaudis, H., Mukans, M., Pupelis, G. 2014. Laparoscopic intraopertive ultrasonoscopy in patients with choledocholithiasis. *11th World Congress of the International Hepato-Pancreato-Biliary Association*. 22–27 March, Seoul, Korea.

- Plaudis, H., Melberga, L., Kazaka, I., **Atstupens, K**., Fokin, V., Mukans, M., Pupelis, G. 2014. Urgent one stage laparoscopic intraoperative sonoscopy and choledochoscopy in patients with suspected choledocholythiasis. *11th World Congress of the International Hepato-Pancreato-Biliary Association*. 22-27 March, Seoul, Korea.

- Plaudis, H., Fokins, V., Kaminskis, A., Melberga, L., **Atstupens, K**., Kazaka, I., Mukans, M., Pupelis, G. 2013. Laparoscopic common bile duct exploration is safe alternative to preoperative endoscopic clearance of the common bile duct. *International Surgical Week*. 25–29 August, Helsinki, Finland.