



Anna Ivanova

**SIEKALU DZIEDZERU UN
ORONAZOFARINGEĀLO AUDZĒJU
KLĪNISKĀ UN MORFOLOĢISKĀ
IZPĒTE, HERPES GRUPAS VĪRUSU
LOMAS ANALĪZE
MALIGNĀ PROCESĀ**

Promocijas darba kopsavilkums
medicīnas doktora zinātniskā grāda iegūšanai
Specialitāte – mutes, sejas un žokļu ķirurģija

Rīga, 2013

PRK-4025

437490



RĪGAS STRADIŅA
UNIVERSITĀTE

Anna Ivanova

SIEKALU DZIEDZERU
UN ORONAZOFARINGEĀLO
AUDZĒJU KLĪNISKĀ UN
MORFOLOĢISKĀ IZPĒTE, HERPES
GRUPAS VĪRUSU LOMAS ANALĪZE
MALIGNĀ PROCESĀ

Promocijas darba kopsavilkums
medicīnas doktora zinātniskā grāda iegūšanai

Specialitāte – mutes, sejas un žokļu ķirurģija

Rīga, 2013

0221002499

Pētījums izstrādāts Rīgas Austrumu klīniskās universitātes slimnīcas Latvijas Onkoloģijas centrā (RAKUS LOC) sadarbībā ar Rīgas Stradiņa universitātes (RSU) Anatomijas un antropoloģijas institūta Starpkatedru Elektronmikroskopijas laboratoriju un A.Kirhenšteina mikrobioloģijas un virusoloģijas institūtu. Pētījums apstiprināts ar Rīgas Stradiņa universitātes Ētikas komitejas lēmumu 2010. gada 23. septembrī

Darba zinātniskie vadītāji:

Dr. habil. med., asociētā profesore **Valērija Groma**,
RSU Anatomijas un antropoloģijas institūts

Dr. habil. med., asociētais profesors **Egils Korņevs**,
RSU Mutes, sejas un žokļu ķirurģijas katedra, RAKUS LOC

Oficiālie recenzenti:

Dr. habil. med., profesore **Ingrīda Čēma**,
Rīgas Stradiņa universitāte

Dr. habil. med., profesors **Juris Bērziņš**,
Latvijas Universitātes (LU) Eksperimentālās
un klīniskās medicīnas institūts

Dr. habil. med., profesore **Jekaterina Ērenpreisa**,
Latvijas Biomedicīnas pētījumu un studiju centrs

Promocijas darba aizstāvēšana notiks 2013. gada 11. novembrī plkst. 15.30 Rīgas Stradiņa universitātes Medicīnas zinātņu promocijas padomes atklātā sēdē Rīgā, Dzirciema ielā 16, Hipokrāta auditorijā.

Ar promocijas darbu var iepazīties RSU bibliotēkā un RSU mājas lapā:
www.rsu.lv

Promocijas darbs veikts ar Eiropas sociālā fonda projekta “Atbalsts doktorantiem studiju programmas apguvei un zinātniskā grāda ieguvei Rīgas Stradiņa universitātē” finansiālu atbalstu

(Nr. 2009/0147/IDP/1.1.2.1.2/09/IPIA/VIAA/009)



Stomatoloģijas specialitāšu promocijas padomes sekretāre:

Dr. habil. med., profesore **Ingrīda Čēma**

Handwritten signature of Ingrida Čēma.

SATURS

IEVADS	5
1. DARBA MĒRĶIS, UZDEVUMI UN AIZSTĀVĒŠANAI IZVIRZĪTĀ HIPOTĒZE	7
1.1. Darba mērķis	7
1.2. Darba uzdevumi	7
1.3. Aizstāvēšanai izvirzītā hipotēze	8
1.4. Darba zinātniskā novitāte un praktiskais pielietojums	8
2. MATERIĀLI UN METODES	9
2.1. Pētījuma veids un pētījuma grupas	9
2.2. Pacienti ar mutes dobuma un nazofaringeāliem audzējiem	9
2.3. Pacienti ar siekaldziedzeru labdabīgiem audzējiem un ļaundabīgu limfoepiteliālo karcinomu	10
2.4. Pacienti ar parafaringeālās telpas audzējiem	10
2.5. Siekaldziedzeru pleomorfas adenomas šūnu proliferācijas imūnhistoķīmiskā kvantitatīvā novērtēšana	11
2.6. CD44 un imūnkompetento šūnu CD19, CD68 un S100 ekspresijas imūnhistoķīmiskā puskvantitatīvā novērtēšana	12
2.7. LMP1 un HHV-6 antivielu ekspresijas imūnhistoķīmiskā novērtēšana	13
2.8. EBV antivielu titru seroloģiskā noteikšana	14
2.9. EBV, HHV6, HHV7 DNS noteikšana ar PQR pacientiem ar mutes dobuma un nazofaringeālo karcinomu	15
2.10. Siekaldziedzeru ļaundabīgo audzēju un nazofaringeālās karcinomas audu elektronmikroskopija	15
2.11. Datu statistiskā apstrāde	16
3. REZULTĀTI	17
3.1. Mutes dobuma un nazofaringeālo audzēju Herpes grupas vīrusu DNS noteikšana un analīze	17
3.2. CD44, imūnsistēmas šūnu un EBV onkoproteīna imūnhistoķīmiska novērtēšana pacientiem ar mutes dobuma un siekaldziedzeru audzējiem	19

3.3.	EBV antivielu titri pacientiem ar mutes dobuma ļaundabīgiem un siekaldziedzeru ļaundabīgiem un labdabīgiem audzējiem	24
3.4.	Siekaldziedzeru labdabīgu audzēju epidemioloģija, klīniskās gaitas īpatnības un patomorfoloģiskā aina	25
3.5.	Parafaringeālās telpas audzēju operāciju komplikācijas	27
3.6.	Siekaldziedzeru audzēju šūnu proliferācija	29
4.	DISKUSIJA	31
5.	SECINĀJUMI	38
6.	LITERATŪRAS SARAKSTS	39
7.	PUBLIKĀCIJAS UN ZIŅOJUMI PAR PĒTĪJUMA TĒMU	43
7.1.	Starptautiskās datu bāzēs iekļautās publikācijas (zinātniskie raksti) par pētījuma tēmu	43
7.2.	Konferenču tēzes par pētījuma tēmu starptautiskās datu bāzēs iekļautos izdevumos un starptautiski citējamos rakstu krājumos	43
7.3.	Konferenču tēzes vietējās konferencēs	44
7.4.	Mutiski ziņojumi (referāti) starptautiskos un vietējos kongresos un konferencēs	45
7.5.	Stenda referāti starptautiskos un vietējos kongresos un konferencēs	47

IEVADS

Latvijā pēdējos 50 gados ir tendence samazināties saslimstībai ar lūpas ļaundabīgiem audzējiem [1]. Tomēr saslimstība ar pārējiem galvas un kakla ļaundabīgiem audzējiem ar katru gadu lēnām pieaug [1,2,3]. Mutes pamatnes ļaundabīgie audzēji ir aptuveni 35% visu mutes dobuma un rīkles mutes daļas ļaundabīgo audzēju; aizdzerokļu (retromolārie) un vaigu ļaundabīgi audzēji sastopami 10-20% gadījumu, mēles ļaundabīgie audzēji – 25%, pārējās lokalizācijas sastopamas retāk, t.sk. lūpas audzēji – 10%, smaganu audzēji – 1-5%, bet ausklēju ļaundabīgie audzēji – 2-7% gadījumu [1]. Uzskata, ka ļaundabīgo audzēju attīstība visbiežāk sākas pēc 40 gadu vecuma, sasniedzot maksimumu 55-65 gados, un vīrieši slimo 3,5-5,5 reizes biežāk nekā sievietes. Par gados jauniem pacientiem var domāt, ka ir jābūt papildu potenciāliem riska faktoriem un iedzimtām vai iegūtām organisma pārmaiņām, kas tieši vai attālināti saistīti ar ļaundabīgā audzēja attīstību šajā vecumā [4]. Oronazofaringeālajiem un siekaldziedzeru audzējiem ir raksturīga nozoloģiska heterogenitāte [5]. Šiem audzējiem ir dažāda histoloģiskā uzbūve un atšķirīgi riska faktori, bet ir kopēji hroniskā iekaisuma izraisītāji, un viens no tiem ir Herpes grupas vīrusi [6-8]. Ir astoņi Herpes grupas vīrusi, kas inficē cilvēka audus: cilvēka herpes vīrus 1,2 (HSV-1, HSV-2), cilvēka herpes vīrus 3, Epšteina-Barra vīruss (EBV), CMV - citomegalovīruss, cilvēka herpes vīruss 6, 7 un 8 [6]. EBV bieži izraisa infekciju pacientiem ar nomāktu imunitāti un ir saistīts arī ar dažādām onkoloģiskām slimībām: epiteliālas izcelsmes audzējiem – NFK, kuņģa karcinomu, mezoteliāliem audzējiem, krūts dziedzeru, plaušu, resnās zarnas, prostatas ļaundabīgiem audzējiem, kā arī limfoīdo šūnu audzējiem [9,10]. HHV-6 tika 1986.gadā izdalīts no perifēriskajām asinīm pacientiem ar dažādām limfoproliferatīvām saslimšanām [11]. HHV-6 persistē hroniski un dažos gadījumos inficē siekaldziedzerus [12,13]. HHV-6 ir kofaktors HIV infekcijai, dažiem dzemdes kakla karcinomu veidiem un

nazofaringeālajai karcinomai [14]. HHV-6 DNS var arī inducēt neoplastisko transformāciju NIH3T3 (peles embrija fibroblastu) līnijas šūnās *in vitro* [13]. Slimniekiem ar nazofaringeālo karcinomu veikta polimerāzes ķēdes reakcija (PĶR) siekalās un izdalīta HHV-6 DNS, kā arī noteikts statistiski ticams HHV-6 IgG antivielu titru pieaugums un IgA antivielu parādīšanās salīdzinājumā ar veselīgiem cilvēkiem [11,14]. *Caselli et al.* (2007) autoru publikācijā ir ziņots, ka HHV-6 un HHV-7 vīrusus var bieži noteikt siekaldziedzeru audos, it īpaši zemžokļu siekaldziedzerī [11]. *Sada et al.* (1996) [14] izsaka domu, ka HHV-7 produktīvi inficē siekaldziedzeru audus, bet HHV-6 izraisa latentu infekciju ar zemas intensitātes replikāciju orgānos; pētījumos konstatēja HHV-7 hronisku persistenci periodontālajos audos [14]. HHV-8 uzskata par Kapoši sarkomas un vēderdobuma limfomu iespējamu izraisītāju [15]. *Shannon-Lowe et al.* (2011) izdevies parādīt bazolaterālas epitēlijšūnas virsmas CD44v3 un EBV inficēta B limfocīta mijiedarbību, kas ir būtiska EBV infekcijas uzturēšanai [16]. *Georgolios et al.*, konstatēja, ka adhēzijas molekulu ekspresija un izvietojums ir atšķirīgs premaligno un maligno audzēju gadījumos [17]. Proliferējošas šūnas kodola marķieri Ki-67 jau vairākas desmitgades izmanto audzēja proliferācijas spēju novērtēšanai [18,19], bet Latvijas populācijā līdz šim vēl nebija pētīta audzēja šūnu proliferācija, izmantojot Ki-67 kā marķieri siekaldziedzeru labdabīgu audzēju gadījumos. Tādēļ pētījumam par Ki-67 ekspresiju un tā saistību ar audzēju klīnisko gaitu ir liela praktiska nozīme mutes, sejas un žokļu ķirurģijas klīnikā. Parafaringeālajā telpā var attīstīties gan pieauss siekaldziedzera dziļās daivas audzēji, gan neirogēnas dabas audzēji, gan t.s. ārpusorgānu audzēji [20-22]. Primārie siekaldziedzeru audzēji var izplatīties no pieauss siekaldziedzera dziļās daivas tieši uz parafaringeālo telpu, bet tur var veidoties arī metastātiskie audzēji gadījumos, kad primārais audzējs atrodas jebkurā citā organisma vietā [22]. Uzskata, ka siekaldziedzeru audzēju izcelsmē nav specifisku veicinošu faktoru, tomēr ir novērojumi par ilgstoši neārstētu un recidivējošu labdabīgu audzēju malignizāciju.

1. DARBA MĒRĶIS, UZDEVUMI UN AIZSTĀVĒŠANAI IZVIRZĪTĀ HIPOTĒZE, DARBA ZINĀTNISKĀ NOVITĀTE UN PRAKTISKAIS PIELIETOJUMS

Darba mērķis

Ar klīniskām, morfoloģijas un molekulārās bioloģijas metodēm pētīt siekaldziedzeru un oronazofaringeālo audzēju klīnisko gaitu un etiopatogēnēzi, analizēt šo saslimšanu saistību ar herpes vīrusu infekciju.

1.2. Darba uzdevumi

1. Analizēt siekaldziedzeru audzēju epidemioloģisko situāciju Latvijā, raksturot pacientu grupas un slimības recidīvus siekaldziedzeru labdabīgo audzēju grupā.
2. Raksturot parafaringeālās telpas audzēju operācijas, to komplikācijas un īpatnības.
3. Kvantitatīvi novērtēt Ki-67 šūnu proliferācijas marķiera imūnekspressiju siekaldziedzeru audzējos, analizēt to proliferatīvās īpatnības un klīniskās gaitas atšķirības primāru un recidivējošu audzēju gadījumos.
4. Raksturot šūnas virsmas CD44 hialuronāta receptoru ekspresiju pacientiem ar mutes dobuma un nazofaringeālo karcinomu un siekaldziedzeru audzējiem, noskaidrot tās saistību ar EBV infekciju.
5. Novērtēt herpes vīrusu infekciju saistību ar ne-endēmiskā rajonā konstatētiem siekaldziedzeru audzējiem un oronazofaringeālo karcinomu, nosakot LMP-1 onkoproteīna ekspresiju EBV infekcijas gadījumā un EBV titrus labdabīgos un ļaundabīgos siekaldziedzeru audzējos, oronazofaringeālās plakanšūnu karcinomās.

6. Ar imūnhistoķīmijas metodi noteikt makrofāgu, dendrītisko šūnu un limfocītu lokalizāciju siekaldziedzeru, oronazofaringeālajos audzējos, novērtēt minēto imūnkompetento šūnu nozīmi EBV infekcijas procesā.
7. Ar elektronmikroskopijas metodi noskaidrot herpes vīrusu noteikšanas iespējas siekaldziedzeru un oronazofaringeālo audzēju audos un novērtēt šūnu ultrastruktūru.
8. Noteikt un raksturot EBV, HHV-6 un HHV-7 DNS siekaldziedzeru, mutes dobuma un nazofaringeālā rajona audzēju audos.
9. Veikt iegūto rezultātu statistisko apstrādi un noskaidrot iespējamās korelācijas starp audzēju patomorfoloģisko ainu, klīniku un herpes vīrusu infekciju.

1.3. Aizstāvēšanai izvirzītā hipotēze

Mutes dobuma, nazofaringeālie un siekaldziedzeru audzēji un herpes vīrusu infekcija ir kopā pastāvošas saslimšanas (pavadsaslimšanas), to izpratnei un pareizas ārstēšanas stratēģijas izvēlei ir būtiski novērtēt minēto saslimšanu mijiedarbību.

1.4. Darba zinātniskā novitāte un praktiskais pielietojums

Tika veikta padziļināta mutes dobuma plakanšūnu vēža, nazofaringeālas karcinomas un siekaldziedzeru audzēju izpēte, īpašu uzmanību pievēršot audzēja invāzijai, angiogēnēzei, metastāzēm un herpes vīrusu nozīmei šajā procesā. Šī pieceja deva iespēju izprast intracelulārās pārmaiņas un vīrusu radītos bojājumus minēto audzēju gadījumos, pamatot patoģenēzes mehānismus un izvēlēties ārstēšanas taktiku.

2. MATERIĀLI UN METODES

2.1. Pētījuma veids un pētījuma grupas

Pētījuma veids – retrospektīvs pētījums. Pētījuma protokols tika apstiprināts ar Rīgas Stradiņa universitātes Ētikas komitejas lēmumu 2010.gada 23.septembrī. Katrs pētījumā iekļautais hospitalizētais pacients deva rakstisku piekrišanu izmeklēšanai un operācijai (manipulācijai).

- 1) 15 pacienti ar: mutes pamatnes karcinomu (n=4), NFK (n=1) un ļaundabīgiem un labdabīgiem pieauss siekaldziedzeru audzējiem (n=10), kuri tika izmeklēti un operēti Rīgas Austrumu klīniskās universitātes slimnīcas (RAKUS) Latvijas Onkoloģijas centra (LOC) Galvas un kakla ķirurģijas nodaļā laikā no 2009.gada janvāra līdz 2011.gada janvārim – šiem pacientiem noteica EBV, HHV6,7 DNS un EBV antivielu titrus;
- 2) dati no stacionāra pacientu medicīniskajām kartēm (veidlapa Nr.003/u) par 322 pacientiem ar siekaldziedzeru labdabīgiem audzējiem, kuri bija ārstēti RAKUS LOC 1996.-2007.gadā;
- 3) dati no stacionāra pacientu medicīniskajām kartēm (veidlapa Nr.003/u) par 32 pacientiem ar parafaringeāliem ļaundabīgiem un labdabīgiem audzējiem, kuri tika izmeklēti un ārstēti RAKUS LOC 2001.-2006.gadā.

2.2. Pacienti ar mutes dobuma un nazofaringeāliem audzējiem

Šajā pētījuma grupā bija iekļauti četri pacienti ar mutes pamatnes vēzi un viens pacients ar NFK, kuri ārstējās LOC laikā no 2009.gada janvāra līdz 2011.gadam janvārim. Kontroles nolūkā tika izmeklētas divas pacientes – viena paciente bija klīniski vesela; otrai pacientei pirms diviem gadiem bija operēts ādas bazālo šūnu vēzis (bazalioma) un veikta pēcoperācijas staru terapija, divu gadu laikā pēc ārstēšanas pabeigšanas audzēja recidīvs nebija konstatēts.

Viens no pētījuma grupas pacientiem bija strādājis ķīmiskajā ražotnē, bet pārējie pacienti arodkaitīgumu neatzīmēja. No stacionāra kartēm tika iegūta informācija par audzēja lokalizāciju, audzēja izmēru, dati par kakla limfmezglu un attālām metastāzēm, TNM stadiju. Visas plakanšūnu karcinomas un NFK diagnozes bija morfoloģiski apstiprinātas, diferenciacijas pakāpes (*Grade*): G1 – augsti diferencēts audzējs, G2 – mēreni diferencēts audzējs, G3 – vāji diferencēts audzējs.

2.3. Pacienti ar siekaldziedzeru labdabīgiem audzējiem un ļaundabīgu limfoepiteliālo karcinomu

Pētījumā izmantoti dati no slimības vēsturēm par 322 pacientiem – 212 sievietēm un 110 vīriešiem, kuri tika ārstēti LOC 1996.-2007.gadā un kuriem bija morfoloģiski pierādīts siekaldziedzeru labdabīgs audzējs. Dati par pacientu vecumu, dzimumu, audzēja veidu, slimības ilgumu un klīnisko gaitu, audzēju anatomisko lokalizāciju un klīniskajām īpašībām iegūti no stacionāra medicīniskajām kartēm. Labdabīgajos siekaldziedzeru audzējos tika noteikta šūnu proliferācija. Siekaldziedzeru labdabīgu limfoepiteliālo bojājumu (LLEB), LEK un normālu (veselu) siekaldziedzeru audiem tika imūnhistoķīmiski noteikta LMP1, HHV-6, CD44, CD19 (normālu un neoplastisku B limfocītu marķieris), CD68 (monocītus, makrofāģus), CK5, CK6 (citokeratīni) un S100 – antigēnprezentējošo dendrītisko šūnu antivielu ekspresija. Kontrolei paredzētie audi tika ņemti operācijas laikā no klīniski intakta siekaldziedzera rajona.

2.4. Pacienti ar parafaringeālās telpas audzējiem

RAKUS LOC Galvas un kakla ķirurģijas nodaļā laikā no 2001.gada 1.janvāra līdz 2006.gada 31.decembrim tika operēti (vai veikta audu biopsija) 32 pacienti ar parafaringeāliem audzējiem. Pēc parafaringeālā audzēja veida pacienti tika iedalīti četrās grupās: grupa A (n=22)– labdabīgi siekaldziedzeru

audzēji; grupa B (n=5) – ļaundabīgi siekaldziedzeru audzēji; grupa C (n=4) – neirogēni audzēji; grupa D (n=1) – ārpusorgānu audzēji. Turpmāko trīs gadu laikā tika kontrolētas pacientu medicīniskās kartes atkārtotas, lai iegūtu datus par iespējamiem audzēju recidīviem un ķirurģisko komplikāciju ietekmi uz ārstēšanas rezultātiem.

2.5. Siekaldziedzeru pleomorfas adenomas šūnu proliferācijas immūnhistoķīmiskā kvantitatīvā novērtēšana

Siekalu dziedzeru operāciju audu gabaliņi fiksēti 10% formalīnā, skaloti, izvadīti caur spirtiem, ksilola šķidrumiem, tad ieguldīti Paraplast plus parafīnā. Pārskata audu griezumai (5µm) krāsoti ar hematoksilīnu un eozīnu. Lai precizētu siekalu dziedzeru audzēju epiteliālo izcelsmi zemas diferenciacijas audzēju gadījumos tika izmantoti sekojošas antivielas CK5,6, kā arī AE 1/AE3. Siekalu dziedzeru audzēju šūnu proliferācijas immūnhistoķīmiskai noteikšana izmantota antiViela, kura nosaka Ki-67 antigēnu formalīnā fiksētos un parafīnā ieguldītos audos (Dako A/S, Glostrup, Denmark). Inkubācija ar primāro antivielu (anti-Ki-67, klons MIB-1) veikta 1:100 atšķaidījumā, uz nakti 4°C. Tad veikta inkubācija ar biotinēto antivielu (Vector Laboratories, Burlingame, CA, USA) 1:500 atšķaidījumā noturot 30 min. un ar streptavidīna-biotīna-peroksidāzes kompleksu (BioGenex Laboratories, San Ramon, CA, USA) 1:250 atšķaidījumā 30 min. 3, 3'-diaminobenzidīnu tetrahidrohlorīds (50 mg uz 100 ml PBS ar 0,03% v/v ūdeņraža pārskābe) izmantots kā hromogēns. Šūnu kodoli ir krāsoti ar Harisa hematoksilīnu un nosegti ar Kaiser's glicerola līmi. Pozitīvo reakciju rezultātā šūnu kodoli iekrāsojās brūnā krāsā. Negatīvā kontrole ir veidota izslēdzot primāro antivielu, savukārt limfmezgla audu griezumai bija izmantoti kā pozitīva kontrole reakcijai ar MIB-1. Reakcijas rezultāti tika novērtēti kvantitatīvi ar Ki-67 pozitīvo audzēju šūnu skaitīšanu preparātu visos rajonos 400 reižu lielā mikroskopa palielinājumā. Novērtējot

Ki-67 pozitīvās šūnas mikroskopa redzes laukā tās tika salīdzinātas ar kopējo audzēja šūnu skaitu šajā laukā. Šūnu proliferācijas indekss bija izrēķināts kā Ki-67 pozitīvo šūnu kodolu skaits uz 1000 šūnu kodoliem. Tika noteikta Ki-67 ekspresija un ticamības intervāls.

2.6. CD44 un imūnkompetento šūnu CD19, CD68 un S100 ekspresijas imūnhistokīmiskā noteikšana ar puskvantitatīvo metodi

Šajā apakšpētījumā tika iekļauti pieci pacienti, kas ārstējas RAKUS LOC 2010.gada 1.janvāra līdz 2011.gada 31.decembrim. Četriem pacientiem bija lokāli izplatīta mutes dobuma plakanšūnu karcinoma III un IV stadijā (T₃-T₄, un N₁-N₂), vienam pacientam bija mutes pamatnes karcinoma II stadijā (T₂N₀M₀). Mēles saknes audzējs – 1 pacients, mutes pamatnes audzējs – 4 pacienti. Pacienti bija vecumā no 39 līdz 77 gadiem; no 5 pacientiem viena bija sieviete un četri vīrieši. Visi pacienti tika radikāli operēti un saņēma pēcooperācijas staru terapiju. Vienam pacientam mutes plakanšūnu karcinomas dēļ pēc radikālas operācijas tika veikta papildu incīzijas biopsija audzēja rezekcijas līnijā, kurā bija konstatēta iekaisuma aina. Vēl vienam pacientam ar mutes pamatnes plakanšūnu vēzi II stadijā tika veikta incīzijas biopsija no klīniski intaktas vaiga gļotādas (salīdzinājumam ar slimajiem audiem). Mēs izmantojām monoklonālo peles antivielu pret CD44 (klons DF 1485), (atšķaidījumā 1:50) (*Dako Cytomatien, Glostrup, Denmark* (Dānija)) Imūnsistēmas šūnu noteikšanai tika izmantotas šādas antivielas – anti-CD8, CD19, CD68 un S100. Monoklonāla peles anti-viela pret CD19 (klons LE-CD19) (1:50 atšķaidījumā) (*Dako Corporation, Glostrup, Denmark* (Dānija)) ir normālu un neoplastisku B limfocītu marķieris. Monoklonālas peles anti-viela pret-CD68, klons PG-M1, (atšķaidījumā 1:100) iezīmēja monocītus un makrofāģus. Imūnsistēmas marķieriem bija arī poliklonāla truša anti-S100 anti-viela (*Dako Corporation, Glostrup, Denmark* (Dānija), *ready-to-use*).

Reakciju rezultātu vizualizācijai izmantoti *Dako REAL EnVision Detection System, Peroxidase/DAB+, Rabbit/Mouse* un *EnVision Flex*. Preparāti tika skaloti destilētā ūdenī, šūnu kodoli krāsoti ar Harisa hematoksilīnu, pēc tam preparāti skaloti ar krāna ūdeni un pārklāti ar segstikliem. Negatīvajā kontrolē netika pierādīta attiecīgā antigēna (epitopa) klātbūtne (ekspresija). Griezumi ar mandeles (CD44, CD68), resnās zarnas (S100) un limfmezgla (CD8, CD19) audiem saskaņā ar antivielu ražotāja instrukcijām tika izmantoti kā kontroles preparāti [61, 64]. CD44 ekspresija tika novērtēta pēc šūnu membrānu brūnā krāsojuma. Audzēju šūnu, limfocītu un makrofāgu CD44, CD68, CD19 un S100 ekspresijas pakāpe tika vērtēta atsevišķi. S100 un CD68 ekspresija attiecās uz šūnu citoplazmu, bet CD19 ekspresija – uz šūnu membrānu. CD44, CD68, CD19 un S100 ekspresijas pakāpe tika vērtēta ar puskvantitatīvo metodi un dalījās šādi: minimāla ekspresija – dažas pozitīvas šūnas (<10%); vidēja ekspresija – vidējs pozitīvo šūnu daudzums (<50%); difūza ekspresija – lielākā daļa no šūnām ir pozitīvas (>50%).

2.7. EBV onkoproteīna - LMP1 un HHV-6 ekspresijas imūnhistoķīmiska novērtēšana

Darbā tika izmantotas monoklonālas peles antivielas anti-EBV, LMP1 klons CS.1-4 (atšķaidījums 1:100) no *Dako (Glostrup, Denmark)* un anti-HHV-6 no *Santa Cruz Biotech*. Imūnhistoķīmisko reakciju rezultātu vizualizācija tika veikta, izmantojot *Dako EnVision Detection System, Peroxidase/DAB+* un *Dako LSAB+System+HRP*. LMP1 proteīna ekspresija izpaudās kā šūnu membrānas un citoplazmas brūns krāsojums, bet HHV-6 reakcijas gadījumā – kā šūnu citoplazmas brūns krāsojums. LMP1 ekspresija, tāpat kā CD44, CD19, CD68 un S100 ekspresija, tika analizēta visās pacientu grupās, izmantojot šādu puskvantitatīvā novērtējuma skalu: 0 – imūnhistoķīmiski LMP1 ekspresija netika konstatēta; 1 – LMP1 pozitīvās šūnas ir 1-10% redzes laukā; 2 – LMP1

pozitīvās šūnas ir 11-30%; 3 – LMP1 pozitīvās šūnas ir 31-75%; 4 – LMP1 pozitīvās šūnas ir vairāk nekā 75% redzes laukā. Hodžkina slimības pacientu audu griezumi tika izmantoti kā pozitīvā kontrole reakcijām ar LMP1.

2.8. EBV antivielu titru noteikšana

EBV antivielu titru noteikšana veikta pacientiem ar siekaldziedzeru audzējiem (n=322), mutes dobuma plakanšūnu karcinomu (n=4) un NFK (n=1). Siekaldziedzeru audzēju grupā EBV antivielas noteiktas 10 pacientiem – 7 sievietēm un 3 vīriešiem. Pacienti bija vecumā no 37 līdz 83 gadiem (vidējais vecums 56,2 gadi). No siekaldziedzeru audzējiem 7 bija ļaundabīgi, bet 3 – labdabīgi. Audzēja persistence bija 4-36 mēneši. No ļaundabīgiem siekaldziedzeru audzējiem četri bija epidermoīdas karcinomas: divi gadījumi bija II stadijā, viens – III stadijā un vēl viens IV stadijā; viens gadījums bija ļaundabīga limfoepiteliāla karcinoma IV stadijā, vēl viens gadījums – adenokarcinoma II stadijā un viens gadījums – duktaļa karcinoma IV stadijā. Divos no septiņiem gadījumiem audzēji bija zemas diferenciacijas pakāpes, pārējie – vidējas diferenciacijas pakāpes. Visi pacienti pēcooperācijas periodā tika novēroti 4-12 mēnešus. Novērošanas perioda laikā 2 pacienti nomira slimības progresijas un attālu metastāžu izveidošanās rezultātā. Astoņiem pacientiem audzēja recidīvus vai metastāzes nenovēroja. Visi labdabīgie siekaldziedzeru audzēji (n=2) bija pleomorfas adenomas, no tiem vienā gadījumā primārs audzējs un otrā gadījumā recidivējoša pleomorfa adenoma. Mutes dobuma plakanšūnu karcinoma bija 5 pacientiem – četriem vīriešiem un vienai sievietei vecumā no 51 līdz 66 gadiem (vidējais vecums 59,7 gadi). Vienam pacientam audzējs bija III stadijā, vienam pacientam IV stadijā un diviem pacientiem II stadijā. Mutes plakanšūnu vēža persistence bija 2-24 mēneši (vidēji 6,5±6,9 mēneši). Trijos gadījumos ļaundabīgais process tika konstatēts mutes pamatnē, bet vienā gadījumā lūpu kaktiņā ar izplatību vaiga

gļotādā. Pacients ar NFK IV stadijā bija 26 gadus vecs. Audzēja persistence ilga 4 mēnešus. Visi audzēji bija vidēji diferencēti. Visus pacientus novēroja 4-24 mēnešus. Novērošanas laikā nevienam no pacientiem nekonstatēja audzēja recidīvu.

2.9. EBV, HHV6, HHV7 DNS noteikšana ar polimerāzes ķēdes reakciju (PĶR) pacientiem ar oronazofaringeālo karcinomu

Polimerāzes ķēdes reakcija ar intracelulāro praimēšanu (nPĶR) bija izmantota EBV, HHV-6 un HHV-7 genomu secības noteikšanai no asinīm, no šūnām un audiem brīvas plazmas izolētā DNS. DNS no 0,5 ml asiņu un aptuveni 40 mg audu izolēja ar fenola-hloroforma metodi, bet DNS no 0,2 ml plazmas izdalīja ar *QIAamp Blood Kit* (*Qiagen*, Vācija) darba komplekta kolonnu metodi. Katrā PĶR reakcijā obligāti noteica DNS, kas satur vīrusa genoma kopiju (pozitīvā kontrole), un DNS, kas nesatur vīrusa genoma kopiju (negatīvā kontrole), kā arī veica ūdens kontroli. Amplifikācijas produkti ir pārbaudīti elektroforēzes ceļā agarozes gēlā, izmantojot elektroforēzes aparātu *CAMBRIDGE Protein analysis & DNA sequencing Electrophoresis* (Lielbritānija). Gēlu krāsoja ar etīdijbromīdu un analizēja ultravioletajā starojumā UV transiluminatorā (*Transiluminator LKB 2001 Macrovue*, Zviedrija), pēc marķiera nosakot amplificētās DNS garumu.

2.10. Siekaldziedzeru ļaundabīgo audzēju un nazofaringeālās karcinomas (NFK) audu elektronmikroskopija

Lai sagatavotu audu materiālu izpētei elektronmikroskopā, materiāls tika sasmalcināts 1 mm³ lielos gabaliņos, tad fiksēts 2,5% glutaraldehīda šķīdumā 0,1 M fosfāta buferī (pH=7,4) 2-4 stundas +4°C temperatūrā. Papildu fiksācija veikta ar 1% osmijskābi 0,1 M fosfāta buferī 1 stundu +4°C temperatūrā. Pēc tam preparātu trīs reizes skaloja fosfāta buferšķīdumā bez

saharozes, +4°C temperatūrā. Materiāls atūdeņots etilspirtā, pakāpeniski palielinot tā koncentrāciju (50°, 70°, 80°, 90°, 96° un 100°), katras koncentrācijas spirtu nomainot 2-3 reizes ik pēc piecām minūtēm +4°C temperatūrā. Pēc 70° spirta audu gabaliņus diennakti turēja 2% uranilacetāta 70° spirta šķīdumā. Audu materiālu pakāpeniski piesātināja ar epoksīda sveķu komponentu un acetona maisījumu, izturot termostatā +37°C temperatūrā vienu stundu. Pēc tam audu gabaliņus pa nakti atstāja epoksīda sveķu maisījumā (bez katalizatora DMP-30) istabas temperatūrā. Materiālu ieguldīja epoksīda sveķu maisījumā (ar katalizatoru) speciālās plastmasas kapsulās un uz 24 stundām ievietoja termostatā +60°C temperatūrā. No epoksīda sveķos ieguldītā audu materiāla, izmantojot ultramikrotomu, izgatavoti 1-2 mkm bieži t.s. pusplānie griezumī, izmantojot speciāli pagatavotus vienreizējas lietošanas stikla nažus. Pusplānie 1-2 mkm biezie audu griezumī pētīti gaismas mikroskopā dažādos palielinājumos. Pēc 1 mkm biezu (pusplāno) audu griezumu novērtēšanas gaismas mikroskopā, kad tiek izvēlēta noteikta elektronmikroskopiskai analīzei derīga audu materiāla vieta preparātā, tiek atrasta tā pati vieta blokā un pagatavoti 60-80 nm biezi (ultraplāni) griezumī. Pirmo preparāta apskati veica mazā elektronmikroskopa palielinājumā (ap 2000-3000x). Preparāta apskati arī lielākos palielinājumos. Pētījumā preparātu analīze veikta 2000-90000-kārtīgā palielinājumā.

2.11. Datu statistiskā apstrāde


Mūsu pētīto ekspresijas un tās savstarpējo attiecību novērtēšanai tika izmantots Spīrmena tests. Korelācijas tika noteiktas izmantojot χ^2 statistiku. Par statistiski ticamu tika uzskatīta p vērtība $<0,05$. Parafaringeālo audzēju dati apkopoti, izmantojot aprakstošās statistikas metodi *Microsoft Excel* tabulās. Datu statistiskā apstrāde veikta, izmantojot SPSS 20.00 (*SPSS Inc.*, ASV).

3. REZULTĀTI

3.1. Mutes dobuma un nazofaringeālo audzēju Herpes grupas vīrusu DNS noteikšana un analīze

Izmeklējumu rezultāti atainoti 3.1. tabulā. EBV DNS netika atrasta (1) vidējas diferenciacijas pakāpes II stadijas mutes pamatnes plakanšūnu karcinomas audos, nedz arī (2) normālos siekaldziedzeru audos un klīniski veselajā vaiga gļotādā. EBV DNS tika atrasta (1) izplatīta IV stadijas mutes pamatnes gļotādas audzēja rezekcijas līnijās (audzējam līdzāsesošajā gļotādā) un (2) labdabīga siekaldziedzeru limfoepitēliāla bojājuma audos. Izmeklējot RAKUS LOC 2009.-2011.gadā ārstēto mutes plakanšūnu karcinomas pacientu (n=7) asinis ar PQR, atklājās, ka visos šajos gadījumos EBV DNS plazmā nevarēja konstatēt, kas skaidri liecina par to, ka izmeklējamiem pacientiem nav aktīvas EBV infekcijas. No minētajiem 7 pacientiem diviem pacientiem ar mutes pamatnes audzējiem tika izmeklēti ne tikai šo audzēju audi, bet arī citas lokalizācijas gļotādu fragmenti: vienam pacientam tika veikta audzēja rezekcijas līniju audu un otram – normālas vaiga gļotādas izmeklēšana. Bez tam tika izmeklēti arī viena klīniski vesela pacienta neizmainīta siekaldziedzera audi. Minētajiem 3 pacientiem EBV DNS netika konstatēta plazmā (resp., nebija aktīvas EBV infekcijas), bet pacientam ar neizmainītu siekaldziedzeri EBV DNS tika konstatēta perifēriskajās asinīs, kas liecina par latentu infekciju.

3.2.tabulā ir atspoguļota HHV6, HHV7 un EBV DNS atrade mutes dobuma plakanšūnu karcinomu un NFK audzēju šūnās. Mēles saknes karcinomas gadījumā tika noteikta latentā HHV-6 un HHV-7 infekcija. Salīdzināšanai izmeklēta normāla vaigu gļotāda. Pacientam ar neliela izmēra II stadijas mutes pamatnes plakanšūnu karcinomu un normālu vaiga gļotādu EBV DNS netika konstatēta ne izmeklētajos audos, ne plazmā. Pacientam, kam bija



veiktas divas analīzes normālai vaiga gļotādai un neliela izmēra II stadijas mutes pamatnes plakanšūnu karcinomai, EBV DNS netika atrasta ne audos, ne asins plazmā.

3.1.tabula

Pacienti ar mutes plakanšūnu karcinomu (n=3) un nazofaringeālu karcinomu (n=1), siekaldziedzeru labdabīgu limfoepiteliālu bojājumu (n=1): dati par EBV klīniskiem un morfoloģiskiem izmeklējumiem un PĶR rezultātiem

Pacients nr.	1	2	3	4	5	6	7	8		
Izmeklēto lokalizāciju skaits	1	1	1	1	2	1	2	1		
Pacientu dzimums, V/S	V	V	S	V	V	V	V	S		
Vecums, gadi	25	39	50	60	61	63	66	77		
Ca mēles saknē		X								
Ca mutes pamatnē					X		X	X		
Ca aizdzerokļu rajonā						X				
TNM	T ₄ N ₀ M ₀	T ₂ N ₂ M ₀			T ₄ N ₀ M ₀		T ₃ N ₀ M ₀	T ₂ N ₀ M ₀	T ₄ N ₁ M ₀	
Audzēja stadija	IV	IV			IV		III	II	IV	
Diferenciācijas pakāpe (Grade)	Gr3	Gr2			Gr2		Gr2	Gr2	Gr2	
NFK	X									
LLEB			X							
Audzēja robežaudu raj. ar iekaisuma reakciju					X					
Normāls siekaldziedzeris				X						
Normāla vaiga gļotāda							X			
EBV PĶR	poz	poz	poz	neg	poz	poz	poz	neg	neg	poz

Mūsu rezultāti liecina, ka aizdzerokļu rajona plakanšūnu karcinomas, mutes pamatnes un NFK gadījumā tika atrasta latentā EBV infekcija. Bez tam pacientam ar aizdzerokļa rajona plakanšūnu karcinomu aktīva bija arī HHV-6 un HHV-7 infekcija. Pacientam ar nazofaringeālo karcinomu tika konstatēta aktīva HHV-6 infekcija, bet HHV-7 infekcija bija latentā. Savukārt abiem pacientiem ar mutes pamatnes karcinomu tika atrasta aktīva HHV-7.

EBV, HHV-6 un HHV-7 DNS atrade ar PĶR RAKUS LOC 2009.-2011.gadā ārstēto mutes dobuma plakanšūnu karcinomas (n=5/6) un NFK pacientu audzēju audos

Pacientu		Audu parauga lokalizācija, TNM, stadija	Patohistoloģiskā izmeklējuma rezultāts	Herpes vīrusu DNS audos		
vecums, gadi	dzi-mums			EBV	HHV-6	HHV-7
39	vīr.	mēles sakne T ₂ N ₂ M ₀ IV stadija	plakanšūnu Ca Gr3	poz	poz	neg
25	vīr.	NFK T ₄ N ₀ M ₀ IV stadija	NFK, keratinizētais veids	poz	poz	poz
77	siev.	mutes pamatne T ₄ N ₁ M ₀ IV stadija	plakanšūnu Ca Gr3	poz	neg	neg
61	vīr.	mutes pamatne T ₄ N ₀ M ₀ IV stadija	plakanšūnu Ca Gr2	poz	neg	poz
63	vīr.	aizdzerokļu raj. T ₃ N ₀ M ₀ III stadija	plakanšūnu Ca Gr2	poz	poz	poz
66	vīr.	normāla vaiga gļotāda	nav patoloģijas	neg	neg	neg

3.2. CD44, imūnsistēmas šūnu un EBV onkoproteīnu imūnhistoķīmiska noteikšana pacientiem ar mutes dobuma un siekaldziedzeru audzējiem

CD44 ir viens no svarīgākajiem papildu marķieriem, pētot EBV infekcijas nozīmi orofaringeālo audzēju attīstībā. Lai novērtētu CD44 hialuronāta receptora iesaistīšanos šūnu adhēzijā un EBV un inficēto šūnu mijiedarbībā mutes dobuma kancerogēneses procesā, tika noteikta ļaundabīgi transformētā epitēlija, limfocītu un makrofāgu CD44 ekspresija. Imūnkompetento šūnu izvietojums tika vērtēts, izmantojot CD19, CD68 un S-100. Mēs noteicām starp neoplastiskajām šūnām izvietojušos CD19-pozitīvos B limfocītus, kas un bieži vien izteikti infiltrēja audzēju. Nosakot Langerhansa dendrītisko šūnu klātbūtni ar anti-S100 antivielu mēs atradām šīs šūnas NFK stromā un dažas šūnas pašā audzēja masā pavedienam līdzīgu sakopojumu

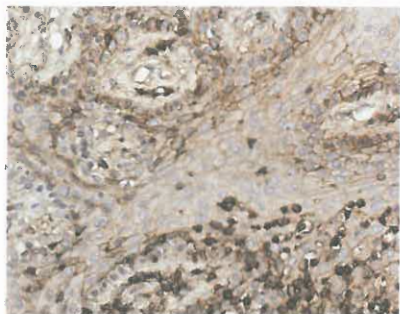
veidā. Mutes dobuma gļotādā S100-pozitīvas dendrītiskās šūnas visbiežāk tika atrastas epitēlija slānī, tās izvietojās difūzi starp bazālā slāņa un dzeloņainā slāņa šūnām, kā arī difūzi audzēja masā. Izdarot imūnhistoķīmiskas reakcijas ar anti-CD68 antivielām, konstatējām, ka CD68-pozitīvās šūnas atrodas audzēja masā un ir saistītas ar asinsvadiem. Izmeklējot mutes dobuma ļaundabīgos audzējus imūnhistoķīmiski, tika atrasta tieša korelācija starp imūnšūnu CD19 un S100 marķieru ekspresiju ($r=0,151$; $p<0,03$). Salīdzinot CD19, CD68 un S100 ekspresiju, kura atspoguļo imūnkompetento šūnu klātbūtni oronazofaringeālajos ļaundabīgajos epiteliālajos audzējos, tika atrastas statistiski ticamas atšķirības starp CD19 un S100 (CD19: $\chi^2=14,255$; $df=2$; $p<0,001$; S100: $\chi^2=19,887$; $df=2$; $p<0,001$), bet ne starp CD19 un CD68. CD19, CD68 un S100 ekspresija ļaundabīgo audzēju gadījumā statistiski ticami atšķīrās arī no ekspresijas labdabīgu patoloģiju gadījumos (attiecīgi CD19: $\chi^2=26,162$; $df=2$; $p<0,002$; S100: $\chi^2=12,244$; $df=2$; $p<0,002$; CD68: $\chi^2=18,274$; $df=2$; $p<0,001$ un CD19: $\chi^2=40,303$; $df=2$; $p<0,001$; S100: $\chi^2=27,644$; $df=2$; $p<0,001$) (3.3. tabula). CD44 pozitīva ekspresija epiteliālās un neoplastiskās šūnās tika atrasta tikai uz šūnu membrānām, bet stromas makrofāgos – uz membrānām un citoplazmā (3.1. attēls). CD44-pozitīva audzēja šūnu imūnreaktivitātei raksturīgas maz izteiktas šūnu virsmas kontūras, turpretī veselā mutes gļotādā epiteliālo šūnu virsma ir izteikti konturēta. Šī atrade korelē ar CD44 ekspresijas atšķirībām ļaundabīgos audzējos salīdzinājumā ar normālu vaiga gļotādu. Mūsu pētījumā tika konstatētas statistiski ticamas atšķirības, salīdzinot CD44 ekspresiju (1) plakanšūnu karcinomas un nazofaringeālās karcinomas gadījumā: $\chi^2=10,806$; $df=2$, $p<0,005$; (2) plakanšūnu karcinomas un labdabīga siekaldziedzera bojājuma gadījumā: $\chi^2=19,099$; $df=2$; $p<0,001$; (3) normālu siekaldziedzera audu un labdabīga limfoepiteliāla bojājuma gadījumā: $\chi^2=24,292$; $df=2$; $p<0,001$. Lielākā daļa ar audzēja masu saistīto limfocītu intensīvi iezīmējās ar anti-CD44 antivielu, liecinot par membrānas imūnreaktivitāti.

CD44, LMPI, CD19, CD68 un SI100 ekspresija oronazofaringēalos audzējos, audzēja rezekcijas līnijās ar iekaisuma reakciju, normāla siekaldziedzera audos un normālā mutes dobuma (vaigu) gļotādā RAKUS LOC 2009.-2011.gadā ārstētiem pacientiem

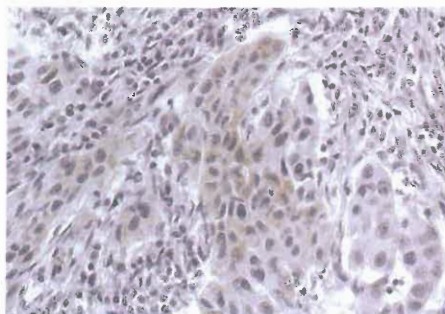
Parauga veids, diagnoze	Antigēni															
	CD19			CD68			SI100			CD44			LMPI			
	min	vid	dif	min	vid	dif	min	vid	dif	min	vid	dif	0	min	vid	dif
Mutes dobuma plakanšūnu karcinoma	131 (69,7%)	32 (17,0%)	25 (13,3%)	43 (22,4%)	80 (41,7%)	69 (35,9%)	218 (70,8%)	73 (23,7%)	17 (5,5%)	42 (15,5%)	82 (30,3%)	147 (54,2%)	217 (50,4%)	188 (43,6%)	26 (6,0%)	0 (0,0%)
NFK	35 (100%)	0 (0,0%)	0 (0,0%)	6 (11,5%)	22 (42,3%)	24 (46,2%)	107 (90,7%)	11 (9,3%)	0 (0,0%)	15 (16,7%)	43 (47,8%)	32 (35,5%)	123 (91,1%)	9 (6,7%)	3 (2,2%)	0 (0,0%)
LLEB	20 (33,3%)	19 (31,7%)	21 (35,0%)	0 (0,0%)	26 (43,3%)	34 (56,7%)	42 (58,3%)	30 (41,7%)	0 (0,0%)	0 (0,0%)	11 (17,%)	51 (82,3%)	41 (100%)	0 (0,0%)	0 (0,0%)	0 (0,0%)
Audzēja robež- audu rajons ar iekaisuma reakc	7 (46,7%)	8 (53,3%)	0 (0,0%)	0 (0,0%)	5 (41,7%)	7 (58,3%)	2 (33,3%)	4 (66,7%)	0 (0,0%)	2 (12,5%)	10 (62,5%)	4 (25,0%)	9 (100%)	0 (0,0%)	0 (0,0%)	0 (0,0%)
Normāli siekal- dziedzera audi	54 (100%)	0 (0,0%)	0 (0,0%)	28 (100%)	0 (0,0%)	0 (0,0%)	54 (100%)	0 (0,0%)	0 (0,0%)	12 (22,2%)	19 (35,2%)	23 (42,6%)	35 (100%)	0 (0,0%)	0 (0,0%)	0 (0,0%)
Normāla mutes gļotāda	8 (100%)	0 (0,0%)	0 (0,0%)	8 (100%)	0 (0,0%)	0 (0,0%)	8 (100%)	0 (0,0%)	0 (0,0%)	0 (0,0%)	0 (0,0%)	8 (100%)	0 (0,0%)	14 (100%)	0 (0,0%)	0 (0,0%)

NFK – nazofaringeāla karcinoma

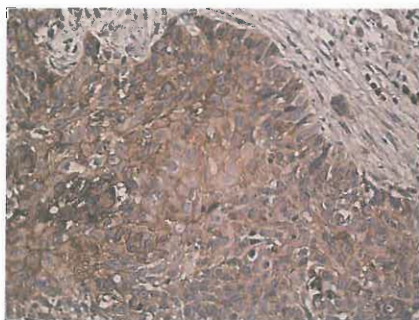
LLEB – siekaldziedzera labdabīgs limfoepiteliāls bojājums



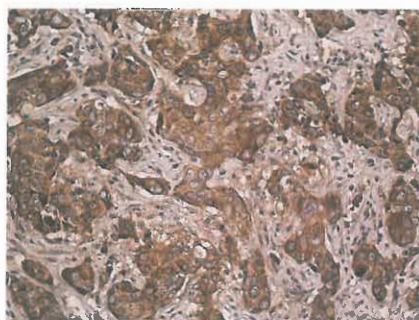
3.1. att. Mutes dobuma plakanšūnu vēzis. CD44 kā šūnas virsmas reakcija audzēja šūnās un limfocītos, makrofāgu citoplazmā un šūnapvalkā. x 400.



3.2. att. Mutes dobuma plakanšūnu vēzis. EBV LMP-1 onkoproteīna ekspresija audzēja šūnu citoplazmā. x 400.



3.3. att. Mutes dobuma plakanšūnu vēzis. Variabla imūnekspresija audzēja šūnās, imūnhistoķīmiskā reakcijā izmantojot anti-HHV-6 antivielu. Nav HHV-6 ekspresijas audzēja stromā. x 250.



3.4. att. Pieauss siekaldziedzera ductāla karcinoma. Izteikta imūnekspresija audzēja šūnās, imūnhistoķīmiskā reakcijā izmantojot anti-HHV-6 antivielu. x 250.

Infiltrātos, kas iespiedās audzējā, CD44-negatīvo limfocītu skaits bija ļoti mazs. Plakanšūnu karcinomas gadījumā tika konstatēta CD44 un EBV onkoproteīna ekspresijas korelācija ($r=0,482$; $p<0,001$). LMP1-pozitīvās audzēja šūnas (brūns citoplazmas krāsojums (3.2.attēls)), bija gan izplatītas difūzi, gan koncentrētas lokāli kādā atsevišķā vietā. LMP1 ekspresija netika atrasta uz ne-neoplastisko šūnu virsmām. Puskvantitatīvā novērtējumā LMP1 onkoproteīna ekspresija variēja no ekspresijas iztrūkuma līdz minimālai un vidējai ekspresijai – 50,3%, 43,6%, 6,0% un 91,1%, 6,7%, 2,2% attiecīgi plakanšūnu karcinomas un nazofaringeālas karcinomas gadījumos. LMP1-pozitīvas audzēja šūnas plakanšūnu vēža audos bija gan izplatītas difūzi, gan izvietotas pavedienu veidā. Minimālā un vidējā onkoproteīna ekspresija tika noteikta arī mutes plakanšūnu karcinomas gadījumā atrastajās milzu šūnās. LMP1 ekspresija netika atrasta ne normālos siekaldziedzeru audos un klīniski veselajā vaiga gļotādā, ne EBV-pozitīvajā labdabīgā siekalu dziedzeru bojājuma audos un audzēja rezekcijas līnijās (audzējam līdzāsesošajos audos) ar iekaisuma pazīmēm. Izmantojot anti-HHV6 antivielas, mēs novērojām intensīvu ekspresiju mutes dobuma plakanšūnu karcinomas audos (3.3.attēls). Mēs nekonstatējām anti-HHV6 ekspresiju audzēju stromā. LEK gadījumā ir krasi izteikts limfoīdais komponents, bet audzēja epiteliālajam komponentam ir izteikta Ki-67 ekspresija un diseminācijas pazīmes. Mēs precizējām zemas diferenciacijas pakāpes siekaldziedzeru audzēju diagnozi un noskaidrojām audzēju epiteliālo izcelsmi izmantojot antikaratīna antivielas CK5, CK6 un AE1/AE3. Dati, kas iegūti, izmantojot HHV-6 antivielas, liecina, ka notiek intensīva anti-HHV6 antivielu ekspresija pieauss siekaldziedzeru duktālās karcinomas (3.4. attēls), kā arī mutes pamatnes plakanšūnu karcinomas audos. Interesants ir fakts, ka pārlicinošu anti-HHV6 antivielu ekspresiju mēs konstatējām arī normālu siekaldziedzeru tubulārajās struktūrās (izvadu sienīņās).

3.3. EBV antivielu titri pacientiem ar mutes dobuma ļaundabīgiem un siekaldziedzeru ļaundabīgiem un labdabīgiem audzējiem

Visiem pacientiem ar histoloģiski apstiprinātu siekal-dziedzera plakanšūnu karcinomu II un IV stadijā VCA IgG (EBV kapsīda antigēns) un EBNA (kodola antigēni) IgG antivielu titri bija ievērojami lielāki nekā pacientiem ar citiem audzējiem (3.4. tabula). Pacientiem ar mutes pamatnes karcinomu un palielinātiem EBV antivielu titriem, izmantojot polimerāzes ķēdes reakciju, audzējā tika noteikta EBV DNS. LMP1 ekspresijas intensitāte pacientam ar lūpas kaktiņa karcinomu netika konstatēta, bet pārējiem četriem pacientiem tā bija mērena vai izteikta. Kontrolei izmantoja vesela pieaugušā un izārstēta bazaliomas (bez recidīva) pacienta analīžu datus. EBV antivielu titri, LMP1 ekspresijas un EBV DNS rezultāti attēloti 3.5.tabulā.

3.4. tabula

EBV antivielu titri un LMP1 ekspresija RAKUS LOC 2009.-2011.gadā ārstētajiem pacientiem ar siekaldziedzeru labdabīgiem un ļaundabīgiem audzējiem (n=10)

Siekaldziedzeru audzēji	EBV antivielu titri				LMP1 ekspresija
	IgM EA	IgM VCA	IgG VCA normā ≤ 20	IgG EBNA	
Plakanšūnu Ca (1.)	neg	neg	>200	118	datu nav
Plakanšūnu Ca (2.)	neg	neg	253	neg	0
Plakanšūnu Ca (3.)	neg	neg	136	55	datu nav
CaexPa	neg	neg	136	neg	3
Duktāla karcinoma	neg	neg	25	neg	0
Adenokarcinoma	neg	neg	neg	86	datu nav
Pleomorfa adenoma (1.)	neg	neg	158	neg	datu nav
Pleomorfa adenoma (2.)	neg	neg	neg	91	datu nav
Recidivējoša pleomorfa adenoma	neg	neg	156	23	0
LEK	neg	neg	259	neg	datu nav

CaexPa – plakanšūnu karcinoma, kas attīstījies no pleomorfas adenomas

EBV antivielu titru, LMP1 ekspresija un EBV DNS atrade

Slimības diagnoze, TNM, stadija	EBV antivielu titri				LMP-1	EBV DNS audzēja audos
	IgM EA	IgM VCA	IgG VCA	IgG EBNA		
Mutes pamatnes karcinoma T ₂ N ₀ M ₀ , II stadija	neg	neg	>200	152	2	poz
Mutes pamatnes karcinoma T ₂ N ₂ M ₀ , IV stadija	neg	neg	>200	119	3	poz
Mutes pamatnes karcinoma T ₄ N ₀ M ₀ , IV stadija	neg	neg	>200	166	2	poz
Lūpu kaktiņa karcinoma T ₃ N ₀ M ₀ , III stadija	neg	neg	77	175	0	datu nav
Nazofaringeāla karcinoma, IV stadija	neg	neg	>200	99	2	poz
Bazālo šūnu vēzis anamnēzē, bez recidīva	neg	neg	88	neg	datu nav	datu nav
Vesels pieaugušais	neg	neg	74	80	datu nav	datu nav

Mutes pamatnes karcinomas un siekaldziedzeru ļaundabīgu un labdabīgu audzēju preparātos tika novērtēta LMP1 onkoproteīna ekspresija variēja no ekspresijas pilnīga trūkuma (0) līdz intensīvai (3) ekspresijai karcinomas gadījumā, kura bija attīstījusies no pleomorfas adenomas.

3.4. Siekaldziedzeru labdabīgu audzēju epidemioloģija, klīniskās gaitas īpatnības un patomorfoloģiskā aina

Lielākajai daļai pacientu pieauss siekaldziedzera labdabīgo audzēju primārā klīniskā manifestācija bija palpējams un/vai saskatāms lielāks vai mazāks veidojums vienā kakla pusē (unilaterāli). Tādas parādības kā sāpes un sejas nerva parēze bija novērojamas ļoti reti un bija saistītas tikai ar ļaundabīgiem audzējiem. Aukslēju siekaldziedzeru audzēji manifestējās kā unilaterāls veidojums, biežāk mīksto un cieto aukslēju savienošanās vietā. Par

sāpēm pacienti sūdzējās reti un tikai saistībā ar gļotādas izčūlojumu. Pieauss siekaldziedzera audzēji tika konstatēti 274 (85%) gadījumos. Lielākā daļa pieauss siekaldziedzeru audzēju bija lokalizējušies virspusējā daivā. Zemžokļa siekaldziedzeru audzēji tika konstatēti 35 (11%), bet mazo siekaldziedzeru audzēji – 13 (4%) pacientiem. Pleomorfa adenoma bija biežākais siekaldziedzeru labdabīgs audzējs un to diagnosticēja 242 (75%) pacientiem. Adenolimfomu jeb Vārtina audzēju (*Wartin's tumor*) – 45 pacientiem (14%), monomorfo adenomu – 29 pacientiem (8%). Retāk bija sastopama onkocitoma – 2 (1%), mioepitelioma – 2 (1%) un asinsvadu audzēji – 2 pacientiem (1%). Pacienti bija vecumā no 17 līdz 86 gadiem. Vislielākais saslimstības biežums sievietēm bija 50-59 gadu vecumā, bet vīriešiem – 70-79 gadu vecumā. Sievietēm siekaldziedzeru labdabīgi audzēji visās vecuma grupās bija diagnosticēti biežāk nekā vīriešiem, izņemot 70-79 gadu vecumu, kad vīriešiem šie audzēji bija konstatēti statistiski ticami biežāk ($p=0,05$) nekā sievietēm. Vislielākā saslimšanas gadījumu skaita atšķirība starp sievietēm un vīriešiem bija vērojama 50-59 gadu vecumā – šajā vecuma grupā sieviešu dominance pār vīriešiem bija visizteiktā ($p=0,05$) salīdzinājumā ar visām pārējām vecuma grupām. Netika atrastas korelācijas starp audzēju persistenci, audzēja izmēru un recidivēšanas epizodēm. Pēc lielākā šķērsizmēra audzēji tika iedalīti trijās grupās – audzēji, kuru lielākais šķērsizmērs bija (1) 1-3 cm – 150 pacientiem (47%); (2) 3-5 cm – 123 pacientiem (38%); (3) 5-10 cm – 49 pacientiem (15%). Lielākā daļa recidivējošo labdabīgo siekaldziedzeru audzēju bija pleomorfa adenoma. Recidivējoša pleomorfa adenoma visbiežāk bija multinodulāras uzbūves un tās mezglu daudzums bija izteikti variabls. Pleomorfas adenomas gadījumā audzējs lielākoties bija neliels, labi norobežots, iekapsulēts mezglveida veidojums 1-10 cm lielākajā šķērsizmērā. Makroskopiski pleomorfa adenoma bija homogēns audzējs gaiši pelēcīgā (līdz pat brūnai) krāsā, griezuma virsma spīdīga, dažreiz skrimšļaina pēc izskata.

3.5. Parafaringeālās telpas audzēju operāciju komplikācijas

Lielākā daļa pieauss siekalu dziedzeru audzēju atradās virspusējā daivā un to operāciju laikā tika veiktas dažāda apjoma parotidektomijas, saglabājot sejas nervu. Dziļās daivas audzēji atradās parafaringeālajā telpā, tādēļ to ķirurģiska ārstēšana bija daudz sarežģītāka un saistīta ar dažādām īpatnībām. Izvērtējām komplikācijas pēc dažādām audzēju ekstirpācijām, to biežumu. Mēs konstatējām, ka lielākā parafaringeālo audzēju daļa bija labdabīgi siekaldziedzeru audzēji – 71%. No visiem parafaringeālās telpas audzējiem 80% pacientu bija pleomorfa adenoma. 15% bija ļaundabīgi siekaldziedzeru audzēji (5 pacienti), biežākais audzējs bija mukoepidermoīda karcinoma, tai sekoja karcinoma, kas bija attīstījusies no pleomorfas adenomas (*carcinoma ex pleomorfic adenoma*). Parafaringeālie neirogēnie audzēji bija sastopami 12% gadījumu (4 pacienti) – tie dalījās paragangliomās, vagālajās paragangliomās vai švannomās un *glomus caroticum* audzējos (hemodektomās). Ārpusorgānu – heterogēnie audzēji un attīstības anomālijas bija sastopamas 2% gadījumu (1 pacients, kuram bija palpējams limfomas mezgls). Transorālā pieeja tika izmantota 1% gadījumu, ekstirpējot mazu labdabīgu siekaldziedzeru audzēju, kas izgāja no prestiloīdās telpas un klīniski manifestējās kā orofaringeālā masa. Šīs operatīvās pieejas trūkumi ir ierobežots operāciju laukums un gan maģistrālo asinsvadu, gan sejas nerva bojājuma risks, audzēja kapsulas plīsuma iespējas, un līdz ar to gan labdabīga, gan potenciāli ļaundabīga audzēja recidīvi. Mazkustīgu lielo siekaldziedzeru audzēju gadījumos transorālā pieeju kombinē ar ārējo pieeju caur kaklu. Kakla-zemžokļa pieeja mūsu pētījumā tika pielietota visbiežāk, t.i., 56% gadījumu. Pieeja caur pieauss siekalu dziedzeri un caur kaklu jeb transparotidāli-transcervikāli tika pielietotas 25% gadījumu. Izdarot transparotidālu ķirurģisko pieeju, tiek veikta parotidektomija, sejas nerva stumbra un apakšējo zaru vizualizācija ar pieeju caur kaklu. Paplašinātas ķirurģiskas pieejas, izmantojot mandibulotomiju, tika izdarītas 17% gadījumu.

Osteotomijas vietas bija dažādas – apakšžokļa ķermenī, lenķī, zarā un parasimfizes apvidū. Ja audzējs lokalizējās galvaskausa pamatnes rajonā, tika veikta pieeja caur *fossa infratemporalis* – 1% gadījumu. Visbiežāk pēcoperācijas komplikācijas tika novērotas ļaundabīgo siekaldziedzeru audzēju grupā – 45% gadījumu. Vismazāk pēcoperācijas komplikāciju bija pacientiem ar siekaldziedzeru labdabīgiem audzējiem – 5% gadījumu. Pēc parafaringeālās telpas operācijām biežākā komplikācija bija t.s. “pirmā kodiena sindroms” – 30% visu komplikāciju. Pārejoša sejas nerva parēze saistīta ar trākcijas spēkiem operācijas laikā, kad neadekvātas nerva preparēšanas rezultātā izveidojās persistējošs sejas nerva bojājums, – šīs komplikācijas kopumā bija 4 pacientiem (1%). Kraniālo nervu bojājumus novēroja 20% gadījumu. *N.accessorius* bojājums bija novērots 15% gadījumos, un tas manifestējās kā trapecveida muskuļa vājums, lāpstiņas deviācija un adhezīvu kapsulas iekaisums. 0,5% gadījumu, kad pēc parafaringēlā audzēja rezekcijas bija izveidojies multipls kraniālo nervu funkciju traucējums, elpceļu pasargāšanas nolūkā tika veikta traheostomija. Aukslēju muskuļu vājums, balss saišu parēze un fistula tika novērotas reti (0,5%). Cerebrospināla šķidruma tecēšana tika novērota 1% gadījumu, ekstremitāšu atveres lokalizētu audzēju vai audzēju ar tendenci uz intrakraniālo izplatību. Asinsvadu komplikācijas visbiežāk bija saistītas ar asinsvadu audzēju vai neiroģēnas dabas audzēju ekstremitāšu. Šajā pētījumā poststiloīdās telpas audzēju gadījumā intraoperatīvo asinsvadu bojājumi bija apmēram 9% pacientu. Miega artērijas vilkšanas un saspiešanas (operācijas laikā) rezultātā reizēm izveidojās artērijas sienas ārējā apvalka jeb adventīcijas mikroperforācijas, kas bija par iemeslu asiņošanai. Izdarot transcervikālo pieeju, attīstījās *n.lingualis* un *n.hypoglossus* bojājumi; veicot manipulācijas zemžokļa apvidū, šīs komplikācijas novēroja 5% gadījumu. Mūsu pētījumā konstatējām, ka operāciju laikā visbiežāk tika bojāts *n.vagus* – bojājums izpaudās kā balss saišu parēze. 5% gadījumu tika novērotas komplikācijas pēc mandibulotomijas – infekcijas, temporomandibulārās

locītavas disfunkcija, nesaaugšana osteotomijas vietās, osteosintēzes plates atgrūšana un osteotomijas vietai tuvu esošu zobu zaudējums. Parafaringeālo labdabīgo siekaldziedzeru audzēju recidīvi pēc audzēju ekstirpācijām bija novērojami 9% gadījumū.

3.6. Siekaldziedzeru audzēju šūnu proliferācija

Ki-67-pozitīvi šūnu kodoli tika atrasti visos audu griezumos, t.sk. arī kontroles preparātos. Siekaldziedzeru pleomorfas adenomas gadījumā Ki-67 ekspresija bija novērota gan stromas, gan epiteliālā komponenta šūnās. Izmantojot MIB-1 antivielas izoformu, tika novērota viegli pozitīva ekspresija dažos siekaldziedzeru audzējos epiteliālā komponenta šūnu citoplazmā. Vislielākais šūnu daudzums un Ki-67-pozitīvo šūnu kodolu skaits vienā redzes laukā bija novērots recidivējošas pleomorfas adenomas gadījumos – vidējais skaits Ki-67-pozitīvo šūnu redzes laukā bija $2,14 \pm 1,60^1$ (95% CI² 1,47-2,47), bet primārās pleomorfās adenomas gadījumos tas attiecīgi bija 1,43 (95% CI 0,97-1,55). Šī atšķirība kļuva vēl izteiktāka, kad bija ņemtas vērā recidivējošas pleomorfas adenomas morfoloģiskās uzbūves īpatnības un novērtēts šūnu proliferācijas marķiera ekspresijas līmenis. Ki-67-pozitīvo kodolu skaits redzes laukā pleomorfas adenomas epiteliālajā komponentā un stromas komponentā variēja attiecīgi no $0,07 \pm 0,03$ (95% CI 0,01-0,14) līdz $4,81 \pm 0,60$ (95% CI 3,61-6,02) un no 0 līdz $0,79 \pm 0,11$ (95% CI 0,57-1,00). Liela Ki-67 ekspresija bija novērota pleomorfā adenomā ar izteiktu epiteliālu komponentu. Daudz mazāk izteikta Ki-67 marķiera ekspresija bija novērota tad kad dominēja stromālais komponents. Ki-67 ekspresija hondroīda apakštīpa pleomorfās adenomas stromā gandrīz netika novērota. Toties mikroīdā audzēja apakštīpa gadījumā novēroja ļoti izteiktu proliferācijas marķiera ekspresiju. Mūsu pētījumā nav

¹ Vidējā standartklūda (SE)

² Interval of confidence – Ticamības intervāls

atrasta ievērojama statistiska atšķirība starp Ki-67-pozitīvo šūnu skaitu redzes laukā pleomorfai adenomai ar dominējošu stromas variantu un kontroles audiem – attiecīgi $0,14 \pm 0,04$ (95% CI 0,05-0,22) un $0,04 \pm 0,03$ (95% CI 0-0,09). Daži pētījumā iekļautie pacienti bija jau divas vai trīs reizes atkārtoti operēti sakarā ar pleomorfās adenomas recidīviem, un pēdējā recidīva attīstības laiks bija viens gads. Visi recidīvi tika novēroti pieauss siekaldziedzerī. Aptuvens pleomorfās adenomas recidivēšanas biežums bija 4%. Recidivēšanas risks bija lielāks pieauss siekaldziedzerī ar iepriekš novērotiem recidīviem. Nākamā recidīva biežums pēc primārās ķirurģijas sakarā ar pleomorfu adenomu pieauss siekaldziedzerī ir 25%. Nākamais recidīvs izveidojās ātrāk gadījumos, kad iepriekš jau bija veikta pleomorfās adenomas operācija. Atkārtoto audzēju recidīvu gadījumos konstatēta augstāka Ki-67 ekspresija. Atkārtotu pleomorfas adenomas recidīvu gadījumos tika novērota daudz lielāka Ki-67 ekspresija abos audzēja komponentos (epiteliālajā un stromas) salīdzinājumā ar primāru pleomorfas adenomu – attiecīgi 7,15 un 3,27. Pārsvārā epiteliālas un izteikti epiteliālas atkārtoti recidivējošas pleomorfas adenomas gadījumos Ki-67 proliferācijas marķiera vidējā vērtība bija 1,87 (0,23-4,81), bet audzēja pirmā recidīva gadījumā – 1,59 (1,33-1,86), savukārt stromāla tipa recidivējošos audzējos – 0,32 (0-0,79) un 0,24 (0,22-0,27). Ievērojams Ki-67 ekspresijas pieaugums tika konstatēts visu recidivējošo pleomorfo adenomu stromālajos komponentos atšķirībā no primāriem audzējiem un normāliem siekaldziedzeru audiem: vidējā Ki-67-pozitīvo šūnu vērtība bija attiecīgi $0,79 \pm 0,11$ (95% CI 0,57-1,00); $0,14 \pm 0,04$ (95% CI 0,05-0,22) un $0,04 \pm 0,03$ (95% CI 0-0,09).

Ne siekaldziedzeru adenolimfomas, ne citu tipu monomorfas adenomas gadījumos mēs nekonstatējām palielinātu Ki-67 ekspresiju.

4. DISKUSIJA

Veicot kompleksus morfoloģiskus un molekulārus asins, audu un plazmas paraugu izmeklējumus pacientiem ar EBV-pozitīvu mutes pamatnes karcinomu un salīdzinot to ar veselīem kontroles audiem, mēs konstatējām, ka dažādu diagnostikas metožu kombinācija ir vērtīga un konstruktīva. Tā kā mūsu pētamo pacientu grupa bija neliela un iegūtās informācijas daudzums ierobežots, tika veikta salīdzināšana ar literatūrā minēto citu autoru izmeklēto pacientu skaitu [23,24]. Mūsu pētījumā galvenokārt bija pacienti ar vidējas diferenciācijas pakāpes plakanšūnu karcinomu, tādēļ mēs nevarām apgalvot, ka EBV infekcijas priekšnosacījums ir zema karcinomas diferenciācijas pakāpe.

Acīmredzama ir arī EBV-pozitīvo mutes dobuma plakanšūnu karcinomas lokalizācijas prevalēšana, kas saskan ar literatūras datiem (*González-Moles et al.* 2003) [24,25]. Mūsu pētījumā tika analizēti mandelēm tuvu novietoti audzēji – mēles, rīkles un aukslēju rajonos. *Horiuchi et al.* (1995) pētījumā tika demonstrēta EBV/CD21 mRNS receptora ekspresija mandeles epitēlijā [26]. Mūsu pētījumā tika konstatēts tāds interesants fakts, ka audzēja tuvumā esošajos veselajos audos ir EBV DNS, kas dod pamatu pārdomām par ķirurģisko taktiku un audu ekscīzijas apjomu operācijas laikā. Mūsu pētījumā audiem, kas robežojās ar audzēja masu un bija EBV pozitīvi, histoloģiskajā atradē bija raksturīga iekaisuma reakcija un liels imūnkompetento šūnu skaits, ko varētu izskaidrot ar EBV DNS klātbūtni šajā rajonā. Šie rezultāti arī parāda, ka EBV DNS klātbūtne audzēju audos ir pārāk maz pētīta. *González-Moles et al.* (2002) pētījumā, kur ziņots, ka nav iespējams noteikt, kādas šūnas (audzēja šūnas, limfocīti) piedalās vīrusa DNS amplifikācijas procesā, ka būtiska ir arī audu heterogenitāte un paraugu savākšanas procedūra [24]. Analizējot minēto autoru pētījumus, tika konstatēts, ka izmeklētais materiāls ir ļoti daudzveidīgs – nokasījumi, mutes dobuma

skalojumu materiāls, biopsijas, ķirurģiskas ekscīzijas preparāti un sasaldēts ķirurģiskais materiāls. Mēs savā pētījumā iekļāvām vienu mutes dobuma plakanšūnu karcinomas pacientu, kuram tika veiktas divas EBV DNS izmeklēšanas: viena no audzēja audiem, bet otra no kontroles mutes dobuma veselās gļotādas rajona. Šajā gadījumā audzējs bija EBV-negatīvs. Lai pārskatītu esošo materiālu saistībā ar EBV, tika veikta LMP1 imūnhistoķīmiskā noteikšana, kas parāda EBV lokalizāciju audos un dod priekšstatu par EBV-pozitīviem audzējiem. Konstatējām LMP1 ekspresiju visos šajā pētījumā imūnhistoķīmiski izmeklētajos audzējos (imūnpozitīvi). LMP1 ekspresija bija variabla – 0, minimāla vai vidēji izteikta – attiecīgi 50,3%, 43,6%, 6,0% plakanšūnu karcinomas un 91,1%, 6,7%, 2,2% NFK gadījumā. EBV-pozitīvam LLEB un ļaundabīgā audzēju rezekcijas līnijās LMP1 ekspresija netika novērota. LMP1-pozitīvo šūnu skaits mūsu pētījumā bija ļoti variabls. Mūsu pētījumā tika novērota LMP1 ekspresija citoplazmā. Savukārt citu autoru pētījumos ir demonstrēta LMP1 ekspresija uz membrānas un citoplazmā (*Georgolios et al.* 2006) [17]. Izvērtējot materiālus ar Hodžkina limfomu (*Murray et al.* 1992), šo parādību izskaidro ar olbaltumu fosforilāciju un saistību ar citoskeletu [27]. *Franci et al.* (2001) pētījumā tika atklāta korelācija starp CD44 imūnohistoķīmisko ekspresiju, audzēja diferenciācijas pakāpi un stromas invāziju siekaldziedzeru audzējos [28]. CD44 imūnreaktivitātes pakāpe neoplastiskām šūnām bija daudz zemāka salīdzinājumā ar normālu mutes gļotādu, kā arī CD44 ekspresija korelēja ar LMP1 ekspresiju plakanšūnu karcinomas gadījumā ($r=0,482$; $p<0,001$). Limfocīti, kurus demonstrējām mūsu pētījumā, atrodas kopā ar neoplastiskajām šūnām. Lielāko daļu izpētīto limfocītu var raksturot kā CD44-pozitīvus. Ir zināms, ka CD44 kā viena gēna produkts var eksistēt dažādās izoformās, un viena vai vairākas CD44 izoformas var būt dažādi ekspresētas dažādos audzējos. *Assimakopoulos et al.* (2002) [29] pētījumā bija demonstrēta samazināta CD44 ekspresija galvas un kakla plakanšūnu karcinomas gadījumos. Ir arī parādīts, ka samazināta CD44

ekspresija korelē ar sliktu slimības prognozi un CD44 glikoproteīna zudums pieguļošajā neļaudabīgajā mutes dobuma epitēlijā tiek uzskatīts par agrīnām ļaudabīgām pārmaiņām mēlē [29]. *Reategui et al.* (2006) publicētie dati [30] norāda, ka audzēja audi ekspresē CD44v3 un ekspresija ir 4,5 reizes lielāka nekā normālos audos. *Wang un Bourguignon* (2011) saista CD44v3, -v6 un v10 receptoru un to izoformu parādīšanos galvas un kakla plakanšūnu karcinomās ar audzēja progresiju [31]. *Oliveira et al.* (2011) [32] rezultāti liecina, ka CD44-pozitīva imūnfenotipa gadījumā ir izteikti atšķirīgi dzīvildzes rādītāji un tas var kalpot par neatkarīgu faktoru sliktai slimības prognozei multivariantu analizē. Nesenajā CD44 pētījumā *Rajajaran et al.* (2012) [33] demonstrēja, ka CD44 ir plaši ekspresēts mutes dobuma un rīkles ļaudabīgajos audzējos un, atšķirībā no citu orgānu sistēmu vēžiem, orofaringeālām plakanšūnu karcinomām CD44 ekspresija nav haotiska. *Shannon-Lowe un Rowe* (2011) [16] noteica, ka tālāk procesā iesaistās CD11b no B limfocīta puses un epiteliālo šūnu virsmas CD44v3. Ekstracelulāra matrice veido aizsargbarjēru epitēlija inficēšanai ar brīvi eksistējošu EBV, bet limfocītu integrīnu un fibronektīna mijiedarbība pastiprina limfocītu migrāciju epitēlijā. Mūsu pētījumā tika pētīta stromālo šūnu loma un imūnkompetentās šūnas, kuras ir galvenie EBV infekcijas starpnieki un audzēja mikrovides modulatori. Mēs atklājām, ka makrofāgi un dendrītiskās šūnas saistās ar mutes dobuma gļotādas epitēliju un LMP1-pozitīvajām audzēja šūnām, kuras demonstrē CD44 ekspresiju. Tādēļ pieļaujam, ka dendrītiskās šūnas var piedalīties EBV infekcijas pārvešanā uz epiteliālajām šūnām. Izmantojot S100 imūnhistokīmiskās izmeklēšanas rezultātus, mēs konstatējām, ka antigenprezentējošās dendrītiskās šūnas cieši piekļaujas mutes dobuma gļotādas epitēlijam. Kopumā mūsu rezultāti apstiprina aizstāvēšanai izvērīto hipotēzi, ka mutes dobuma un rīkles jeb orofaringeālās gļotādas stromas sastāvs, audzēja mikrovide, vaskularizācija un imūnsistēmas darbība arī ir faktori, kas piedalās EBV infekcijas persistēšanā.

Vadoties pēc mūsu pētījuma rezultātiem, mēs domājam, ka HHV6, HHV7 un EBV inficē jau esošās audzēja šūnas, nevis izraisa epitēlija malignizāciju. Mēs demonstrējam audzējus, kuros nebija neviena vīrusa. Visi trīs iepriekš minētie vīrusi tika atrasti aizdzerokļu rajona karcinomā, NFK un LLEB. Šīs patoloģijas vienojošā pazīme ir limfoīdais komponents, kurš ir tuvu audzējam vai arī ir daļa no tā un kalpo kā starpnieks, piemēram, EBV infekcijai. Jāatzīmē, ka mutes dobuma gļotādas un siekalu dziedzeru veselajos audos netika atrasts neviens vīruss. Aizdzerokļu rajona karcinomā un siekaldziedzeru LLEB mēs konstatējām aktīvas HHV6 un HHV7 infekcijas. Latenta EBV infekcija tika konstatēta visiem mūsu izmeklētajiem pacientiem, kuriem, pēc mūsu domām, imunitātes statuss atbilda onkoloģisko slimnieku sekundāra imūndeficīta stāvoklim. Imūnhistoķīmijas dati parāda, ka HHV6 atrodas tieši epiteliālās audzēja šūnās. Tomēr pieņemot, ka, jo zemāka epitēlija šūnu diferenciācija, jo vieglāk tās pakļaujas HHV6 infekcijai, nevaram izskaidrot, kāpēc HHV6 DNS nav konstatēta divos mutes pamatnes karcinomu gadījumos. Mēs pieļaujam, ka HHV6 nonāk audzēja šūnās no siekaldziedzeriem, kur tās persistē hroniski un, iespējams, ar limfocītiem inficē audzējus, kas ir tuvāk limfoīdo audu sakopojumiem, t.sk. mēles saknes, retromolāra karcinoma un NFK. *Cassai et al.* (2003) [34] HHV7 prevalenci periodontālos audos konstatēja slimību gadījumos un veseliem indivīdiem tad, kad HHV6 un HHV8 praktiski nebija konstatēti Pētnieku secinājumi liecina, ka HHV7, ja indivīds ir inficēts, persistē latentā veidā periodonta audos. Toties EBV galvenokārt asociējas tikai ar periodontālo patoloģiju. Tādēļ mēs varam pieņemt, ka mutes pamatnes karcinomas gadījumos, kad audzēja audos tiek konstatēts HHV7 un EBV DNS, ir iespējams, ka vīrusi iekļūst audzējā no periodonta audiem. HHV6 klātbūtne plakanšūnu karcinomas audos pastiprina jau esošo imūnsistēmas supresiju, tādēļ mēs domājam, ka antivirālās terapijas lietošana mutes dobuma un nazofaringeālo audzēju pacientiem var aktivizēt antitumorozo imunoloģisko atbildi un uzlabot pacientu ārstēšanas rezultātus.

Pētījuma rezultāti pacientiem ar mutes dobuma karcinomu un siekaldziedzeru audzējiem ar palielinātiem antivielu titriem dod papildu informāciju, lai izvērtētu iespējamo orofaringeālo audzēju saistību ar EBV infekciju. Palielināti antivielu titri pret EBV un latentā EBV infekcija tika konstatēti 80% izmeklēto mutes dobuma karcinomas gadījumos. Vienā LLEB gadījumā mēs nekonstatējām palielinātus EBV antivielu titrus. Palielināti VCA IgG titri tika atrasti mutes pamatnes un pieauss siekaldziedzera plakanšūnu karcinomās, kā arī limfoepiteliālas karcinomas gadījumos. Mūsu pētījuma rezultāti liecina, ka palielināti EBV titri, LMP1 ekspresija un EBV DNS mutes pamatnes karcinomās un NFK ir audzēju III un IV stadijā. Pētījuma populācija ir nav tik liela, lai viennozīmīgi demonstrētu EBV līdzdalību audzēju attīstībā, bet EBV koinfekcija pastāv visos audzēja III-IV stadiju gadījumos. Nelielai pacientu grupai ar siekaldziedzeru audzēju tika konstatēta LMP1 ekspresija audzēju audos. Izņemot vienu pacientu, pārējiem tā bija negatīva. Turpinot savus pētījumus, mutes dobuma karcinomu gadījumos EBV DNS noteicām ar PĶR, it īpaši peritonsilārajā rajonā. Papildinot LMP1 imūnohistoķīmijas datus, konstatējām, ka EBV DNS ir atrasta audzējos, kuros iepriekš bija novērota ievērojama LMP1 ekspresija. Tādējādi mūsu rezultāti raksturo LMP1 imūnekspressiju kā informatīvu attiecībā uz EBV infekciju audzēju audos. Vīroterapijas pielietojums tiek balstīts uz vīrusu spējām atšķirt ļaundabīgi transformētās šūnas no veselām šūnām, kā rezultātā notiek citolīze. Savukārt ģenētiski modificēto audzēju specifisku vīrusu radīšana ir onkolītiskās vīrusterapijas attīstības stūrakmens [35].

Savā darbā mēs analizējām siekaldziedzeru audzējus, kuri ir atsevišķa galvas un kakla audzēju grupa, un ir 2-6,5% no visiem galvas un kakla audzējiem. Ir tikai daži raksti par labdabīgo siekalu dziedzeru audzēju klīnisko gaitu [36-38]. Pieauss siekalu dziedzera pleomorfā adenoma pēc mūsu datiem bija biežākais siekalu dziedzeru labdabīgs audzējs Latvijas populācijā, un tā veido 75% no visiem siekalu dziedzeru labdabīgiem audzējiem. Citu autoru

pētījumos šie dati variē no 33% līdz 70% no visu audzēju kopskaita un, no 70,6% līdz 90% no labdabīgo audzēju kopskaita [18,36]. Ārstēto sieviešu skaits divkārt pārsniedza ārstēto vīriešu skaitu (attiecīgi 1,9:1). Šī atrade korelē ar citu autoru darbiem [18,36]. Mēs noteicām, ka siekaldziedzeru labdabīgos audzējus biežāk sastop sievietēm 50-60 gadu vecumā, bet vīriešiem 70-80 gadu vecumā. Ki-67 imūnreaktivitāte tiek plaši lietota cilvēka ļaundabīgo audzēju, t.sk. siekaldziedzeru karcinomai, analizēšanā [37]. Tā, piemēram, *Skalovas et al.* (1994) [39] pētījumā norādīts, ka nevienam no pacientiem ar zemu MIB-1 ekspresiju ilgstošā laika periodā neattīstījās acinozo šūnu karcinomas recidīvs. *Alves et al.* (2004) [40] pierādīja, ka Ki-67 ekspresija bija par 5% mazāka pleomorfās adenomas gadījumā, rēķinot uz 1000 šūnām. *Luka et al.* (2006) [41] pētījumā, kur siekalu dziedzeru audzēja šūnu proliferācijas pakāpe tika noteikta kā Ki-67/mm² rādītājs, tas tiek uzskatīts par vērtīgu audzēja klīniskās gaitas indikatoru. Jāatzīmē, ka Ki-67 marķieris kā prognostiskais faktors primārai un recidivējošai pleomorfa adenomai ar plašu histopatoloģisko un klīniskās gaitas variabilitāti, līdz šim nav pētīts. Mūsu pētījuma rezultāti liecina, ka Ki-67 proliferācijas marķiera parādīšanās stromā un tā pieaugums recidivējošas pleomorfās adenomas gadījumos var būt atbildīgs par agresīvo klīnisko gaitu. Šūnu uzbūves dažādība pleomorfās adenomas gadījumos izpaužas ar izteiktām variācijām šūnu proliferācijas intensitātē, ko atspoguļo Ki-67 ekspresijas līmenis.

Ārstēšanās standarts parafaringeālās telpas audzējiem ir ķirurģiskā ekscīzija [42]. Transcervikāli transparotideālā pieeja ir biežākā un to lieto vairums ķirurgu. Transorāla pieeja tiek lietota ļoti reti ar to saistīto komplikāciju un neradikalitātes dēļ. "Pirmā kodiena sindroms" ir biežākā komplikācija, kas ir saistīta ar pieauss siekalu dziedzera simpatiskās inervācijas mehānisko bojājumu operācijas laikā. *Costa et al.* (2012) [43] nesēn ir aprakstījis, ka A tipa botulīna toksīns (*botulin toxin type A*) veiksmīgi atrisina šīs komplikācijas izpausmes. Izolēts kraniālā nerva bojājums nerada izteiktus

funkcionālus traucējumus. Lielākā daļa pacientu izolētu, unilaterālo *n.vagus* bojājumu panes labi, bet ja bojājums ir lokalizēts augstāk vai kombinējas ar *n.glossopharyngeus* vai *n.hypoglossus* bojājumiem, var rasties būtiskas problēmas ar rīšanu un pastāv aspirācijas risks. Ja rīšana ir stipri traucēta, ir alternatīvas metodes šīs problēmas risināšanai, tai skaitā nazogastrāla barošana vai PEG. Pēc literatūras datiem [21,22], paragangliomas recidivē 5% gadījumos, bet 10% paragangliomas ir multicentriskas. Neoperētu paragangliomu gadījumā malignas transformācijas risks ir apmēram 10%, un klīniski to atspoguļo sen persistējošā audzēja straujā augšana [22]. Pirms operācijas pacientiem ar aizdomām par paragangliomu vai *glomus catoticum* audzējiem ir jāveic kateholamīnu testēšana [22].

Parafaringeālas telpas ļaundabīgie audzēji recidivē daudz biežāk (25-77%), un recidivēšanas biežums ir atkarīgs no audzēju histoloģijas, ķirurģiskās ārstēšanas apjoma novērošanas ilguma [44]. Fibrosarkomas ir biežākais sarkomas veids šajā lokalizācijā. [44]. 5 un 10 gadu dzīvildze labdabīgiem parafaringeāliem audzējiem ir 100% [44]. Ļaundabīgo audzēju gadījumos 5 gadu dzīvildze ir 93%, un 10 gadu dzīvildze ir 57% [44]. Lai gan operācija ir parafaringeālo audzēju ārstēšanas zelta standarts, riska pacientiem staru terapija varētu būt alternatīva ārstēšanas metode. *Costa et al.* (2012) [43] publikācijā demonstrēja, ka tādi faktori, kā pacientu vecums un audzēju daudzums ir saistīti ar neiroloģisko bojājumu, un dažos gadījumos novērošana dinamikā ir labākā stratēģija tehniski rezecējamiem audzējiem. Audzēja lēna augšana (1mm gadā) ir arguments, kas lika izvēlēties novērošanas taktiku labdabīgiem parafaringeālās telpas audzējiem.

5. SECINĀJUMI

1. Labdabīgie siekaldziedzeru audzēji Latvijas populācijā ir sastopami gandrīz tikpat bieži kā citās Eiropas valstīs, bet atšķirībā no tām Latvijā prevalē sieviešu saslimstība. Savukārt, orofaringeālie audzēji, it īpaši vēlīnās stadijās, Latvijā ir sastopami biežāk nekā citās valstīs.
2. Ki-67 proliferācijas marķiera parādīšanās un tā ekspresijas pieaugums recidivējošas pleomorfas adenomas stromālajā komponentā var būt saistīts ar audzēja agresīvo klīnisko gaitu.
3. Parafaringeālo audzēju ķirurģiskajām indikācijām ir jābūt rūpīgi un individuāli izvērtētām. Lai gan operācija ir ārstēšanas pamatstandarts, staru terapija var būt alternatīva ārstēšanas metode riska pacientu grupai.
4. Šūnas virsmas CD44 hialuronāta receptora ekspresija oronazofaringeālajām audzēja šūnās, limfocītos un makrofāgos EBV infekcijas gadījumā liecina par šīs molekulas nozīmi EBV infekcijas izplatīšanā un audzēju patoģenēzē.
5. EBV infekcija ir oronazofaringeālas neoplasmas pavadoša patoloģija, par ko liecina LMP1 ekspresija un EBV DNS klātbūtne audzējā pacientiem ar III un IV stadiju. EBV, HHV-6 un HHV-7 DNS esība siekaldziedzeru un oronazofaringeālos audzēju audos liecina par vīrusa infekcijas nozīmi minēto audzēju attīstībā.
6. Pētījuma rezultāti liecina par nepieciešamību veikt divas paralēlas vīrusa DNS izmeklēšanas – audzēja audos un mutes dobuma veselās gļotādas rajonā, lai precizētu beta- un gamma-herpes vīrusu nozīmi audzēju attīstībā.
7. Elektronmikroskopija papildina citas morfoloģiskās izmeklēšanas metodes, par herpes vīrusu noteikšanas iespējām un šūnu ultrastruktūru siekaldziedzeru, mutes dobuma un nazofaringeālo audzēju audos.

6. LITERATŪRAS SARAKSTS

1. Baltiņa D, Baltiņš M, Doniņa S, Emziņš D, Gordins S, Krūmiņš V, Kudaba I, Pavāre I, Siliņš I, Strebnijs A, Stengrēvics A, Tārs J, Zītare I, Zvaigznīte M. *Kliniskā onkoloģija*. Rīga: Zvaigzne ABC. 1999; 128-180.
2. Jerjes W, Upile T, Petrie A, Riskalla A, Hamdoon Z, Vourvachis M, et al. Clinicopathological parameters, recurrence, locoregional and distant metastasis in 115 T1-T2 oral squamous cell carcinoma patients. *Head Neck Oncol* 2010; 20(4); 2-9.
3. Barnes L, Eveson JW, Reichart P, Sidransky D. World Health Organization classification of tumours. Pathology and genetics of head and neck tumours. Lyon: IARC Press. 2005; 83-106.
4. Scully C, Bagan JV. Oral squamous cell carcinoma: overview of current understanding of aetiopathogenesis and clinical implication. *Oral Diseases* 2009; 15:388-399.
5. Slootweg PJ, Eveson JW. Tumour of oral cavity and oropharynx. In: L. Barnes, J.W. Eveson, P. Reichart, D. Sidransky, editors. WHO Classification of Tumours Pathology&Genetics Head and Neck Tumours, IARC Press Lyon, 2005, pp. 166-180.
6. Edelman D. Human herpesvirus 8 – A novel human pathogen. *Virol J* 2005, 2:78 doi:10.1186/1743-422X-2-78.
7. Young LS, Rickinson AB. Epstein-Barr virus: 40 years on. *Nat Rev Cancer* 2004; 4:757-768.
8. Gulley ML. Molecular Diagnosis of Epstein-Barr Virus-Related Diseases. *J Mol Diag* 2001; 3:1-10.
9. Bagan J, Jimenez Y, Murillo J, Poveda R, Diaz J, Gavalda C, et al. Epstein-Barr virus in oral proliferative verrucous leukoplakia and squamous cell carcinoma: A preliminary study. *Med Oral Patol Oral Cir Bucal* 2008; 13:110-113.
10. Grinstein S, Preciado MV, Gattuso P, Chabay PA, Warren WH, Matteo E, Gould V. Demonstration of Epstein-Barr Virus in Carcinomas of Various Sites. *Cancer Res* 2002; 62:4876-4878.
11. Caselli E, Di Luca D. Molecular Biology and Clinical Associations of Roseoloviruses Human Herpesvirus 6 and Human Herpesvirus 7. *New Microbiologica* 2007; 30(3):173-187.
12. Frenkel N, Schirmer EC, Wyatt LS, Katsafanas G, Roffman E, Danovich RM, June CH. Isolation of a new herpesvirus from human CD4+ T cells. *Proc Nat Acad Sci. USA*. 1990; 87(2):748-752.

13. Salahuddin S, Ablashi D, Markham P, Josephs S, Sturzenegger S, Kaplan M, Halligan G, Biberfeld P et al. Isolation of a new virus, HBLV, in patients with lymphoproliferative disorders. *Science* 1986; 234: 596-601.
14. Sada E, Yasukawa M., Ito C, Takeda A, Shiosaka T, Tanioka H, Fujita S. Detection of human herpesvirus 6 and human herpesvirus 7 in the submandibular gland, parotid gland, and lip salivary gland by PCR. *J Clin Microbiol* 1996; 34:2320-2321.
15. Chang Y, Cesarman E, Pessin MS, Lee F, Culpepper J, Knowles DM, Moore PS. Identification of herpesvirus-like DNA sequences in AIDS-associated Kaposi's sarcoma. *Science* 1994; 16:1865-1869.
16. Shannon-Lowe C, Rowe M. Epstein-Barr Virus Infection of Polarized Epithelial Cells via the Basolateral Surface by Memory B Cell-Mediated Transfer Infection. *PLoS Pathog.* 2011;7(5):e1001338.
17. Georgiolos A, Batistatou A, Charalabopoulos A, et al. The role of CD44 adhesion molecule in oral cavity cancer. *Exp Oncol* 2006; 28:94-98.
18. Seifert G. World Health Organization International Histological Classification of Tumours: Histological Typing of Salivary Gland Tumours, 2nd edn. Berlin: Springer-Verlag 1992; pp. 1-113.
19. Eveson JW, Kusafuka K, Stenman G, Nagao T. Pleomorphic adenoma. In: Barnes L, Eveson JW, Reichart P, et al. eds *Pathology and Genetics of Head and Neck Tumours*, Lyon: IARC Press 2005; pp. 254-258.
20. Khafif A, Segev Y, Kaplan DM, Gil Z, Fliss DM. Surgical management of parapharyngeal space tumors: a 10-year review. *Otolaryngol Head Neck Surg* 2005; 132:401-406.
21. Ahmad F, Waqar-uddin, Khan MY, Khawar A, Bangush W, Aslam J. Management of parapharyngeal space tumours. *J Coll Physicians Surg Pak* 2006; 16:7-10.
22. Boedeker CC, Ridder GJ, Schipper J. Paragangliomas of the head and neck: diagnosis and treatment. *Fam Cancer* 2005; 4:55-59.
23. Kobayashi I, Shima K, Saito I, Kiyoshima T, Matsuo K, Ozeki S. Prevalence of Epstein-Barr virus in oral squamous cell carcinoma. *J Pathol* 1999; 189:34-39.
24. Gonzalez-Moles M, Gutiérrez J, Rodriguez M, Ruiz-Avila I, Fernández JA, Rodriguez-Archilla A. Epstein-Barr virus latent membrane protein-1 (LMP-1) expression in oral squamous cell carcinoma. *Laryngoscope* 2002; 112:482-487.
25. Gonzalez-Moles M, Bravo M, Ruiz-Avila I, Esteban F, Rodriguez-Archilla A, Gonzalez-Moles S, Arias B. Adhesion molecule CD44 as a prognostic factor in tongue cancer. *Anticancer Res* 2003; 23:5197-5202.

26. Horiuchi K, Mishima K, Ichijima K, Sugimura M, Ishida T, Kirita T. Epstein-Barr virus in the proliferative disease of squamous epithelium in the oral cavity. *Oral Surg Oral Med Oral Pathol Oral Radiol Oral Radiol Endod* 1995; 79:57-63.
27. Murray PG, Young LS, Rowe M, Crocke J. Immunohistochemical demonstration of the Epstein-Barr virus encoded LMP in paraffin sections of Hodgkin's disease. *J Pathol* 1992; 166:1-5.
28. Franchi A, Moroni M, Paglierani M, Santucci M. Expression of CD44 standard and variant isoforms in parotid gland and parotid gland tumours. *J Oral Pathol Med* 2001; 30:564-568.
29. Assimakopoulos D, Kolettas E, Patrikakos G, Evangelou A. The role of CD44 in the development and prognosis of head and neck squamous cell carcinomas. *Histol Histopathol* 2002; 17:1269-1281.
30. Reategui EP, De Mayolo AA, Das PM, et al. Characterization of CD44v3-Containing Isoforms in Head and Neck Cancer, *Cancer Biol. Ther.* 2006; 5:1163-1168.
31. Wang SJ, Wreesmann VB, Bourguignon LY. Association of CD44 V3-containing isoforms with tumor cell growth, migration, matrix metalloproteinase expression, and lymph node metastasis in head and neck cancer. *Head Neck* 2007; 29: 550-558.
32. Oliveira LR, Oliveira-Costa JP, Araujo IM, et al. Cancer stem cell immunophenotypes in oral squamous cell carcinoma. *J Oral Pathol Med* 2011; 40:135-142.
33. Rajarajan A, Stokes A, et al. CD44 Expression in Oro-Pharyngeal Carcinoma Tissues and Cell Lines. *PLoS ONE* 7 2012; e28776.
34. Cassai E, Galvan M, Trombelli L, Rotola A. HHV-6, HHV-7, HHV-8 in gingival biopsies from chronic adult periodontitis patients. A case-control study. *J Clin Periodontol* 2003; 30(3):184-191.
35. Ottolino-Perry K, Diallo JS, Lichty BD, Bell JC, Andrea McCart J. Intelligent Design: Combination Therapy With Oncolytic Viruses. *Molecular Therapy* 2010; 18 (2):251-263. doi:10.1038/mt.2009.283.
36. Ito FA, Ito K, Vargas PA, de Armeida OP, Lopes MA. Salivary gland tumors in a Brazilian population: a retrospective study of 496 cases. *Int J Oral Maxillofac Surg* 2005; 34:533-536.
37. Gimotty PA, Belle P, Elder DE, Murry T, Montone KT, Xu X, Hotz S, Raines S, Ming ME, Wahl P, Guerry DP. Biologic and prognostic significance of dermal Ki-67 expression, mitoses, and tumorigenicity in thin invasive cutaneous melanoma. *J Clin Oncol* 2005; 23:8048-8056.
38. Lazzaro B, Cleveland D. P53 and Ki-67 antigen expression in small oral biopsy specimens of salivary gland tumours. *Oral Surg Oral Med Oral Pathol Oral Radiol Endod* 2000; 89:613-617.

39. Skalova A, Leivo I, Von Boguslawsky K, Saksela E. Cell proliferation correlates with prognosis in acinic cell carcinomas of salivary gland origin. Immunohistochemical study of 30 cases using the MIB 1 antibody in formalin-fixed paraffin sections. *J Pathol* 1994; 173:13-21.
40. Alves FA, Pires FR, de Almeida OP, Lopes MA, Kowalski LP. PCNA, Ki-67 and p53 expressions in submandibular salivary gland tumours. *J Oral Maxillofac Surg* 2004; 33:593-597.
41. Luka H, Klemi P, Leivo I, Vahlberg T, Grenman R. Prognostic significance of Ki-67 and p53 as tumor markers in salivary gland malignancies in Finland: An evaluation of 212 cases. *Acta Oncol* 2006; 45:669-675.
42. Dimitrijevic MV, Jesic SD, Mikic AA, Arsovic NA, Tomanovic NR. Parapharyngeal space tumors: 61 case reviews. *Laryngoscope* 2010; 8:1557-1562.
43. Costa TP, de Araujo CE, Filipe J, Pereira AM. First-bite syndrome in oncologic patients. *Eur Arch Otorhinolaryngol* 2012; 1:265-273.
44. Shahab R, Heliwell T, Jones AS. How we do it: A series of 114 primary pharyngeal space neoplasms. *Clinical Otolaryngology* 2005; 30:364-367.

7. PUBLIKĀCIJAS UN ZIŅOJUMI PAR PĒTĪJUMA TĒMU

7.1. Starptautiskās datu bāzēs iekļautās publikācijas (zinātniskie raksti) par pētījuma tēmu

1. Kazanceva A, Groma V, Smane L, Kornevs E, Teibe U. Proliferative potential in benign mixed salivary gland tumors and its value in primary and recurrent neoplasms. *Stomatologija* 2011; 13 (2): 35-41.
2. Groma V, Kazanceva A, Murovska M, Nora-Krukle Z. Oropharyngeal malignant epithelial cell, lymphocyte and macrophage CD44 surface receptors for hyaluronate are expressed in sustained EBV infection: immunohistochemical data and EBV DNA tissue indices. *Pathology – Research and Practice* 2012, 208, 518-526.
3. Kazanceva A, Groma V, Kornevs E, Lauskis G, Bigestans A, Sperga G. Biological behaviour of recurrent salivary gland pleomorphic adenoma: clinical and morphological study. *Stomatologija, Baltic Dental and Maxillofacial Journal*, 2006, Suppl. I, 6:32-33.
4. Ivanova A, Tars J, Groma V. Surgical approaches and postoperative complications of parapharyngeal space tumours. *Acta Chirurgica Latviensis*, 2012, 1, 12: 20-23.

7.2. Konferenču tēzes par pētījuma tēmu starptautiskās datu bāzēs iekļautos izdevumos un starptautiski citējamos rakstu krājumos

1. Groma V, Kazanceva A, Kornevs E. Nerve growth factor p75 receptor, cytokeratin 18 neoantigen expression and TUNEL data in normal salivary gland and pleomorphic adenoma. *Virchows Archiv*, 2006, vol. 448, N 5, 682.

2. Kazanceva A, Groma V, Kornevs E, Bagante I, Smane L. Actin expression and vasculogenesis in salivary gland pleomorphic adenoma and some malignant tumors. *Eur Arch Otorhinolaryngol* 2010, 267, S176.
3. Kazanceva A, Tars J, Kornevs E, Sokolovs J, Pastars K, Groma V. Clinical and Pathomorphological Results of 30 Patients with Head and Neck Reconstructions Using Microvascular Flaps and Bone Graft. *Eur Arch Otorhinolaryngol* 2010, 267, S33.
4. Kazanceva A, Tars J, Kornevs E, Lauskis G, Pastars K, Keirans A, Groma V. Clinical and pathomorphological results of 50 patients with head and neck reconstructions using microvascular flaps and bone grafts. *Proc. 7th Congr. Baltic Association Maxillofacial and Plastic Surgery, Riga, 2010*, p. 44-45.

7.3. Konferenču tēzes vietējās konferencēs

1. Kazanceva A, Groma V, Beļajevs D, Šalms Ģ, Skaģers A. Imūnhistoķīmiskā un elektronmikroskopiskā smaganu mīksto audu izpēte un to nozīme sekmīgajā zobu implantu ielikšanas procesā. *RSU Medicīnas nozares zinātniskas konferences materiāli, 2004, Rīga, lpp.155.*
2. Kazanceva A., Kornevs E., Groma V., Tārs J. Kakla limfonodulektomija: klīniskā un morfoloģiskā izpēte. *RSU Zinātniskā konference, 2010, lpp. 249.*
3. Ivanova A, Groma V, Tarasov M. Lielo siekalu dziedzeru limfoepiteliālas karcinomas klīniskā un patomorfoloģiskā izpēte. *RSU Zinātniskās konferences materiāli, 2012, Rīga, lpp. 294.*
4. Kornevs E, Kazanceva A, Tārs J, Lauskis G. Pieauss siekalu dziedzeru ļaundabīgo audzēju ārstēšanas rezultāti RAKUS. *RSU Zinātniskās konferences materiāli, 2012, Rīga, lpp.241.*

5. Korņevs E, Ivanova A, Tārs J, Lausks G. Bazalioma galvas un kakla rajonā: faktori, kas norāda uz audzēja agresivitāti. Pieauss siekalu dziedzeru ļaundabīgo audzēju ārstēšanas rezultāti RAKUS. *RSU Zinātniskās konferences materiāli*, 2013, Rīga, lpp.241.

7.4. Mutiski ziņojumi (referāti) starptautiskos un vietējos kongresos un konferencēs

1. Kazanceva A, Groma V, Beļajevs D, Šalms G, Skaģers A. Imūnhistoķīmiskā un elektronmikroskopiskā smaganu mīksto audu izpēte un to nozīme sekmīgajā zobu implantu ielikšanas procesā *RSU Zinātniskā konference 13-14.03.2008*. Rīga, Latvija.
2. Kazanceva A, Korņevs E, Lauskis G, Bigestans A, Sperga G. Biological behaviour of recurrent salivary gland Pleomorphic adenoma: clinical and morphological study. *Riga-Rostok Symposium, 5th Condress of Baltic Association for Maxillofacial and Plastic Surgery 25-28.05.2008*. Rīga, Latvija.
3. Kazanceva A, Tārs J, Korņevs E, Pastars K, Keirans A. Reconstructive Surgery in the Head and Neck Oncology. *Pirmais Baltijas valstu rekonstruktīvās, rokas un estētiskās ķirurģijas iepazīšanās kongress. 22.05.2009*. Rīga, Latvija.
4. Kazanceva A, Korņevs E, Groma V, Tārs J. Kakla limfonodulektomija: klīniskā un morfoloģiskā izpēte. *RSU Zinātniskā konference 18-19.03.2010*. Rīga, Latvija.
5. Pastars K, Tars J, Kazanceva A, Keirans A. Reconstruction of Complex Mandible, Intra Oral and Extra Oral Soft Tissue Defects with Double Paddle Free fibular flap case reports. *4th World Congress of International Federation of Head and Neck Oncologic Societies, 22-24.06.2010*. Seula, Dienvidkoreja.

6. Kazanceva A, Pastars K, Tars J, Kornevs E, Lauskis G. Clinical results of 50 patients with head and neck reconstructions using microvascular flaps and bone grafts. *7th Congress of Baltic Association for Maxillofacial and Plastic Surgery. 20-22.05.2010.* Rīga, Latvia.
7. Kazanceva A, Pastars K, Keirans A, Tars J. Reconstructions after the mandibular defects with vascularised and nonvascularised bone grafts. *7th Congress of Baltic Association for Maxillofacial and Plastic Surgery. 20.-22.05.2010.* Rīga, Latvija.
8. Vasilchenko I, Kazanceva A. Malignant Histiocitoma: report of the case. *7th Congress of Baltic Association for Maxillofacial and Plastic Surgery. 20.-22.05.2010.* Rīga, Latvija.
9. Kazanceva A, Kornevs E, Tars J, Pastars K, Keirans A. Merck Simposijs: Galvas un kakla audzēju jaunākas terapijas iespējas: Ķirurģiskas iespējas metastātiska un recidivējoša galvas un kakla vēža ārstēšanā. *24.11.2010.* Rīga, Latvija.
10. Ivanova A, Pastars K, Keirans A, Tars J. Reconstruction of head and neck soft tissue defects with free flaps after tumor extirpation. *5th Baltic Otorhinolaryngology Congress. 16.-18.09.2011.* Rīga, Latvija.
11. Korņevs E, Ivanova A, Mača I. Apakšlūpas vēzis – operatīvas ārstēšanas radikālītāte. *RSU Zinātniskā konference 14.-15.04.2011.* Rīga, Latvija.
12. Ivanova A, J.Tars, B.Paulina, K.Pastars, A.Keirans, Z.Pilaps, E.Kornevs, I.Traucina, J.Libietis, V.Ustinins, G.Lauskis, J.Sokolovs, L.Sperla, Z.Liepa. Management of advanced SCC of the head and neck. *5th Baltic Otorhinolaryngology Congress. 16.-18.09.2011.* Rīga, Latvija.
13. Ivanova A, I.Traucina, J.Tars, V.Ustinins, J.Libietis, V.Groma, Z.Nora-Krukle, M.Murovska. Epstein-Barr virus, Human herpes virus 6 and human herpes virus 7 association with oral squamous cell carcinoma and nasopharyngeal carcinoma. *5th Baltic Otorhinolaryngology Congress. 16.-18.09.2011.* Rīga, Latvija.

14. Korņevs E, Kazanceva A, Tārs J, Lauskis G. Pieauss siekalu dziedzeru ļaundabīgo audzēju ārstēšanas rezultāti RAKUS. *RSU Zinātniskā konference 29.-30.03.2012*. Rīga, Latvija.
15. Ivanova A, Zarins J, Pastars K, Keirans A, Tars J. Outcome study of 87 patients with late stage oral cavity cancers: reconstruction, recurrence, survival rate and quality of life. *8th Condress of Baltic Association for Maxillofacial and Plastic Surgery, 10.-11.05.2013*. Kaunas, Lithuania.
16. Ivanova A, Pastars K, Tars J, Zarins J, Keirans A, Sivins A, Januskevics V. Esophageal reconstruction with vascularized intestine. *8th Condress of Baltic Association for Maxillofacial and Plastic Surgery, 10.-11.05.2013*. Kaunas, Lithuania.

7.5. Stenda referāti starptautiskos un vietējos kongresos un konferencēs

1. Kazanceva A, Groma V, Korņevs E, Bagante I, Smāne L. Actin expression and vasculogenesis in salivary gland pleomorphic adenoma and some malignant tumors. *4th European Congress of Head and Neck Oncology, 4-6.03.2010*. Atēnas, Grieķija.
2. Ivanova A, Groma V, Tarasovs M. Lielo siekalu dziedzeru limfoepiteliālas karcinomas klīniskā un patomorfoloģiskā izpēte. *RSU Zinātniskā konference 29.-30.03.2012*. Rīga, Latvija.
3. Ivanova A, Groma V, Legusa I, Nora-Krukļe Z, Murovska. Association of lichen planus with human herpesvirus type 6 – new implications for therapy. *40th Annual and Society for Cutaneous Ultrastructure Research, Society for Skin Structure Research May 12-14.2013*. Salburga, Austrija.